PRİMER HİPERPARATİROİDİ ve CERRAHİ TEDAVİSİ

Dr. Ethem Alhan*, Dr. Burhan Pişkin*, Dr. Atilla Gör**,
Dr. Yusuf Gedik***, Dr. Ayvaz Karabıyıkoğlu****

Anahtar kelimeler : Primer hiperparatiroidizm
Key words : Primery hyperparatyroidism

Giriş

Günümüzde, otoanalizörlerin laboratuvarlarda kullanılmasıyla primer hiperparatiroidi hastaları henüz hastalık semptomlarını vermeden rutin kontroller esnasında teşhis edilmektedir[1,2,3]. Fakat ülkemizde ileri derecede klinik semptom ve bulgulara sahip nadir klinik olgulara rastlamaktayız. Bu nedenle böyle bir olguyu takdim etmeyi uygun bulduk.

Olgu

55 yaşında kadın hasta alt ekstremitelerinde ağrı ve yürüyememe nedeniyle Trabzon Tıp Fakültesi Araştırma Hastanesine kabul edildi.
Öyküsünden: İki yıldır belinde ve alt ekstremitelerinde ağrılarının başladığı, gitgide arttığı, halsizliği olduğu, epigastriumda ağrısı ve konstipasyonu olduğu, bu nedenle başvurduğu hekimlerce biyopsi yapılmaksızın metastatik kemik karsinoması tanısı konularak iki yıldır kemoterapi verildiği, son bir yıldır alt ekstremitede ortaya çıkan kırıklar yüzünden yürüyemediği, öz geçmişinden dört yıl önce over kistinden ameliyat olduğu, soy geçmişinde özellik olmadığı öğrenildi.

* Karadeniz Üniversitesi Tıp Fakültesi Genel Cerrahi Anabilim Dalı Doçenti
** Karadeniz Üniversitesi Tıp Fakültesi Üroloji Anabilim Dalı Yardımcı Doçenti
*** Karadeniz Üniversitesi Tıp Fakültesi Pediatri Anabilim Dalı Yardımcı Doçenti
**** Karadeniz Üniversitesi Tıp Fakültesi Genel Cerrahi Anabilim Dalı Profesörü

Fizik muayene: Ateş 37°C, nabız 92/dakika, kan basıncı 130/90 mm.Hg. Genel durum orta. Bilinci açık. Skleralar soluk görünümlü. Kalpte tüm odaklarda 2/6 şiddetinde sistolik üfürüm mevcut. Her iki alt ekstremite ileri derecede ödemli ve hareketleri ağrılı.

Laboratuvar bulguları: Hemoglobin % 5 g., beyaz küre 5800/mm³, kan glukozu % 96 mg., kan üresi % 13 mg., alkalen fosfataz 50 KA, kalsiyum % 13,1 mg., fosfor % 1,2 mg., SGOT 25 Ü/ml., SGPT 40 Ü/ml, total protein % 5 g., albumin % 3,2 g., tübüler fosfat reabsorbsiyonu % 55, EKG normal, intravenöz piyelografi normal, iskelet grafileri; 1. Her iki femur korpus kırığı 2. sol femur boyun kırığı, 3. Sağ klavikula kırığı 4. Tüm kemiklerde yaygın kistik oluşumlar ve osteoporoz mevcuttur.

Tedavi ve seyir: Hasta klinik ve laboratuvar bulgularıyla primer hiperparatiroidi olarak değerlendirildi. Tibiadaki kistik sahadan yapılan kemik biyopsisi, Brown tümör olarak tanıyı doğruladı (Resim 1). Birçok kan in-

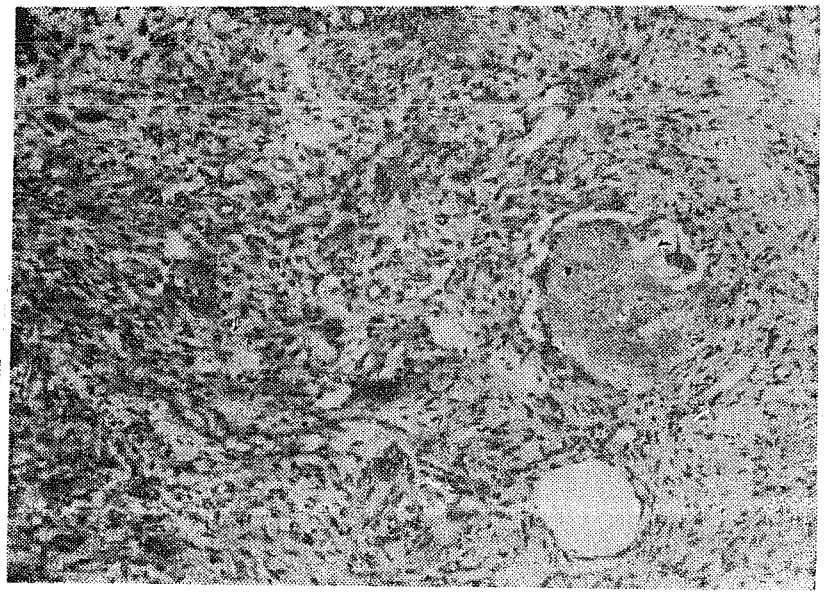

Resim 1

Fibrozis, kanama alanları, osteoklast tipi dev hücrelerle tipik Brown tümör görülmektedir.

füzyonu ile hastanın hemoglobini yeterli düzeye yükseltildi. Parenteral sıvı infüzyonu ile hasta ameliyata hazırlandı. Klasik Kocher insizyonu ile boyun açıldı. Paratiroidler eksplore edildi. Sol tiroid lobunun alt kısmında

paratiroide uyan lokalizasyonda 3 x 4 cm. boyutlarında kapsüllü, bir tümöral oluşum bulundu ve eksize edildi. Ameliyat sonrası hasta iyi seyretti. Serum kalsiyumu %9,2 mg.'a düştü, fosfor % 2,5 mg.'a yükseldi. Oral kalsiyum laktat verilen hasta üç ay sonra ortopedi bölümüne başvurmak üzere şifa ile taburcu edildi. Adenom düşünülerek eksizyon yapılan dokunun histolojik tanısı paratiroid adenomu olarak bildirildi (resim 2).

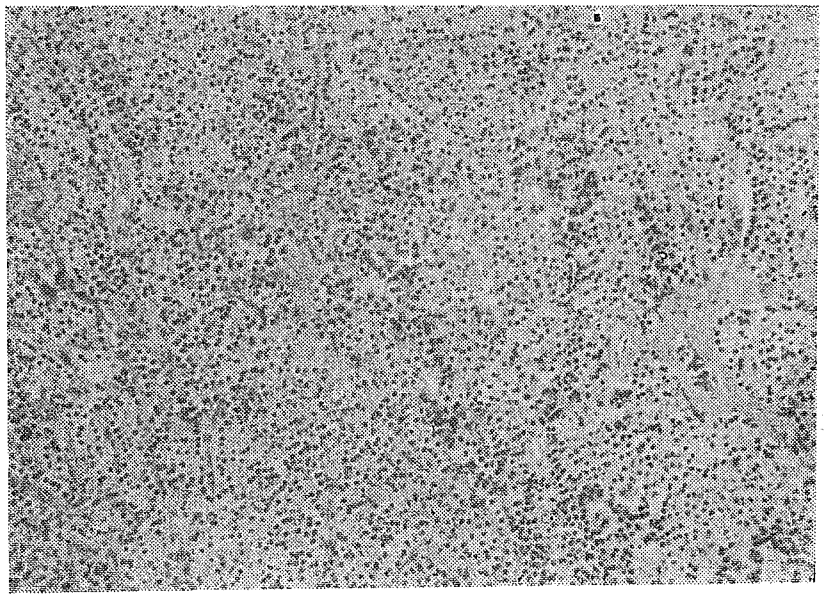

Resim 2

Resimde geniş kanama kistik dejenerasyon ve kalsifikasyon alanları içeren paratiroid adenomu görülmektedir.

Tartışma

Mandl'ın 1926 da ilk kez bir paratiroid adenomunu çıkararak primer hiperparatiroidili bir hastayı tedavi etmesinden sonra, kalsiyum ve fosfor metabolizmasının daha iyi öğrenilmesi ve parathormonun bulunması bu hastalığın daha iyi tanınmasını sağlamıştır[4-10].

Primer hiperparatiroidili hastalar kliniğe % 50 - 70 üriner sisteme ait semptomlar, % 25 iskelet sistemine ait bulgular ve % 10 oranında gastrointestinal sisteme ait semptomlarla başvururlar[2,3,7,9,11,12]. Olgumuz ise üriner sistemin aksine iskelet sistemine ve gastrointestinal sisteme ait semptom ve bulgularla kliniğe başvurmuştur.

Olgumuzda hiperkalsemi yanında genel durumun kötülüğü son evrede bir malignansiyi düşündürmekteyse de tübüler fosfat reabsorbsiyonunun % 75'ten düşük olması ve kemik biyopsisi tanının konulmasını sağlamıştır.

Primer hiperparatiroidiye paratiroidlerin hiperplazisi veya bezlerden birinden gelişen adenom sebep olur. Patoloji adenom ise cerrahi tedavi adenomun eksize edilmesi, hiperplazi ise üçbuçuk bezin çıkarılmasıyla yapılan subtotal paratiroidektomidir. Bazı otörler primer hiperparatiroidi nedeninin % 80 - 90 oranında tek bez hastalığı olduğunu ve cerrahi tedavinin tek bezin çıkarılmasıyla gerçekleştirilebileceğini ileri sürmektedirler[12,13]. Bir diğer grup ise hastalığın multiglanduler olduğunu ve cerrahi tedavinin subtotal paratiroidektomi olması gerektiğini iddia etmektedirler[1,9,14,15,16]. Çok olgulu seriler primer hiperparatiroidi nedeninin bizim olgumuzda olduğu gibi adenom olduğunu göstermektedir[12,13,17,18,19]. Bu nedenle biz de patolojik olarak adenom düşündüğümüz tek bezi çıkardık.

Ameliyat sonrası olgumuz iyi seyretmiştir. Cerrahi yaklaşım olarak subtotal paratiroidektomi seçilen olgularda % 22 - 30 ameliyat sonrası tetani ortaya çıktığı ileri sürülmektedir[20].

Özet

İleri derecede klinik bulgu ve semptomları olan bir primer hiperparatiroidi olgusu takdim edildi ve cerrahi yaklaşımı tartışıldı.

Summary

A case of primary hyperparathyroidism with advanced clinical manifestations has been presented and surgical approach has been discussed.

Kaynaklar

1. Ballinger WF, Haff RC. Hyperparathyroidism : Increased frequency of diagnosis. Scan. Med. J. 63:571, 1970.
2. Christenson T. Hypercalcemia in a healty screening Thesis, Department of Medicine, Karolinska Instituted Stockholm Sweden pp. 9-24, 1975.
3. Keating FR Jr. Diagnosis of primary hyperparathyroidism. Clinical and laboratory aspects. JAMA 170:457.
4. Albright F, Ellsworth R. Studies on the physiology of the parathyroid glands. J. Clin. Invest. 7:183, 1929.
5. Aub JC. Calcium and phosphorus metabolism. Harvey Lect. 24:151, 1928.
6. Brewen HB Jr., Rowar R. Bovine parathyroid hormone, aminoacid sequency. Proc. Nat. Acad. Sci. USA 67:1862, 1970.

7. Cope O. et al. Vicissitudes of parathyroid surgery: Trials of diagnosis and management in 51 patient with a variety of disorders. Ann. Surg. 154:491, 1961.

8. Goldman L, Gordon JC, Roof BS. The parathyroids: Progress, problem end practice. Cur. Probl. Surg. 1:64, 1971

9. Paloyan E, Lawrence A, Strains FH. Hyperparathyroidism. New York Grune and Stratton, 1973.

10. Rasmussen H. Ionic and hormonal control of calcium homeostasis. Amer. J. Physiology. 45:471, 1967.

11. Dauphine RT, Riggs RL, Scholz DA. Back pain and vertebral crush fractures an uncomphasied mode of presentation for primary hyperparathyroidism. Ann. Intern. Med. 83:365, 1975.

12. Purnel DC, Schotz DA. Hyperparathyroidism due to single gland enlargement prospective study. Arch. Surg. (Inpress).

13. Jonathan A, Beahr CH, Lewis DW. The pathology and surgical management of primary hyperparathyroidism. Surg. Clin. North Am. 53:557, 1977.

14. Faselstyn CB Jr., Levin HB, Eversmann JJ. Reappraisal of parathyroid pathology in hyperparathyroidism. Surg. Clin. of North Am. 54:443, 1974.

15. Haff RC, Armstrong RG,. Trends in the current management of primary hyperparathyroidism. Surgery. 75:715, 1974.

16. Paloyan E, Lawrence A. Near total parathyroidectomie. Surg. Clin. of North Am. 49:43, 1969.

17. Cope O. Hyperparathyroidism too little too much surgery. N. England J. Med. 295:100, 1976.

18. Palmer JA, Brown WA, et al. The surgical aspects of hyperparathyroidism. Arch. Surg. 110:1004, 1975.

19. Remans R, Hainamann P, Nilson O. Surgical treatment of hyperparathyroidism. Proc. Surg. 12:22, 1973.

20. Purnel DC, Smith LI, Scholtz DA., at al. Primary hyperparathyroidism. A prospective clinical study. Am. J. Med 50:670, 1971.