

## Ratlarda Plörodeziz Amaçlı Polidokanol ve Oksitetrasiklin Kullanımı

Ömer SOYSAL<sup>1</sup>, Erdal EGE<sup>1</sup>, Abdullah AYDIN<sup>2</sup>, H. Berat CİHAN<sup>3</sup>, Metin GÜLCÜLER<sup>3</sup>,  
Hasan ÖZDEMİR<sup>3</sup>, Harun ÇIRALIK<sup>4</sup>

<sup>1</sup> Yrd. Doç. Dr. İnönü Üniv. Tıp Fak. Göğüs Kalp Damar Cerrahisi ABD MALATYA.

<sup>2</sup> Yrd. Doç. Dr. İnönü Üniv. Tıp Fakültesi Patoloji ABD MALATYA.

<sup>3</sup> Arş. Gör. Dr. İnönü Üniv. Tıp Fak. Göğüs Kalp Damar Cerrahisi ABD MALATYA.

<sup>4</sup> Arş. Gör. Dr. İnönü Üniv. Tıp Fakültesi Patoloji ABD MALATYA.

### Özet

Ratların plevral boşluğuna Oksitetrasiklin veya Polidokanol değişik dozlarda, serum fizyolojikle sulandırılarak, torasentez ile dördüncü interkostal aralıktan verildi. Deneyde 4 grup halinde 21 rat kullanıldı; grup 1 (n:5) 8 mg/kg ve grup 2 (n:5) 16 mg/kg polidokanol, grup 3 (n:6) 30 mg/kg ve grup 4 (n:5) 60 mg/kg oksitetrasiklin. İşlemden sonra 14 ratta 1-3 saat süren solunum depresyonu ve hareketsiz yatma izlendi. İşlemden 45 gün sonra ratlar sakrifiye edildi ve makroskopik ve mikroskopik değerlendirme yapıldı.

Grup 1'de bir ratta %25 yapışıklık ve iki ratta atelektazi ve bir ratta akciğer ödemi tesbit edildi. Grup 2'de bir ratta %25 yapışıklık ve dört ratta akciğer ödemi tesbit edildi. Grup 3 ve 4'de yapışıklık yoktu. Grup 3'de üç ratta akciğer ödemi (biri karşı akciğerde) ve iki ratta ise akciğer içi kanama tesbit edildi. Grup 4'de bir ödem ve iki akciğer içi kanama mevcuttu. Plevral yapışıklık bölgelerinin mikroskopisinde minimal fibrozis vardı. Polidokanol ile %20 (2/10) olguda birkaç yapışıklık (%25) tesbit edildi, fakat Oksitetrasiklin gruplarında hiç yapışıklık yoktu. Akciğerde hasar (ödem, akciğer içi kanama veya atelektazi) oranları gruplarda sırasıyla % 60, 80, 67 ve 60 şeklindeydi.

Ratlarda plörodeziz çalışması yapmak sklerozan ajanın plevral boşluk yerine akciğer içine verilmesi riski çok yüksek olduğu için zordur.

**Anahtar Kelimeler:** Rat, plörodeziz, oksitetrasiklin, polidokanol

## Pleurodesis With Polidocanol and Oxytetracycline in Rats

### Abstract

Oxytetracycline or polidocanol was administered to the pleural spaces of rats after dilution with isotonic NaCl in different dosages through fourth intercostal space. We used 21 rats in four groups in the experiment; group 1 (n:5) 8 mg/kg and Group 2 (n:5) 16 mg/kg polidocanol, Group 3 (n:6) 30 mg/kg and group 4 (n:5) 60 mg/kg oxytetracycline. We observed respiratory depression and lying down without motion in 14 rats for 1-3 hours after the procedure. Rats were sacrificed after 45 days from the procedure and macroscopic and microscopic examinations were performed.

There were 25% adhesion in one rat, atelectasis in two rats and pulmonary edema in one rat in Group 1. There were 25% adhesion in one rat and pulmonary edema in four rats in Group 2. There was no adhesion in Groups 3 and 4. There were pulmonary edema in three rats (one of them was in the opposite lung) and intrapulmonary hemorrhage in two rats in Group 3. There were one edema and two intrapulmonary hemorrhage in Group 4. Minimal fibrosis was detected in pleural adhesion areas microscopically. Minimal adhesion (25%) was observed in 20% of the rats (2/10) with Polidocanol but there was no adhesion in Oxytetracycline groups. The ratios of damage of the lung in the groups (edema, intrapulmonary hemorrhage or atelectasis) were as 60, 80, 67 and 60 %, respectively.

It is very difficult to perform pleurodesis study in rats because of high risk of administration of sclerosing agent into the lung instead of pleural space.

**Key Words:** Rat, plörodeziz, oksitetrasiklin, polidokanol

Paryetal ve visseral plevraların birbirine yapıştırılıp, plevral boşluğun ortadan kaldırılması olayı olan plörodezis malign plevral efüzyonlarda, benign kronik, tanı konulamayan ve tekrarlayan plevral efüzyonlarda ve tekrarlayan pnömotorakslarda kullanılmaktadır. Kimyasal plörodezis amacıyla bazı radyoizotoplar, antineoplastik ilaçlar ( bleomisin, nitrojen mustard, thiotepa), antimalaryal ilaçlar ( kinakrin ve mepakrin), talc, tetrasiklin ve minosiklin kullanılmış olup (1), tetrasiklin; kullanım kolaylığı, yan etkilerinin ve başarı oranlarının kabul edilebilir olması ve ucuz oluşu nedenleriyle sık kullanılmaktadır. Variköz venlerde ve testisin hidroselinde potent bir skleroza madde olarak kullanılan polidokanol (PDK) polietilenoksit derivesi olan bir deterjan olup, uzun etkili bir lokal anestezi olarak kullanıma girmiştir (2). Fakat plörodezis etkisi hakkında bilgi azdır. Rat plevral boşluğu plörodezis çalışmalarında bizim bilimize göre hiç kullanılmamıştır. Bu çalışmada iyi bilinen bir skleroza madde olan Oksitetrasiklin (OXT) ile polidokanol'un plörodezis yönünden karşılaştırmayı, ve rat plevral boşluğunun plörodezis araştırmaları için uygun olup olmadığını araştırmayı düşündük.

#### Materyal ve Metod

Tıp merkezimiz hayvan laboratuvarında üretilen 10-12 haftalık, 250-300 gr ağırlığında, 21 Fisher rat dört gruba ayrılarak tek taraf plevral boşlukları plörodezis için kullanıldı. Anestezi intraperitoneal 50 mg/kg ketamin ile sağlandı. Anestezi sonrası sağ lateral dekübit pozisyonda masaya flaster ile tesbit edilen ratın ön aksiller çizgi, dördüncü interkostal aralığında arkasına enjektör takılı 21 numara kelebek iğne ile sol plevral boşluğuna

Tablo 1. Plörodezis uygulanan rat gruplarının özellikleri

	Kimyasal madde	Doz (mg/kg)	Denek sayısı	Plörodez başarısı (%)
Grup 1	PDK	8	5	20
2	PDK	16	5	20
3	OXT	30	6	0
4	OXT	60	5	0

PDK: polidokanol, OXT: oksitetrasiklin

Tablo 2. Plörodezis skorlaması

	Skor	%
Yapışıklık yok	0	0
Bir kaç yapışıklık	1	25
İleri derecede yapışıklık	2	75
Fibrotoraks	3	100

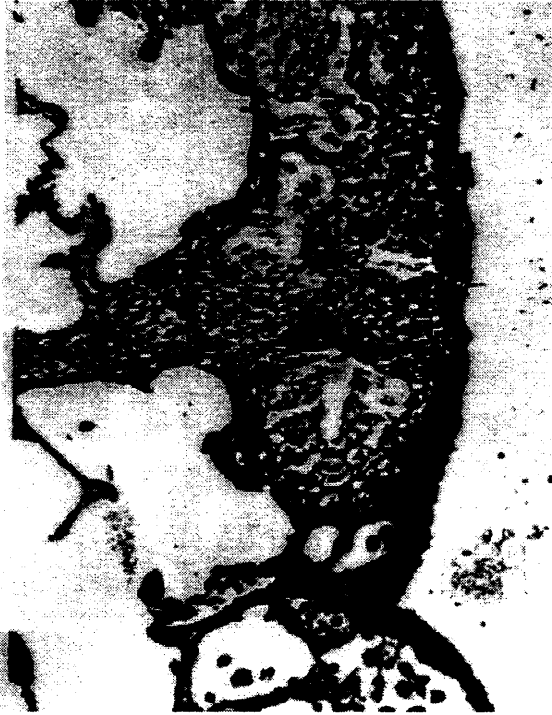girildi ve enjektörden bir cc hava verilip pnömotoraks oluşturuldu. Daha sonra serum fizyolojik ile bir cc'ye tamamlanmış olan skleroza madde verildi ve enjektör ile plevral boşluğa verilmiş olan hava geri aspire edildi. Bu şekilde üç ratta yaptığımız pilot çalışmada; PDK ve OXT in plevral boşluğa verilebildiğini ve akciğer hasarının olmadığını, ilacın verilmesinden sonra yaptığımız eksplorasyonda tesbit ettik.

Gruplar ve özellikleri Tablo 1 de özetlenmiştir. İşlemden sonra ratlar sıcak ortamda tutuldu, solunum sıkıntıları düzeldikten sonra normal kafeslerine alındı ve 45 gün süreyle standart bakımları yapıldı. Ateş ve ağrı takipleri yapılmadı. Bekleme süresi bittikten sonra eter inhalasyonu ile sakrifiye edilen ratların boyun ve diafragma arası bölgeleri eksize edilerek her iki diafragmadan birer küçük delik açıldı ve %10'luk formalin içinde saklandı. Daha sonra patolog ile birlikte sternumları eksize edildi ve her iki plevral boşluk değerlendirildi. Makroskopik plevral yapışıklık skorlaması Tablo 2 de özetlenmiştir. Karşı plevral boşluk kontrol olarak kullanıldı. Yapışıklık skorlamasının diafragma, toraks duvarı ve mediasten bölgesine uygulanması planlandı. Paryetal ve visseral plevra kalınlıklarının ölçülmesi, kollagen ve fibrin boyası yapılması ve Hematoksilen Eozin ile boyanacak preparatlarda sellülerite, neovaskülarizasyon, mezotel hücresi, makrofaj, fibroblast ve lenfosit hücre sayısı ve oranlarının tesbiti planlanmıştı, fakat toplam iki ratta (2/21) bir kaç yapışıklık oluştuğu için bu özellikler araştırılmadı. Akciğer ödemi ve ateletazi sahalari akciğer parankim kesitleri ile değerlendirildi.

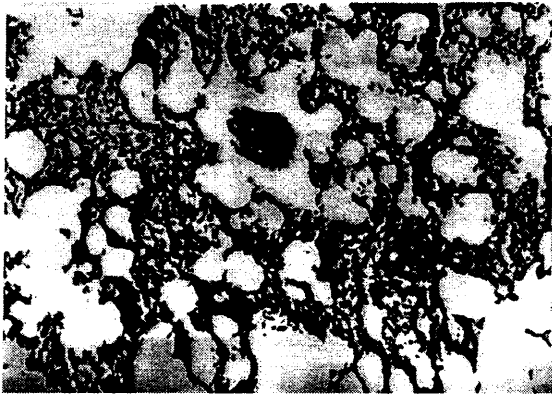
#### Bulgular

Grup 1 de üç ratta (%60) torasentez işlemi sonrası iki saat süren solunum depresyonu (yüzeyel solunum, takipne ve taşikardi) ve hareketsiz yatma gözlemlendi. Grup 2 de torasentez komplikasyonu olmadı. Grup 3 ve 4 deki ratların hepsinde (11 rat, %100) 1-3 saat süren solunum depresyonu ve hareketsiz yatma gözlemlendi. Makroskopik

patolojide; grup 1'de bir ratta diafragmatik yüzde %25 plevral yapışıklık, bir ratta akciğer atelektazisi, bir ratta üst lobda akciğer ödemi ve bir ratta ise orta ve alt lobda akciğer ödemi mevcuttu (Resim 1). Grup 2'de bir ratta diafragmatik yüzde %25 yapışıklık, iki ratta üst lobda bir ratta tüm akciğerde atelektazi ve bir ratta ise akciğer içi kanama mevcuttu. Grup 3'de dört ratta akciğer ödemi ve bunların ikisinde hemotoraks ve akciğer içi kanama mevcuttu.



Resim 1. Akciğer dokusunda fokal ödemli alanlar izlenmektedir.



Resim 2. Subplevral bölgede köpüklü histiyositler alveol boşluklarında görülmektedir.



Resim 3. Yapışıklık bölgesi ve yoğun iltihap hücreleri görülmektedir

Grup 4'de ise iki ratta akciğer ödemi, bir ratta hemotoraks tesbit edildi. Akciğerde hasar (ödem, atelektazi veya akciğer içi kanama) oranları gruplarda sırasıyla % 60, 80, 67 ve 60 şeklindeydi. Yapışıklık tesbit edilen iki ratın mikroskopisinde yapışıklık bölgesinde fibrosis, yoğun iltihabi hücre infiltrasyonu ve subplevral bölgede köpüklü histiyositler izlendi (Resim 2 ve 3).

#### Tartışma

Plevral efüzyon sıklıkla bir hastalık olmayıp, efüzyona neden olan primer patolojinin bulunup tedavi edilmesi gerektiği bir bulgudur. Fakat başta malign plevral efüzyonlar olmak üzere siroz, Sistemik Lupus Eritematozuz ve şilotoraks gibi bazı kronik plevral efüzyonlar, tanı konulamayan rekürren benign efüzyonlarda ve rekürren pnömotorakslarda plevral boşluğun obliterasyonu için plörodeziz yapılmaktadır (1). Plörodezde yapıştırma, morbidite ve rekürrens oranları önemlidir. Plörodez başarı oranlarının karşılaştırılmasında önemli bir konu akciğeri ekspansiyon olmayan hastaların çalışmadan çıkarılıp çıkarılmamasıdır. Akciğerin ekspansiyon olmadığı hastaların listeye alınmaması o çalışmada kullanılan ajanın plörodez başarısını yüksek gibi göstermektedir.

Tetrasiklin ile plörodez başarısı %50-90 (3), başarısızlık oranı ise %25-50 dir (4). Tetrasiklin plevral mezotelyal hücrelerde hasara yol açarak plevral fibrosis oluşturmaktadır (1, 5). Günümüzde doksisisiklin de plörodezde tetrasikline benzer etkinlikte kullanılmakta olup çalışmalarda doksisisiklin ile nötral pH'da da yapışmanın olması plörodezizde asiditeye bağlı mezotelyal hasarın tek neden olmadığı bildirilmiş, başka mekanizmaların da olması gerektiği vurgulanmıştır (5, 6). Oksitetrasiklin ise tetrasiklinin okside bir türevidir

ve aynı farmakokinetiğe sahiptir. Polidokanol'un variköz venlerde trombotik ve sklerozan etkisi vardır, fakat intakt ven endoteline etkisizdir (7). Polidokanol ile yapılan plörodez çalışması az olup, üç domuzun beş plevral boşluğunda yapılan bir çalışmada PDK un mezotelyal hücrelerde potent sklerozan etkiye sahip olduğu bildirilmiştir (2).

Plörodez yapıcı maddelerin listesi uzundur. Bu maddelerin seçimini; kolay bulunabilmesi, hastaya maliyeti, hastanın kabul edebilirliği ve konforu da etkilemektedir. Bütün kimyasal maddeler nonspesifik olarak etkiyerek steril adeziv kimyasal plörit oluşturmakta, ve visseral ve paryetal plevraları birbirine yapıştırmaktadır. Plörodez başarısı için madde kadar akciğerin ekspansiyon olup her iki plevranın yanyana gelmesi de önemlidir. Bu ise akciğer parankiminin sağlıklı olması ile mümkündür. Talc %95'e varan plörodez başarısı ile en güçlü ajan gibi gözükmektedir (8). Sulandırılıp bulamaç (slurry) halinde veya torakoskopik veya torasentez ile insufla edilerek kullanılabilmekte ve plörodez başarısının her iki yöntemde benzer olduğu bildirilmektedir (1, 9). Asbest ile bulaşmamış ve sterilitesinden emin olunan talc'ın kullanımı ile 22- 35 yıllık takip sonucu mezotelyoma gelişmemektedir (10).

Hayvan çalışmaları 15 mg/kg ve aşağı konsantrasyonlarda Tetrasiklin'in etkisiz olduğunu, 35 mg/kg dozun plörodez için uygun olduğunu göstermiştir (5). Tetrasiklinde doz arttıkça plörodez başarı oranının arttığı bilinmekte, fakat doz arttıkça yan etki olarak ateş ve özellikle de göğüs ağrısı artmaktadır (11). Çalışmamızda 30mg/kg ve 60mg/kg OXT kullanarak doz ve yan etkileri araştırmayı planlamıştık. Tolere edilebilen yüksek dozların daha iyi plörodez oluşturması bizi yüksek doz kullanmaya yöneltecekti.

OXT in plörodez için uygun dozunu saptamak, iyi bilinen bir plörodez ajanı olan OXT ile PDK u karşılaştırarak bu yeni maddenin plevral yapıştırma etkisini saptamak için yapılan bu çalışmada kolay elde edilebilmesi ve merkezimiz hayvan laboratuvarında üretilmesi nedenleriyle ratları kullandık. Ratların bir taraf plevral boşluk hacmi yaklaşık 10 ml dir. Son 10 yıllık literatür taramamızda ratlarda plörodez çalışması bulamadık. Bu küçük hacimli plevral boşluğun ponksiyonunun zor olduğu aşıkardır fakat üç ratlık pilot çalışmamızın ilacı plevral boşluğa verdiğimizizi göstermesi bizi deneye devam etmeye yöneltmiştir. Ondört ratta (%67, 14/21) akciğer hasarının (ödem-atelektazi-akciğer içi kanama-hemotoraks) mevcudiyeti kimyasal maddeyi plevral boşluk

yerine akciğer içine verdiğimizizi düşündürmektedir. Plevral boşluğa verilen maddenin akciğere etkiyerek akciğer hasarını yaptığını da düşünebiliriz. Sklerozan ajanın plevral boşluğa verildiğini kabul edersek çalışmamızda OXT için plörodez başarısı 0, PDK un %20 olmakta, bu ise OXT in plörodez için iyi bir ajan olmadığını, PDK un ise zayıf plörodez etkisine sahip olduğunu göstermektedir. Domuzlarda PDK ile yapılan plörodez çalışmasında birlikte verilen beş gr saf alkolün etkisi ile yüksek oranda plörodez elde etmiş olabilirler (2). Bu ise PDK un plörodez için etkin bir ajan olmadığı şeklinde yorumlanabilir.

Ratta plörodeziz araştırması ratın plevral boşluğunun küçük olması nedeniyle çok zordur ve yapılmaması daha uygundur. Bizim sonuçlarımıza göre PDK'un plörodez etkisi az da olsa vardır, fakat daha doğru sonuçlar için büyük hayvan çalışması yapılması uygundur.

#### Kaynaklar

- 1-Vargas FG, Milanez JRS, Filomeno LTB, Fernandez A, Jatene A, Light RW. Intrapleural talc for the prevention of recurrence in benign or undiagnosed pleural effusions. *Chest* 1994; 106: 1771-75.
- 2-Gade J, Brasso K, Junge J, Olesen HP. Pleurodesis with polidocanol in pigs. An experimental study. *Chest* 1994; 105: 908-910.
- 3-Landvater L, Hix WR, Mills M, Siegel RS, Aaron BL. Malignant pleural effusion treated by tetracycline sclerotherapy: a comparison of single vs repeated instillation. *Chest* 1988; 93: 1196-98.
- 4-Ruckdeschel JC, Moores D, Lee JY, Einborn LH, Mandelbaum I, Koeller J, et al. Intrapleural therapy for malignant pleural effusions- a randomized comparison of bleomycin and tetracycline. *Chest* 1991; 100: 1528-35.
- 5-Sahn SA, Good JT. The effect of common sclerosing agents on the rabbit pleural space. *Am Rev Respir Dis* 1981; 124: 65-7.
- 6-Sahn SA, Good TJ, Potts DE. The pH of sclerosing agents: a determinant of pleural symphysis. *Chest* 1979; 76: 198-200.
- 7-Henschel O. Sclerosing of varicose veins- sclerotherapy with Aethoxysklerol-Kreussler. Wiesbaden: Chemische Fabrik Kreussler and CO GMBH, publication not stated

- 8-Hartman DL, Gaither JM, Kesler GA, Mylet DM, Brown JW, Mathur PN. Comparison of insufflated talc under thoracoscopic guidance with standart tetracycline and bleomycin pleurodesis for control of malignant pleural effusions. *J Thorac Cardiovasc Surg* 1993; 105: 743-48.
- 9-Webb WR, Ozmen V, Moulder PV, Shabahang B, Beaux J. Iodized talc pleurodesis for the treatment of pleural effusions. *J Thorac Cardiovasc Surg* 1992; 103: 881-85.
- 10-Lange P, Mortensen J, Groth S. Lung function 22-35 years after treatment of idiopathic spontaneous pneumothorax with talc poudrage and simple drainage. *Thorax* 1988; 43: 559-61.
- 11-Graveln TR, Michelson MK, Gross BH, Sitrin RG. Tetracycline pleurodesis for malignant pleural effusions. A 10-year retrospective study. *Cancer* 1987; 59: 1973-77.

Yazışma adresi:

Yrd. Doç. Dr. Ömer Soysal  
İnönü Üniversitesi Tıp Fakültesi  
Turgut Özal Tıp Merkezi  
Göğüs Kalp Damar Cerrahisi ABD  
Tel: 0422-3410660  
FAX: 0422-3410728

MALATYA