

Ossa suturalia bulunma sıklığı ve morfometrisi

Soner Albay*, Büşra Sakallı*, Gökşin Nilüfer Yonguç**,
Yadigar Kastamoni***, Mete Edizer****.

*Süleyman Demirel Üniversitesi Tıp Fakültesi Anatomi AD, Isparta.

**İzmir Üniversitesi Tıp Fakültesi Anatomi AD, İzmir.

***Gazi Üniversitesi Tıp Fakültesi Anatomi AD, Ankara.

****Dokuz Eylül Üniversitesi Tıp Fakültesi Anatomi AD, İzmir.

Özet

Amaç: Literatürde ossa suturalia (Wormian) ile ilgili Türk toplumunda yapılan çalışmalar az sayıdadır. Çalışmamızda bu varyasyonla ilgili morfometrik ve insidans verileri elde etmeyi amaçladık. Gereç ve Yöntem: Dokuz Eylül ve Süleyman Demirel Üniversiteleri Tıp Fakültesi Anatomi Anabilim Dalı'na ait toplam 50 adet kurukafada sutura sagittalis, coronalis, lamdoidea, squamosa ve occipitomastoidea morfolojisi, varyasyonları ve Wormian kemik varlığı değerlendirildi. Bulgular: En fazla sutura lamdoidea'da (%28) Wormian kemik bulunduğu, %8 oranında os incae olduğu ve bazı çalışmalarda hiç görülmemiş olan sutura coronalis'te %2 oranında Wormian kemik bulunduğu tespit edildi. Ayrıca 4 vakada (%8) sagittal sinositoz ve yine %8 oranında sutura frontalis persistans (sutura metopica) not edildi. Sonuç: Kafa kemiklerine ait varyasyonların iyi bilinmesinin antropologlar, radyologlar ve beyin cerrahları için öneminden dolayı sunduğumuz verilerin bu yönde yapılacak çalışmalar ve cerrahi işlemlerde katkı sağlayacağını düşünüyoruz.

Anahtar kelimeler: ossa suturalia, os incae, pterion

Abstract

Incidence and Morphometry of Sutural Bones

Aim: There are a few studies about sutural bones (Wormian) in Turkish population in the literature. We aimed to collect data about morphometry and incidence of this variation. Methods: Wormian bone, morphometry and variation of sagittal, coronal, lambdoid, squamous, occipitomastoid sutures were investigated in 50 skulls which belong to Dokuz Eylül and Süleyman Demirel Universities Faculty of Medicine Anatomy Departments. Results: It has been detected that lambdoid suture contains the maximum amount of wormian bone (28%) and 8% os incae, and that coronal suture contains 2% wormian bone, which has not been detected in some studies. Besides, in 4 cases 8% sagittal synostosis and again 8% persistent frontal suture (metopic suture) have been noted. Conclusion: It is important that knowledge of variation of cranium for anthropologists, radiologists and neurosurgeons, therefore we hope the data presented would benefit for the future studies and surgical procedures of the cranium.

Key words: Sutural bones, os incae, pterion

Giriş

Cranium; kafanın kemik iskeleti olup aynı zamanda vücuttaki en karmaşık kemik yapıdır. Puberte döneminde çoğu çift sayıda olmak üzere 28, erişkinde ise 22 kemik içerir. Kemiklerin çoğu sutura denilen eklemler aracılığıyla bir arada tutulur. Doğumda kafa kemiklerinin ossifikasyonu henüz tamamlanmamıştır. Kemiklerin çoğu fibröz veya kıkırdak doku aracılığıyla birleşmiştir. Bu süreçte sutura'ların

içlerinde veya yakınlarında ek ossifikasyon merkezleri oluşabilir ve bu merkezler Wormian kemikler olarak da adlandırılan izole sutural kemiklerin oluşumuna neden olabilir (1). Wormian kemik terimi mineralizasyon ve maturasyon yönünden bitişik kemiklerle ortaklık göstermeyen sutural kemiklere verilen ortak isimdir. Wormian kemikleri ilk olarak 1643 yılında Danimarkalı bir anatomist olan Olaus Wormian tarafından Thomas Bartholin'e bir mektupla tanımlanmıştır (2,3). Wormian kemiğin oluşumuyla ilgili sorumlu mekanizmalar tam olarak belli değildir. Bu kemikçikler fetal ya da postnatal dönemde

Yazışma Adresi: Yrd. Doç. Dr. Soner Albay
Süleyman Demirel Üniversitesi Tıp Fakültesi Anatomi AD, Isparta
Tel: 0 246 211 3680
E-mail: soneralbay@yahoo.com

Müracaat tarihi: 26.11.2012
Kabul tarihi: 05.12.2012

meydana gelen, büyük cranial kemiklerin primer merkezlerinden ayrı fibröz dokuda ilave ossifikasyon merkezleri olarak kabul edilebilir (5,6). İlk olarak 1897'de, Dorsey kranial deformasyondan kaynaklanan kafa basıncının wormian kemiğin bulunma sıklığını etkileyebileceğini önermiştir. Birçok araştırmacı bu öneriyi incelemiş ve wormian kemik etiyojisiyle ilgili çeşitli hipotezler sunmuşlardır. Bu hipotezlerden ilki, wormian kemiğin oluşum ve bulunma oranının başlıca genetik etki altında olduğunu ve cranial deformasyon gibi eksternal faktörlerin wormian kemik oluşumunda büyük rol oynamadığını savunur. İkinci hipotez çevresel streslerin (cranial deformasyon ya da deneysel olarak oluşturulan craniosinostoz gibi) wormian kemik oranını etkilediğini savunmaktadır. Üçüncü hipotez ise, wormian kemik varlığının genetik faktörlerin etkisinde olduğunu ve eksternal faktörlerin böyle kemiklerin sayısını etkileyebileceğini önerir (2, 4). Wormian kemiklerin popülasyon insidansı genellikle yüksektir fakat popülasyonlar arasında görülme sıklığı değişkendir (6). Sayı ve şekil bakımından düzensiz yapılanma gösteren bu kemikçikler en yaygın olarak sutura lambdoidea'da bulunur. Sutura lambdoidea'dan sonra en fazla pterion'da görülür. Çok nadir olarak da sutura coronalis, sutura sagittalis ve fonticulus anterolateralis'de bulunur (7,8). Lambda'da bulunan izole sutural kemik, os incae olarak adlandırılır. Sutural kemikler genelde minimal morfolojik öneme sahip olmakla birlikte; hidrosefali olgularında, kafadaki hızlı büyümeye bağlı olarak büyük sayılara ulaşabilirler (1). Erişkin hayatta sutural kemiklerin varlığı ve sıklığı, kafa travmalı hastalarda çekilen direkt grafilerde kırıklarla karışması açısından klinik bir öneme sahiptir (10,11). Ayrıca sutural kemiklerin varlığı, cranium'a lateral ve posteriordan yapılacak nöroşürüj girişimlerde teknik açıdan klinisyenlerin bilmesi gereken bir konudur (10,11).

Çalışmamız wormian kemikle ilgili ülkemizde yapılan çalışmalar nadir olduğu için, var olan bilgi birikimine katkıda bulunmak amacıyla gerçekleştirilmiştir. Kafa kemiklerine ait varyasyonların iyi bilinmesi; antropologlar, radyologlar, ortopedi cerrahları ve beyin cerrahları için oldukça önemlidir.

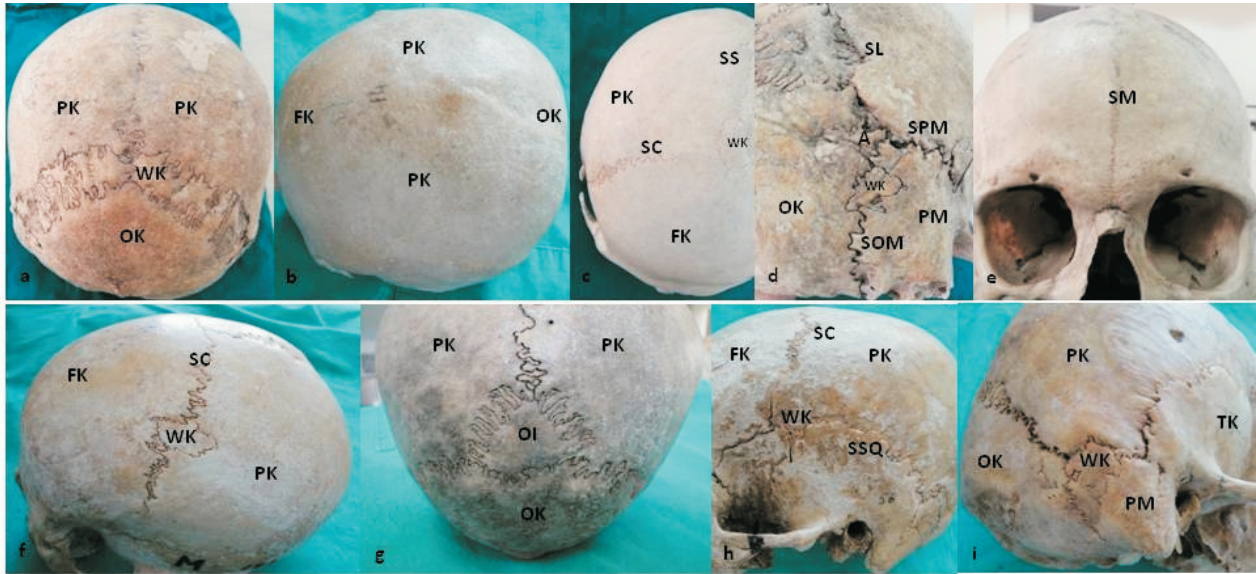
Gereç ve Yöntem

Çalışma Dokuz Eylül Üniversitesi Tıp Fakültesi Anatomi Anabilim Dalı'na ait 23 adet ve Süleyman Demirel Üniversitesi Tıp Fakültesi Anatomi Anabilim Dalı'na ait 27 adet olmak üzere toplam 50 adet kurukafa üzerinde gerçekleştirildi. Kurukafaların

cinsiyetleri tanımlanamadı. Çalışmada ilk olarak neurocranium kemikleri arasındaki sutura lambdoidea, sutura coronalis, sutura squamosa, Pterion ve Asterion noktaları (sutura parietomastoidea, sutura occipitomastoidea ve sutura lambdoidea'nın kesişim yeri) dikkatlice incelendi. Bu suturalara ait varyasyonlar ve varsa wormian kemik tespit edildi. Sutura sagittalis ve sutura metopica'nın varlığı ve bu suturalar bulunduğu zaman üzerinde wormian kemik olup olmadığı belirlendi. Wormian kemiğin bulunması halinde sayısı ve lokalizasyonu not edilerek boyutları ölçüldü. Ayrıca sutura sphenoparietalis'in şekli değerlendirildi ve uzunluğu ölçüldü. Elde edilen verilerin, Microsoft Office 2007 Excel programı kullanılarak, ortalama standart sapma ve yüzde değerleri hesaplandı.

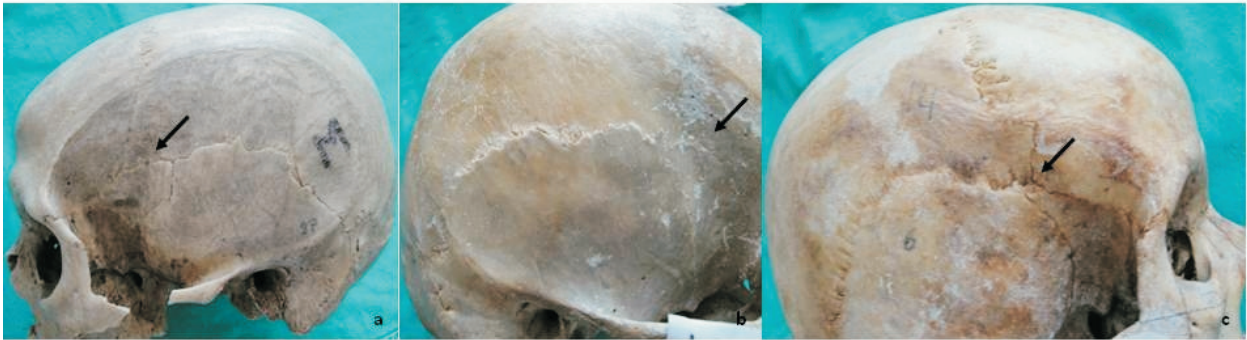
Bulgular

50 adet kurukafada yapılan çalışmamızda 14 vakada sutura lambdoidea'da wormian kemik tespit edildi (%28). Sağ taraf sutura lambdoidea'da ortalama vertikal çapları 17 ± 6 mm ve transvers çapları ortalama 11 ± 8 mm olan 17 tane; sol tarafta ortalama vertikal çapları 16 ± 5 mm ve transvers çapları ortalama 9 ± 6 mm olan 19 tane olmak üzere toplam 36 adet wormian kemik belirlendi (Resim 1a). 4 vakada sagittal sinostoz belirlendi (Resim 1b) (%8). Sutura sagittalis'in normal olarak bulunduğu 46 kurukafanın 2 tanesinde (%4,3) bregma noktasında wormian kemik tespit edildi (Resim 1c) ve bu iki wormian kemiğin vertikal çaplarının ortalaması 19 ± 4 mm ve transvers çaplarının ortalaması 12 ± 4 mm olarak ölçüldü. 1 adet kurukafada sutura coronalis'de orta hattın sağ ve sol tarafında olmak üzere iki tane wormian kemik belirlendi (%2) ve ortalama vertikal çapları 15 mm, ortalama transvers çapları 9 mm olarak ölçüldü (Resim 1f). 50 kurukafanın 4 tanesinde (%8) persistan sutura metopica (frontalis) belirlendi (Tablo 1). Fakat bu kurukafalarda sutura metopica'da wormian kemik tespit edilmedi (Resim 1e). Yine 4 vakada (%8) lambda noktasında meydana gelen os incae (os interparietale) belirlendi (Resim 1g). Bu 4 vakada os incae ortalama vertikal çapı 33 ± 12 mm ve ortalama transvers çapı 32 ± 14 mm olarak ölçüldü. Değerlendirilen kurukafaların Asterion noktalarında 9 tanesinde (%18); 6 adet sağ tarafta ve 7 adet sol tarafta olmak üzere 13 adet wormian kemik belirlendi (Resim 1i). Sağ taraf Asterion noktasındaki 6 adet wormian kemiğin ortalama vertikal çapları 11 ± 5 mm ve transvers çapları ortalama 10 ± 6 mm olarak belirlendi. Sol taraftaki 7 adet wormian kemiğin



Resim 1:

a: Sutura lambdoidea'da wormian kemik b: Sagittal sinostoz c: Bregma noktasında wormian kemik d: Sutura occipitomastoidea'da wormian kemik e: Sutura metopica f: Sutura coronalis' de wormian kemik g: Os incae h: Sutura squamosa' da wormian kemik i: Asterion' da wormian kemik
PK: Parietal kemik, WK: Wormian kemik, FK: Frontal kemik, OK: Occipital kemik, SC: Sutura coronalis, SS: Sutura sagittalis, SL: Sutura lambdoidea, A: Asterion, SPM: Sutura parietomastoidea, SOM: Sutura occipitomastoidea, SM: Sutura Metopica, OI: Os incae, SSQ: Sutura squamosa PM: Proc. mastoideus



Resim 2: Pterion noktasının tipleri: a: Sphenoparietal tip, b: Frontotemporal tip, c: Stellat tip

Tablo 1: Suturalarda Wormian Kemik Bulunma Yüzdesinin Yapılan Çalışmalarla Karşılaştırılması: WK: Wormian Kemik, SL: Sutura Lambdoidea, SC: Sutura Coronalis, SSq: Sutura Squamosa, SM: Sutura Metopica, SOM: Sutura Occipitomastoidea

Araştırmacılar Sayısı	Numune	Sagittal sinostoz (%)	Bregma noktasında WK (%)	SL WK içermesi (%)	SC WK içermesi (%)	SSq WK içermesi (%)	SM Bulunması (%)	Os incae Bulunması (%)	Asterionda WK (%)	SOM WK (%)
Çalışmamız (2012)	50	8	4,3	28	2	4	8	8	18	2
O'Loughlin (2004)	35	7,6	0	8,5	2,85	0	-	0	2,85	0
Najjar (1977)	138	-	0	73,4	0	0	-	0	0	0
Bilgin (2011)	185	-	0,5	2,6	0	0	8	3,3	17,3	0
Bergman (1988)	-	-	1,6	40	-	-	7-12,3	-	-	-
Murlimanju (2011)	78	-	1,3	56,4	1,3	0	-	0	17,9	0
White (1996)	109	16,5	-	-	-	-	-	-	-	-
Sanchez (2007)	207	57	-	12	-	7,7	-	-	8,21	-
Khan (2011)	25	-	8	-	8	8	-	8	-	4

Tablo 2: Pterion Noktasının Şekli ve Bulunma Yüzdesi

Araştırmacılar	Frontotemporal tip (%)	Frontotemporal+Sphenoparietal tip (%)	Sphenoparietal tip (%)	Stellat tip (%)	Sphenoparietal+Stellat tip (%)	SSP' in Ortalama Uzunluğu	
						Sağ mm	Sol mm
Çalışmamız	12	6	72	8	2	12±4	12±5
Ma S (2012)	5,2	-	78,3	-	-	-	-
Oğuz (2004)	10	-	88	-	-	-	-

ortalama vertikal ve transvers çapları sırasıyla 11 ± 3 mm ve 7 ± 2 mm olarak ölçüldü. Sutura squamosa 50 adet kurukafada değerlendirildiğinde ortalama vertikal çapı 13 ± 2 mm ve ortalama transvers çapı 6 ± 3 mm olan sağ tarafta 2 adet wormian kemik tespit edildi (Resim 1h) (%4). 1 kurukafanın sağ taraf sutura occipitomastoidea'sında vertikal çapı 12 mm ve transvers çapı 7 mm olan 1 adet wormian kemik belirlendi (%2) (Resim 1d). Pterion noktasının şekli sağ ve sol taraflarda değerlendirildiğinde 36 kurukafada (%72) pterion noktasının sphenoparietal tipte (frontal kemik parietal kemik ile birleşip sphenoid kemiğin ala major u ile eklenmesiyle sutura sphenoparietalis'i oluşturur ve temporal kemiğin ön köşesi ile de birleşerek sutura sphenosquamosa olarak devam eder) olduğu belirlendi (Resim 2a). 6 kurukafada (%12) frontal ve temporal kemiklerin direk eklem yaptığı frontotemporal tipte olduğu görüldü (Resim 2b). Buna ilaveten 3 kafanın sağ tarafında (%6) frontotemporal tipte bu kafaların sol taraflarında ise sphenoparietal tipte olduğu tespit edildi. (Tablo 2). 4 kafada sağ ve sol tarafta (%8) pterionun oluşumuna katılan dört kemiğin tek bir noktada birleşerek oluşturduğu stellat tip belirlendi (Resim 2c). 1 kafada (%2) pterionun sağ tarafta sphenoparietalis tip sol tarafta ise stellat tipte olduğu gözlenmiştir. Suturaların kaynaştığı ve sutura sphenoparietalis'in tam oluşmadığı kafalar hariç tutularak sutura sphenoparietalis'in uzunluğu ölçüldüğünde sağ tarafta 41 kafada ortalama uzunluğun 12 ± 4 mm ve sağ tarafta 44 kafada ölçülen sutura sphenoparietalis'in ortalama uzunluğu 12 ± 5 mm olarak belirlendi.

Tablo 3: Farklı Popülasyonlarda Wormian Kemik Bulunma Yüzdesi Brothwell (1963)' e göre

Populasyon	Prevalans
Çin	80,32
Alman	75
Avustralya	72,58
İngiliz-Roma	71,03
Malezya	64,15
Anglo-Sakson	55,56
Hindistan	73,1

Tartışma

Wormian kemikler epigenetik olarak kabul edilen ve suturaların yetersiz oranda kapanmasıyla oluşan kemikçiklerdir ve kafatasında oldukça yaygın olarak bulunurlar (5). Çalışmalar wormian kemiklerin bulunmasının merkezi sinir sistemi anomalileri ve cranial anomaliler ile ilgili olduğunu göstermiştir.

Wormian kemik serilerinin bulunması cranial kaviteye posterior yaklaşımda problemlere neden olabilir. Bu kemikler kafa travma vakalarında radyografiler okunurken kırıklarla karıştırılabilir (8). Bergman ve ark.'a göre wormian kemikler yaklaşık olarak %40 oranında sutura lambdoidea'nın çevresinde bulunur. Sutura lambdoidea'dan sonra en yaygın görülen wormian kemik fonticulus anterolateralis yakınında bulunan pterion kemikçığıdır (10).

Çalışmamız neurocranium kemikleri arasında oluşan suturaların varyasyonlarını, varsa suturalar üzerinde bulunan wormian kemiklerin yaygınlığını ve boyutlarını belirlemek amacıyla 50 adet kurukafa üzerinde gerçekleştirilmiştir. Wormian kemiklerin genel toplumdaki bulunma sıklığı %8-15 olarak bildirilmiş ve en yaygın olarak Çin popülasyonunda görüldüğü belirtilmiştir (3). Bu kemiklerin en yaygın olarak sutura lambdoidea ve buradan sonra sırasıyla sutura coronalis, sutura sagittalis ve sutura metopica'da görüldüğü bildirilmiştir (2). Diğer çalışmalarla uyumlu olarak bizim çalışmamızda da wormian kemikler en yoğun olarak sağda ve solda toplam 36 adet olmak üzere %28 oranında sutura lambdoidea'da görüldü. 2008 yılında Hindistan'da Satheesha tarafından olgu sunumu şeklinde yapılan tıp fakültesi öğrencilerinin rutin osteoloji laboratuvarları sırasında incelenen bir kafatasında sutura lambdoidea'da 10 adet sutural kemiğe rastlanmıştır (9). Najjar ve Dawson deforme olmamış 58 erişkin kafatası ve 80 fetus kafatasında yaptıkları çalışmada sutura lambdoidea'da wormian kemik bulunma yüzdesini %73,4 olarak belirlemişlerdir (11). Değerlendirdiğimiz çalışmalarda sutura lambdoidea'da wormian kemik bulunma yüzdesi %2,6-73,4 olarak belirlendi ve bu çalışmalarda wormian kemiklerin en yoğun olarak sutura lambdoidea çevresinde yer aldığı görüldü (Tablo 1). Sutura lambdoidea'da wormian kemik bulunma sıklığı ile kafanın deformasyon derecesi arasındaki pozitif korelasyon wormian kemik oluşumunun sutura lambdoidea boyunca meydana gelen basınca bağlı olduğunu kanıtlamaktadır (4).

Modern popülasyonlarda sagittal sinostoz vakalarının %60-78'de bulunan erken dönemde meydana gelen cranial sutura birleşmesinin veya kraniosinostozun en yaygın biçimidir. Sagittal sinostoz yaklaşık olarak 1000 doğumda 0,4 oranda ve erkeklerde bayanlardan 3 kat daha sık meydana gelir. Sagittal sinostoz; sutura sagittalis çizgisi boyunca şişkinliğe (scaphocephaly), uzamış kafatası şekline (dolichocephaly) ve parietal kemiklerin lateral yönde büyümesinin durdurulmasına

neden olabilir (6). Sagittal sinostozda parçaların birbirine kaynama durumu ve gelişmemesi söz konusudur. Bu durum beynin büyümesi ile birlikte kafatası içinde artan basınca neden olmaktadır. Woods ve ark. kraniosinostozu sahip 6 hastanın 3 tanesinde sagittal sinostoz olduğunu belirtmişlerdir (14). Coussens ve ark. kraniosinostoz için gerçekleştirilen transcranial cerrahi altında 29 hastadan sutura örnekleri incelemişler ve sagittal sinostozu sahip 3-40 yaşları arasında 7'si erkek 3'ü bayan 10 hasta rapor etmişler, bu çalışmada bir bayan hastada Apert sendromu ile birlikte bir erkek hastada ise Saethre-Chotzen sendromu ile sagittal sinostoz göstermişlerdir (12). White deforme olmuş ve deforme olmamış 109 erişkin kafatasını incelediğinde toplam 18 kafada (%16,5) sagittal sinostoz olduğunu rapor etmiştir (6). O'Loughlin kraniosinostozu sahip 92 hastanın 7 tanesinde (%7,6) sagittal sinostoz olduğunu belirtmiştir (4). Çalışmamızda ise O'Loughlin'in oranına uyumlu olarak vakaların %8'de sagittal sinostoz belirlendi. Moss sagittal sinostozun neurocraniumun büyüme vektörlerini anterior- posterior yönde daha fazla değiştirdiğini ve sonuçta sutura lambdoidea'da wormian kemik sayısında artışa neden olduğunu belirtmiştir (13).

Bregma noktasında wormian kemiğe nadir olarak rastlanmaktadır. Çalışmamızda sutura sagittalis'in normal olarak bulunduğu 46 kurukafanın 2 tanesinde (%4,3) bregma noktasında wormian kemik tespit edildi. Deforme olmuş ve deforme olmamış 127 cranium örneği üzerinde yapılan bir çalışmada bregma noktasında hiç wormian kemiğe rastlanmamıştır (4). Hauser ve De Stefano farklı coğrafik bölgelerden elde ettikleri cranium örneklerine göre bregma noktasında wormian kemik bulunma sıklığını belirlemişlerdir (15). Bazı örneklerde bregma noktasında hiç wormian kemik görülmezken diğerlerinde bulunma yüzdesi oldukça düşük olarak belirtilmiştir (%2-2,5). Bregma noktasında wormian kemik bulunmasının fetal dönemde fonticulus anteromedialis'de fibröz membranda anormal ossifikasyon merkezinin ortaya çıkmasından kaynaklandığı belirtilmiştir. Bu bölgedeki kemiğin şeklinin bilinmesi bregma noktasının önemli klinik ve cerrahi landmark olmasından dolayı radyologlar, ortopedik cerrahlar ve beyin cerrahları için önemlidir (8).

Sutura coronalis nöral krest ve mezoderm arasında sınır olmasından dolayı kafatası gelişiminde önemli regülasyon merkezidir. Eğer bu sınır kaybolursa iki dokunun karışmasıyla kraniosinostoz meydana

gelebilir (5). Değerlendirdiğimiz örneklerde sutura coronalis normal olarak gözlenmiş ve yalnızca 1 adet kurukafada sutura coronalis'de orta hattın sağ ve sol tarafında olmak üzere iki tane wormian kemik belirlenmiştir (%2). O'Loughlin ve ark. sutura coronalis'de wormian kemiğin bulunma oranını bizim çalışmamızla uyumlu olarak %2,85 olarak belirlemiştir (Tablo 1) (4).

Sutura metopica doğumda bulunan ve 6-8 yıl içerisinde oblitere olan bir suturadır. Bu suturanın kafataslarında bulunma sıklığı %1-12 arasında rapor edilmiştir. Bergman ve ark. göre sutura metopica bulunma sıklığı %7 ila %12,3 arasındadır (10). Çalışmamızda verilen yüzdelerle uygun olarak %8 oranında persistan sutura metopica (frontalis) belirlendi. Persistan sutura metopicanın visceral cranium ve falanksların çeşitli varyasyonlarını içeren bir sendrom ile ilişkili olabileceği belirtilmiştir (16). Sutura frontalis'de tamamlanmamış kemikleşmenin clavicula'nın tamamen veya kısmen yokluğu ile ilişkili olduğu kanıtlanmıştır (10). Persistan sutura metopicanın ayrıca frontal sinüslerin anormal gelişimine de neden olabileceği belirtilmiştir (17). Os occipitale'nin pars squamosa'sı bazen linea nuchalis superior hizasında transvers bir sutura ile bölünebilir. Transvers suturanın yukarısında kalan bu kısmın os incae olarak tanımlaması ilk olarak 1851 yılında Perululara ait kraniumlarda M.E. Rivero ve S.J. Tschudy tarafından yapılmıştır. Bu varyasyon aynı zamanda os interparietale olarak da bilinir (18). Hanihara ve Ishida dünyadaki büyük insan popülasyonlarını incelediklerinde os incae bulunma oranının %2,5-10 arasında olduğunu belirtmişlerdir (18). Khan ve ark. 25 kurukafada yaptıkları çalışmada bizim çalışmamızla uyumlu olarak %8 oranında os incae görüldüğünü belirtmişlerdir (7).

Çalışmamızda genel görüşün aksine wormian kemikler sutura lambdoidea'dan sonra en yaygın olarak Pterion noktasında değil Asterion da görüldü (%18). Değerlendirdiğimiz literatürlerde sonuçlarımıza yakın olarak Bilgin'in yaptığı çalışmada bu oran %17,3 (17); Murlimanju ve ark. yaptığı çalışmada ise %17,9 olarak belirtilmiştir (19). Wormian kemiklerin sık olarak bulunduğu sutura lambdoidea'ya ek olarak 2 kurukafada (%4) sutura squamosa'da ve 1 kurukafada (%2) sutura occipitomastoidea'da wormian kemik bulunduğu belirledik. Khan ve ark. sutura occipitomastoidea'da çok nadir olarak görülen wormian kemik oranını %4 olarak rapor etmişlerdir (7). Değerlendirilen diğer literatürlerde sutura occipitomastoidea'da wormian kemik bulunması ile

ilgili herhangi bir yüzde verilmemiştir (Tablo 1). Sutura squamosa'da wormian kemik bulunması ise incelenen literatürlerden sadece iki tanesinde belirtilmiş ve %7,7 ile %8 oranlarında bu suturada wormian kemik bulunabileceğini belirtmişlerdir (2,7). Wormian kemiklerin sutura lambdoidea'ya ek olarak sutura coronalis, sagittalis, squamosa ve sutura occipitomastoidea'da bulunabileceğinin bilinmesi kafa travmalarında kırıklarla karıştırılmaması açısından beyin cerrahları ve radyologlar için oldukça önemlidir (7).

Pterion a.meningea media'nın r. anterior'u ve Sylvian noktası (sulcus lateralis'in r. ascendens ve r. posterior kollarına ayrıldığı yer) için kullanılan yüzeysel bir landmarktır (20). Dominant hemisferde Broca'nın motor konuşma alanı pterion noktasının bir parmak uzunluğu kadar yukarısında bulunur (21). Pterionun şekli Murphy'ye göre 4 ana gruba ayrılır: Sphenoparietal (en yaygın kemik konfigürasyonu olan H tipi), frontotemporal, epipteric ve stellat tip (dört kemiğin hepsinin tek bir noktada kesiştiği tip) (22). Çalışmamızda pterionun şeklinin bilateral olarak; %72 oranında sphenoparietal tipte; %12 oranında frontotemporal tipte ve %8 oranında stellat tipte olduğu belirlendi. Ayrıca tek taraflı olarak %6 oranında frontotemporal tip ve sphenoparietal tip 3 kafada ve %2 oranında yine tek taraflı olarak sphenoparietal ve stellat tip 1 kafada tespit edilmiştir. Hindistan'da 76 kurukafada yapılan bir çalışmada pterionun en yaygın tipinin çalışmamıza uygun olarak %78,3 oranında sphenoparietal tipte olduğu belirtilmiştir. Çalışmada %5,2 oranında frontotemporal tipte pterion tespit edilmiş fakat stellat tipin görülmediği rapor edilmiştir (23). Oğuz ve ark. 26 kurukafada yaptıkları çalışmalarında sphenoparietal tipi %88 ve frontotemporal tipi %10 oranında belirlemişlerdir (21). Pterionun şekli; akut travmatik epidural hematoma'nın en yaygın kaynağı olan a. meningea media'nın r. anterior'u (ve ona eşlik eden dural venöz sinusler) ile olan ilişkisi ve arterin yerini tespit etme açısından klinikte oldukça önemlidir. Çalışmamızda bütün suturalar değerlendirildiğinde toplam Wormian kemik bulunma yüzdesi %66,3 olarak belirlendi. Brothwell farklı popülasyonlarda bu oranı değerlendirildiğinde %55,56 ila %80,32 arasında olduğunu (Tablo3) ve irksal farklılığın bu oranı etkileyebileceğini belirtilmiştir (24). Wormian kemiklerin diğer çalışmalarla uyumlu olarak en yoğun şekilde sutura lambdoidea'da bulunduğunu fakat sutura squamosa, sutura occipitomastoidea ve sutura coronalis'in de wormian kemik içerebileceğini

belirledik. Diğer çalışmalardan farklı olarak wormian kemiklerin vertikal ve horizontal çapları ölçülerek boyutları değerlendirildi. Çalışmamızın wormian kemiklerin topografisi ve morfolojisi hakkındaki bilgilere katkı sağlayacağını ve sutura lambdoidea dışındaki suturalarda nadir görülen wormian kemiklerin bilinmesinin kafa travmalarında kırıklarla karıştırılmaması açısından beyin cerrahları ve radyologlar için faydalı olacağını düşünmekteyiz.

Kaynaklar

1. Standring S. Gray's Anatomy The Anatomical Basis of Clinical Practice. 40. Baskı, Londra, Churchill Livingstone Elsevier, 2008;409-21.
2. Sanchez-Lara PA, Graham JM Jr, Hing AV, Lee J, Cunningham M. The morphogenesis of wormian bones: a study of craniosynostosis and purposeful cranial deformation. *Am J Med Genet A* 2007; 15;143A(24):3243-51.
3. Jeanty P, Silva SR, Turner C. Prenatal diagnosis of wormian bones. *J Ultrasound Med*. 2000;19(12):863-9.
4. O'Loughlin VD. Effects of different kinds of cranial deformation on the incidence of wormian bones. *Am J Phys Anthropol*. 2004;123(2):146-55.
5. Barberini F, Bruner E, Cartolari R, Franchitto G, Heyn R, Ricci F, et al. An unusually-wide human bregmatic Wormian bone: anatomy, tomographic description, and possible significance. *Surg Radiol Anat*. 2008;30(8):683-7.
6. White CD. Sutural effects of fronto-occipital cranial modification. *Am J Phys Anthropol*. 1996;100(3):397-410.
7. Khan AA, Asari MA, Hassan A. Unusual presence of Wormian (sutural) bones in human skulls. *Folia Morphol (Warsz)*. 2011;70(4):291-4.
8. Nayak SB. Multiple Wormian bones at the lambdoid suture in an Indian skull. *Neuroanatomy* 2008;7:52-3.
9. Nayak SB, Soumya KV. Unusual sutural bones at pterion. *International Journal of Anatomical Variations* 2008;1:19-20.
10. Bergman RA, Afifi AK, Miyauchi R. Skeletal systems: Cranium. In: *Compendium of human anatomical variations*. Baltimore, Urban and Schwarzenberg. 1988;197-205.
11. El-Najjar M, Dawson GL. The effect of artificial cranial deformation on the incidence of Wormian bones in the lambdoidal suture. *Am J Phys Anthropol*. 1977;46(1):155-60.
12. Coussens AK, Wilkinson CR, Hughes IP, Morris CP, van Daal A, Anderson PJ, et al. Unravelling the molecular control of calvarial suture fusion in children with craniosynostosis. *BMC Genomics*. 2007;12;8:458.
13. Moss ML. The pathogenesis of premature cranial synostosis in man. *Acta Anat (Basel)* 1959;37:351-70.

14. Woods RH, Johnson D. Absence of the Anterior Fontanelle Due to a Fontanelar Bone. *J Craniofac Surg* 2010;21: 448-9.
15. Hauser G, De Stefano GF. Epigenetic variants of the human skull. *Schweizerbartsche Verlagsbuchhandlung, Stuttgart* 1989;301.
16. Nayak S. Presence of Wormian bone at bregma and paired frontal bone in an Indian skull. *Neuroanatomy*, 2006;5:42-3.
17. Bilgin S. Sutura Cranii Morfolojisi ve Intersutural Kemik Varyasyonlarının Radyolojik Değerlendirilmesi. Hacettepe Üniversitesi Tıp Fakültesi Anatomi Anabilim Dalı. Uzmanlık Tezi, 2011, Ankara.
18. Hanihara T, Ishida H. Os incae: variation in frequency in major human population groups. *Journal of Anatomy*. 2001;198: 137-52.
19. B V Murlimanju, K U Prashanth, Latha V Prabhu, Vasudha V Saralaya, Mangala M Pai, Rajalakshmi Rai. Morphological and topographical anatomy of nutrient foramina in human upper limb long bones and their surgical importance. *Rom J Morphol Embryol*. 2011;52 (3):859-62
20. Moore KL, Dalley AF, Agur AMR. (eds.) *Clinically Oriented Anatomy*. 6th Ed., PA: Lippincott Williams & Wilkins Philadelphia. 2010; 828-71, 874-5.
21. Oguz O, Sanli SG, Bozkir MG, Soames RW. The pterion in Turkish male skulls. *Surg Radiol Anat* 2004;26:220-4.
22. Murphy T. The pterion in the Australian aborigine. *Am J Phys Anthropol* 1956;14:225-44.
23. Ma S, Baillie LJ, Stringer MD. Reappraising the surface anatomy of the pterion and its relationship to the middle meningeal artery. *Clin Anat*. 2012;25(3):330-9.
24. Brothwell, DR. *Digging Up Bones*. British Museum of Natural History, London 1963; 513-4.