

Orijinal Araştırma

Elektromanyetik Alanın Prenatal Deri Gelişimi Üzerine Teratojenik Etkileri

The Teratogenic Effects of Electromagnetic Field on Prenatal Development of Skin

Leyla Bahar¹, Ayhan Eralp², Yılmaz Rumevleklioğlu², Mehmet Yüncü², Sema Erden Ertürk¹

¹Mersin Üniversitesi, Sağlık Hizmetleri Meslek Yüksekokulu, Mersin, Türkiye

²Gaziantep Üniversitesi, Tıp Fakültesi, Histoloji ve Embriyoloji AD, Gaziantep, Türkiye

Özet

Amaç: Tüm dünyada giderek yaygınlaşan bir iletişim aracı haline gelen cep telefonu, elektromanyetik radyasyonun artışına da sebep olmuştur. Cep telefonunun embriyonal ve fetal dönemde sebep olduğu olası zararlı etkileri hakkında yeterli çalışma bulunmamaktadır. Bu çalışmada, hamilelik dönemindeki rat fetüslerinin derileri üzerinde cep telefonu radyofrekansının etkilerinin araştırılması amaçlandı.

Gereç ve Yöntem: Bu çalışmada 24 dişi Wistar albino rat kullanıldı; kontrol, sham, Faraday – (F-) ve Faraday + (F+) olmak üzere dört gruba ayrıldı. Kontrol grubundaki ratlar cep telefonu radyofrekansına maruz bırakılmadı, deney düzeneğinin çalışmadaki olası etkilerini ortaya çıkarmak için sham grubu oluşturuldu. F- grubundaki ratlar özel havalandırılmalı kutularda radyofrekansa maruz bırakıldı, buna karşın F+ grubundaki ratlar ise alüminyum kaplı bir Faraday kafesinde radyofrekansa maruz bırakıldılar.

Bulgular: Kontrol ve diğer gruplarda, yenidoğan rat deri dokularında, ışık mikroskopik seviyede şiddetli bir yapısal dejenerasyona rastlanmadı. Ayrıca, epidermal kalınlık ölçümleri, sham ve kontrol grupları arasında benzerdi ve Brown-Forsythe testine göre istatistiksel açıdan, gruplar arasında anlamlı bir fark bulunmadı (P>0,05). Buna karşın, ultrastrüktürel incelemede, radyofrekansa maruz bırakılan F- deney grubunda, dermiste bağ doku elemanlarında azalma ve hücrelerde yapısal değişiklikler gözlemlendi.

Sonuç: Elektromanyetik alanın dokular üzerine olan etkisi halen tartışma konusudur. Bununla birlikte, manyetik alanın şiddeti ve maruz kalma süresinin zararlı etkilerin oluşumunda önemli olduğu yaygın olarak kabul edilmektedir. Çalışmamızda ışık mikroskopik düzeyde, deri yapısında gruplar arasında önemli bir fark bulunmamasına karşın, F- grubunda, elektron mikroskopik seviyede değişikliklerin elde edilmesi, cep telefonunun rat deri gelişimi üzerinde düşük seviyede de olsa, zararlı etkilere neden olabileceğinin bir göstergesi olarak yorumlandı.

Anahtar Kelimeler: Cep telefonu, radyofrekans, fetal deri, teratojenik etki

Abstract

Introduction: The mobile phone has become a common communication device in the world. This situation has caused the increase of electromagnetic radiation. There are not enough studies about the harmful effects which mobile phones caused in embryonal and fetal periods within this situation to emphasize the importance of the subject. For this reason, the aim of the study was to find the effects of mobile phones radiofrequency (RF) on the skins in rat fetus, during pregnancy.

Materials and Methods: In this study 24 female Wistar Albino rats were used. The rats were separated into four groups as control, sham, Faraday – (F-) and Faraday + (F+). The rats in the control group were not exposed to the mobile phone RF. Sham group was added to find out the probable effects of the experiment environment. The rats in F- group were exposed to the RF in special air conditioned boxes, whereas F+ group was exposed to RF in an aluminium isolated Faraday Cage.

Results: At the end of the study no significant light microscopic degenerations were found on the newborn rat skin tissues of the control group or any other groups. Moreover epidermal thickness measures were similar between (F-) and (F+) exposed groups with sham and control groups and no meaningful difference was seen between the groups in statistical aspects according to Brown-Forsythe test (P>0,05). However, in our ultrastructural analysis; in the connective tissue elements of dermises of rat (F-) skin tissues decreases and degenerative changes in morphology of cells have been observed.

Conclusions: Electromagnetic areas effect on tissues has been a debate subject so far. However, Electromagnetic area's intensity and the period of exposure have been widely accepted as so important on the occurrence of the harmful effects. In our study, on the light microscobic level not so important differences were found among groups in the aspect of skin structures. Although in F- and F+ groups some differences were found on electron microscopic level. This was commented as a sign that mobile phone can cause harmful effects even in the minimal levels on rat skin structure development.

Keywords: Mobile phone, radiofrequency, fetal skin, teratogenic effect

Giriş

Hızla artan teknolojik gelişmeler nedeniyle, insan yapımı çevresel elektromanyetik alanlar (EMF), doğal alanlarda yaşamaya uyumlu canlılar için mevcut doğal dengenin bozulmasına neden olmaya başlamıştır. Bu sürecin insan sağlığı üzerindeki olumsuz etkilerini hafifletmek amacıyla yoğun araştırmalar başlamış ve uzun süreli kronik maruziyet halinde ELF (Extremely Low Frequency), f<300 Hz aralığındaki 50 Hz'lik manyetik alanların etkilerinin araştırılmasına yoğunlaşmıştır (1, 2).

Canlı vücudunda birçok olay elektriksel alan ve güçler tarafından belirlendiğinden dolayı, EMF atom ve moleküller arasındaki dengeyi, biyokimyasal olayları, hücrelerin ve dokuların işlevlerini etkileyebilir (3). EMF'in yararlı etkilerinin yanı sıra zararlı etkileri de vardır. Düşük

frekanslı EMF'in tıbbi tedavilerde kullanımı ile ilgili kanıtlar olduğu kadar yüksek frekanslı EMF'in insan sağlığına olumsuz etkilerine dair durumlar da belirtilmiştir (4-7).

Hem cep telefonları hem de iletişimi sağlamak için kurulan baz istasyonları, bazı dokulara zararlı oldukları gösterilmiş olan yüksek frekanslı elektromanyetik dalgalar oluştururlar (8). Elektromanyetik dalga spektrumu içinde radyo dalgaları grubunda yer alan cep telefonları, düşük güçte radyo frekans (RF) sinyalleri gönderen ve alan cihazlardır. Günümüzde kullanılan cep telefonları 800-1900 MHz frekans aralığında çalışmaktadır. Acil haberleşme aygıtlarına göre düşük güçte çalışan cep telefonları, telsiz telefonlara göre yüksek güçte çalışmaktadır. Cep telefonundan radyasyona maruz kalma miktarı cep

telefonunun ilettiği sinyalin gücüne bağlıdır ve cep telefonuna uzaklık arttıkça etkilenim azalmaktadır. Cep telefonları konuşma süresince ve açık durumda belirli aralıklarla radyasyon yayarken, baz istasyonları sürekli radyasyon yaymaktadır. (9-11).

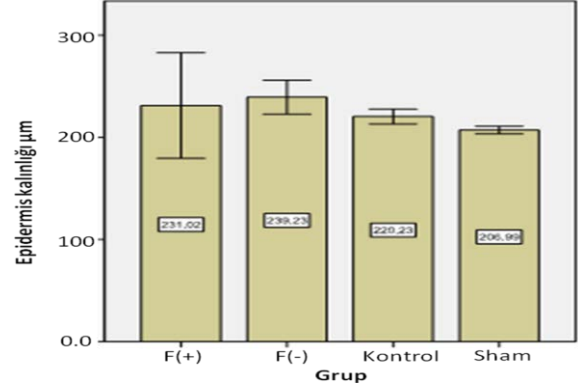
Cep telefonunun embriyonal ve fetal dönemde sebep olduğu olası zararlı etkileri hakkında yeterli çalışma bulunmamaktadır. Bu çalışmada, hamilelik dönemindeki ratlara uygulanan cep telefonu radyofrekansı ile rat fetüslerinin derileri üzerinde cep telefonu radyofrekansı etkilerinin araştırılması amaçlandı.

Gereç ve Yöntem:

Çalışmamıza, 24 dişi Wistar albino rat dahil edildi. Ratlar kontrol, sham, Faraday – (F-) ve Faraday + (F+) olmak üzere dört gruba ayrıldı. Kontrol grubundaki ratlar cep telefonu radyofrekansına maruz bırakılmadı, deney düzeneğinin çalışmadaki olası etkilerini ortaya çıkarmak için sham grubu oluşturuldu ve bu gruptaki ratlar cep telefonu radyofrekansına maruz bırakılmadı. F- ve F+ grubundaki ratlar gebelik süresince 21 gün ve 60 dak/gün olacak şekilde 50-60 Hz radyofrekans etkisinde bırakıldılar. F- grubundaki ratlar özel havalandırmalı kutularda radyofrekansa maruz kalırken (Şekil 1a), F+ grubundaki ratlar da alüminyum kaplı bir Faraday kafesinde yine 60 dak/gün radyofrekansa maruz bırakıldılar (Şekil 1b). Bu uygulamalardan sonra her gruptan alınan altışar tane yenidoğan yavru dekapite edilerek ışık ve elektron mikroskopik inceleme için deri örnekleri alındı.

Işık mikroskopik inceleme için alınan deri örnekleri %10'luk formaldehit ile tespit edildi. Tespit işlemini takiben deri örnekleri rutin histolojik doku takip prosedüründen geçirildikten sonra parafin bloklara gömüldü. Hazırlanan parafin bloklardan 5 µm kalınlığında kesitler alınarak toluidin mavisiyle boyandı ve ışık

mikroskopunda (Olympus BX50) incelenerek fotoğraflar alındı (Nikon Dijital Sight DS-L1). Işık mikroskopik değerlendirmede çekilen mikrograflarda, tüm gruplarda her bir kesitte deri epidermis kalınlıkları x40 objektive büyütmede ve 10 farklı alandan ölçüldü. Gruplara ait epidermis kalınlıklarının istatistiksel analizi Brown-Forsythe metodu (Grafik 1) ile yapıldı.



Grafik 1. Gruplar arası epidermis kalınlıkları istatistiksel analizi. Bar, ortalamalara ait %95 güven aralığını göstermektedir.

Elektron mikroskopik inceleme için alınan deri örnekleri %2.5'luk gluteraldehit ve %1 osmium tetroksit ile tespit edildikten sonra elektron mikroskopik doku takip prosedüründen geçirilerek araldit içine gömüldü. Araldit bloklardan, ultramikrotom (Leica Ultracut) ile ortalama 70 nm kalınlıkta kesitler alınarak bakır gridler üzerine yerleştirildi. Kesitler, uranil asetat ve kurşun sitrat ile kontrastlandıktan sonra Jeol 1011 transmisyon elektron mikroskopunda incelenerek fotoğraflar alındı.



Şekil 1a. Hayvanlar için yapılmış özel havalandırmalı kutular.



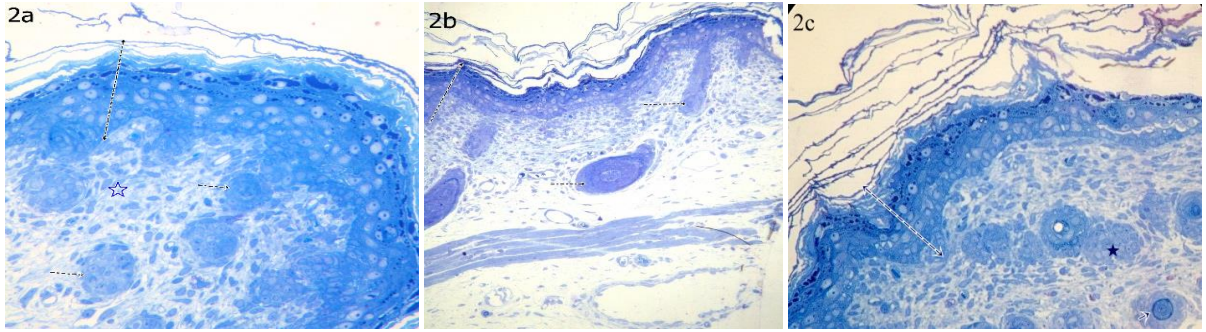
Şekil 1b. İçi Alüminyum kaplı Faraday kafesleri.

Bulgular

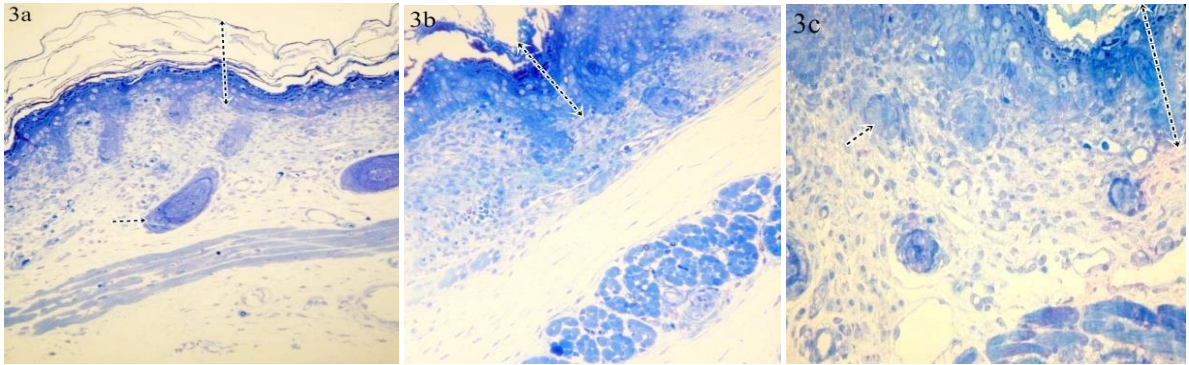
Işık mikroskopik incelemede, kontrol (Şekil 2a, b), sham (Şekil 2c), F(+) (Şekil 3a) ve F(-) (Şekil 3b, c) gruplarındaki yenidoğan sıçanların deri dokuları birbirine benzer özelliklerde ve normal histolojik yapıda değerlendirildi. Tüm gruplarda, derinin epidermis tabakası bazalden yüzeye doğru incelendiğinde; yer yer mitoz figürlerinin izlendiği tek sıralı hücre dizisi şeklinde stratum bazale tabakası izlendi. Stratum bazale tabakasının üstünde poligonallı, çok sayıda sitoplazmik uzantı içeren dikensi hücrelerle karakterize 6-7 hücre sıralı stratum spinosum tabakası gözleniyordu. Stratum spinosum tabakası üzerinde nukleusları seçilebilen ve sitoplazmalarında keratohiyalin granüllerinin içeren, 1-3

sıralı hücre tabakası şeklinde stratum granulozum tabakası izlendi. Deri yüzeyinde stratum korneum tabakası keratin lamelleri içermekte olup, tüm gruplarda benzer yapıda görüldü. Epidermis kalınlıkları açısından gruplar arasında istatistiksel olarak anlamlı fark tespit edilmedi ($P>0,05$) (Grafik 1). Ancak gruplara ait epidermal kalınlıkların ortalamaları kalından inceye doğru F(-) (239,23 µm), F(+) (231,02 µm), kontrol (220,23 µm), sham (206,99 µm) şeklinde ölçüldü. Epidermis-dermis bileşkesinde değişik boylarda ve genişlikte bağ dokusu papillaları tespit edildi. Papillar dermis alanları gevşek bağ dokusu karakterinde olup vasküler yapılardan zengindi. Retiküler dermis tabakası her yönde seyreden kollajen lif demetleri içeren, düzensiz sıkı bağ dokusu yapısında izlendi. Dermis tabakası

inde yer yer kıl foliküllerine ve ter bezlerine rastlandı. histolojik yapıda değerlendirildi. (Şekil 2a, b, c - 3a, b, c). Tüm grupların dermis tabakaları benzer ve normal



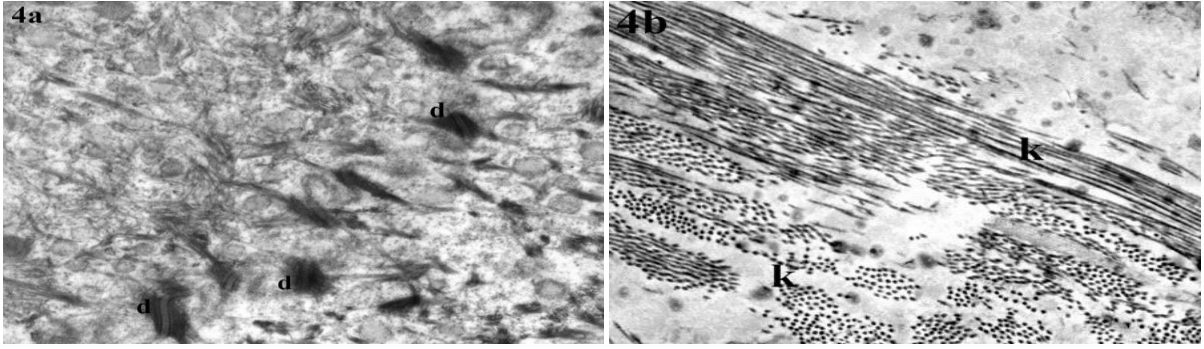
Şekil 2. 2a, b, c. 2a, 2b'de kontrol grubu, 2c'de ise deney şartlarının olası etkilerini tesbit için oluşturulan Sham grubu yenidoğan ratların deri kesitleri, epidermis ve dermis görüntüsü. Kesikli ok: St.korneum'un bir kısmını kapsayan epidermis tabakaları, kesikli küçük ok: Kıl kökleri, yıldız: Ter bezleri (Toluidin blue, X20).



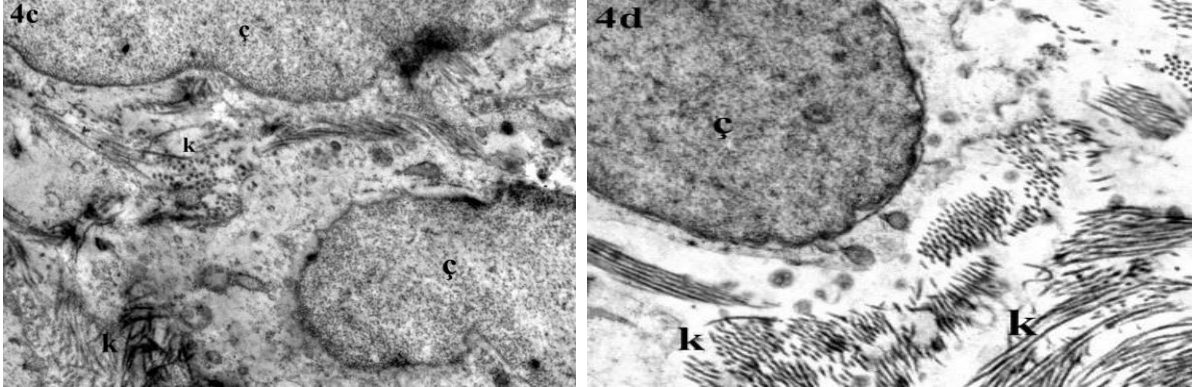
Şekil 3. 3a, b, c. Manyetik alanın etkisine maruz kalan deney gruplarındaki ratların deri kesitleri gözleniyor. 3a; F(+) ve 3b ve 3c F(-) de; Gruplar arasında epidermal kalınlıklar izlenmektedir. Kesikli ok: Epidermis, kesikli küçük ok: Kıl kökü ve ter bezleri (Toluidin blue, X20).

Transmisyon Elektron mikroskopik incelemede; Kontrol (Şekil 4a, b) ve sham (Şekil 4c, d) grubundaki sıçan derilerinin epidermis stratum bazale tabakası keratinositlerinde ökromatik çekirdek yapısı ve sitoplazma periferinde desmozomlara doğru yönelim gösteren tonofilaman demetleri izlendi. Bazal lamina kesintisiz ve düzgün yapıda görüldü. Keratinosit bazal yüzleri ile bazal lamina arasında çok sayıda hemidesmozom ve lateral yüzlerde keratinositleri birbirine tutturarak çok sayıda desmozom mevcuttu (Şekil 4a). Spinosum tabakasında keratinositler kübik, poligonal şekilli olup, merkezi çekirdeğe sahip olan bu hücrelerin, tonofilamanlar içeren sitoplazmik uzantıları vardı. Sitoplazmik uzantılar içindeki tonofilaman demetleri desmozomlarda sonlanıyordu. Stratum spinosum tabakası keratinositleri karakteristik dikensi görünümde izlendi. Stratum granulozum tabakası 3-5 sıralı düzenlenme gösteriyordu. Bu tabakadaki keratinositler kısmen yassılaştırmış olup, sitoplazmalarında düzensiz biçimde keratohyalin granülleri mevcuttu.

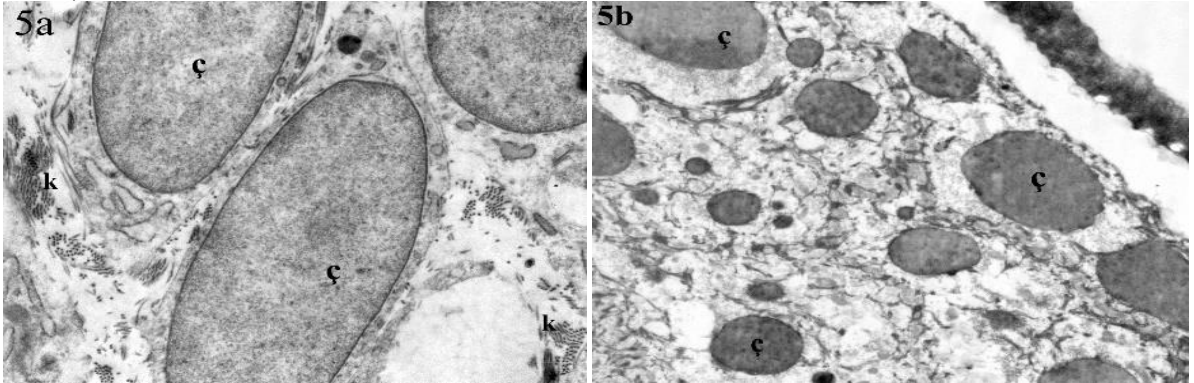
Stratum granulozum tabakası, keratinositlerin içerdiği bu granüllerden dolayı daha koyu ve belirgin bir tabaka olarak izlendi. F(+) (Şekil 5a, b) ve F(-) (Şekil 5c, d) gruplarının epidermislerinin ultrastrüktürel özellikleri kontrol ve sham gruplarındakine benzerdi. Gruplar arasında, epidermal tabakaların hücre sıra sayısında ve ultrastrüktürel yapılarında EMF uygulamasına bağlı olarak gelişen belirgin bir değişiklik saptanmadı. Gruplara ait doku örneklerinde dermis tabakaları incelendiğinde F(-) grubu hariç, diğer grupların papiller ve retiküler dermis tabakalarının yoğun ve yaygın bir şekilde kollajen lifler içerdiği görüldü. Kollajen lif ve amorf ekstrasellüler matrisin yoğunluğunun normal olduğu değerlendirildi. Dermiste kollajen lifler değişik yönlerde seyretmekte olup, liflerin enine ve boyuna kesitleri gözleniyordu (Şekil 4b, 4d, 5a). Buna karşın, ultrastrüktürel incelemede, radyofrekansa maruz bırakılan F(-) deney grubunda, dermis bağ doku matrisi yapısında düzensizlik ve özellikle kollajen miktarında azalma ve organizasyonunda düzensizlik olduğu izlendi (Şekil 5c, d)



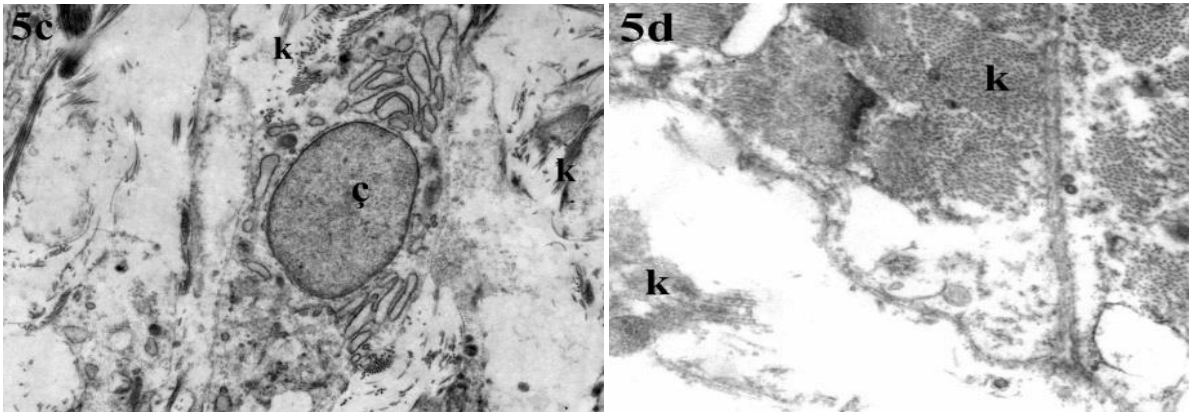
Şekil 4. 4a, b; Kontrol grubu deri: 4a'da desmosomlar, 4b'de dermiste kollajen liflerin enine ve boyuna kesitleri gözleniyor. Ç; Hücre çekirdeği, k; Kollajen, d; Desmozom. X40000.



Şekil 4. 4c, d; Sham grubuna ait elektron mikroskopik resimlerde, kontrol grubuna yakın bulgular izleniyor. (Uranil asetat-Kurşun sitrat, X12000).



Şekil 5a, b; EMF'ye maruz kalan gruplardan F(+) grubu. ç; Hücre çekirdeği, k; Kollajen. X10000.



Şekil 5c, d; EMF'ye maruz kalan gruplardan F(-) grubu.(Uranil asetat-Kurşun sitrat, X12000).

Tartışma

Düşük frekanslı elektromanyetik alanların dokular üzerine olan etkisi günümüzde tartışma konusudur. Bununla birlikte, zararlı etkilerin oluşumunda manyetik alanın

şiddeti ve maruz kalma süresinin önemli olduğu yaygın olarak kabul edilmektedir.

Manyetik alan oluşturan cihazlar hayatımızın bir parçası haline gelmiş bulunmaktadır. Bununla birlikte bunların

olası zararlarını bildiğimizde kısmen de olsa önlemlerimizi almaya çalışmamız gerekecektir. Manyetik alan kirliliği gözle görülemediği, etkisinin çoğu zaman doğrudan hissedilemediği ve uzun zaman sonra birikerek görülmesi insanlar tarafından yeterince önemsenmemektedir. Manyetik alan kirliliğinin kaynakları tespit edilerek önlenmesi için gerekli tedbirlerin alınması kaçınılmazdır (12).

Çalışmamızda, intrauterin dönemde EMF'ye maruz kalan yenidoğan ratların deri dokularında teratojenik etki olup

olmadığı incelenmiştir. Ancak bu çalışmada grupların ışık mikroskopik düzeyde incelenmesi sonucunda histolojik açıdan benzer yapılarda oldukları görülmüştür. Ayrıca epidermis kalınlıkları açısından istatistik olarak gruplar arasında anlamlı fark olmadığı gözlenmiştir. F(-) olarak adlandırılan EMF'ye maruz kalan grupta, elektron mikroskopik incelemede ultrastrüktürel değişikliklerin saptanması, cep telefonunun rat deri gelişimi üzerinde yüksek frekansta ve daha uzun sürelerde olumsuz etkiler bırakma olasılığını düşündürmüştür. Ancak literatürde düşük frekanslı EMF'nin teratojenik etkisi üzerine çalışmalar sınırlıdır. Ayrıca, gebelik süresince EMF maruziyeti sonrasındaki yenidoğan rat derilerinin incelenmesine dair kaynak oldukça sınırlıdır.

Bugüne kadar yapılan çalışmaların bir kısmı her ne kadar manyetik alanın zararlı etkilerini ortaya koymak üzerine olsa da bir kısım araştırmanın sonucunda düşük doz manyetik alana maruziyetin, yara iyileşmesi ve immünite üzerine faydalı etkilerinin olduğu gösterilmiştir. Bazı araştırmacılar, gebelikte EMF'nin etkisinin yenidoğan üzerinde anlamlı sonuçlar yaratmadığını bildirmişlerdir. Gebelikte EMF'ye maruz kalmayla ilgili, memeli üremesi ve gelişmesi üzerine olumsuz etkileri açıkça gösteren çalışmaların olmadığı belirtilmiştir (13). Başka bir çalışmada, anne vücut ağırlığı, organ ağırlıkları, kan ve serum biyokimyasal parametreleri açısından EMF'ye maruz kalan grup ve kontrol grubu arasında farklı bir sonuç elde edilemediği bildirilmiştir (14). EMF maruziyetinde sadece minor iskelet değişimlerinde artış olduğu bulunmuştur. Birkaç çalışmada EMF maruziyetinin bazı karakteristik bağlantılarla riski artırdığına dair bulgular rapor edilmesine rağmen, epidemiyolojik çalışmalarda insan gebelik sonuçlarıyla bir bağlantı kurulamadığı belirtilmiştir. Genel bir bakışla söylenecek olursa EMF'nin gebelikte yavru gelişimi üzerine güçlü bir yan etki göstermediği, bununla birlikte, zayıf EMF etkisinin zor anlaşılabilir yanları ve organizmanın duyarlılığı üzerine ek çalışmalar yapılması gerektiği belirtilmiştir (15). 60 Hz de seyreden yalnız veya eklenmiş sinyaller, biyolojik açıdan gelişimsel toksisiteyi önemli oranda artırmaz. Sıklığı açısından EMF maruziyeti, fetal gelişme için önemli bir faktör değildir (16). EMF'ye maruz kalan ratlarda klinik işaretlere bakılarak; vücut ağırlığı, yiyecek tüketimi, gebelik süresi ve nekropsis bulgularında değişiklik gözlenmemiştir, bu ratlardan doğan yavrularda da embriyonik ve fetal gelişim üzerine yan etkiler izlenmemiştir (17). Uluslararası İyonize Olmayan Radyasyondan Korunma Komisyonu kılavuzuna göre; epidemiyolojik çalışmaların genel sonuçlarına bakıldığında, zamanla değişen EMF'ye (1 Hz 100 kHz) maruz kalma ile insan üremesi arasında olumsuz bir ilişki gösterilememiştir (18). Son derece düşük frekanslı EMF tarafından üretilen enerjinin, doğrudan genotoksisiteyi indüklemeye olasılığı çok zayıftır. (19). Son zamanlarda, düşük frekanslı EMF'nin faydalı olabileceğine dair çalışmaların sayısı da artmıştır. Olasılıkla EMF'nin, invitro hücresel yanıtları etkileyerek, immün hücre aktivasyonunu sağladığı belirtilmiştir (20). Ayrıca, EMF'nin doku onarımı üzerine etkilerinin değerlendirildiği birçok rapor sunulmuştur. Özellikle veri analizleriyle, EMF'nin sitokin modülasyonu ile anti-

enflamatuar bir mekanizmayı destekleyerek iyileşme sürecinde etkili olduğu bildirilmiştir (21, 22). Çeşitli çalışmalarda, nitrik oksit sentetazın (NOS) ve siklooksijenaz-2'nin (COX-2) yara iyileşmesi için hayati önem taşıdığı gösterilmiştir. Bununla birlikte bu enflamatuar moleküllerin modülasyonunda EMF'nin insan keratinositlerindeki doğrudan etkisi araştırılmaya devam edilmektedir (23).

Manyetik alanın organizma üzerine etkilerinin araştırıldığı çalışmaların bir kısmı bahsedildiği gibi bazen faydalı olabilecek sonuçlar şeklinde gösterildiği gibi bir kısım çalışma da zararlı olma ihtimali üzerinedir. Bizim çalışmamızda, F(-) olarak adlandırılan EMF'ye en yüksek düzeyde maruz kalan grupta, elektron mikroskopik seviyede değişikliklerin saptanması, cep telefonunun rat deri gelişimi üzerinde olumsuz etkiler bırakma olasılığına dikkat çekmiştir. Diğer bir yönden, çalışmamızın sonucunda manyetik alana maruziyetin, gruplar arasında epidermal kalınlıklar açısından istatistik olarak anlamlı fark yaratmaması epidermis gelişimi keratinosit turnoveri üzerine olumsuz etkisinin olmadığını düşündürmüştür. Bir yönden de manyetik alana en çok maruz kalan F(-) grubunun epidermal kalınlığının diğer gruplara göre en kalın olması düşündürücüdür. Ayrıca stratum korneum tabakasında düzensiz bir görünüm oluşmasına neden olmuştur. Ayrıca düşük frekanslı EMF, deri dokusunda epidermisin bazal tabaka hücrelerinin mitotik aktivitesini etkiliyor olabilir. Bu durumda maruziyet süresinin artmasına bağlı olarak patolojik durumlar oluşturabilir. Çalışmamızda olduğu gibi EMF'nin beklenmeyen olumsuz sonuçlarıyla karşılaşılan birçok çalışma bildirilmiştir. Zayıf manyetik alanın insan sağlığına zararlı olup olmadığı hala tartışmalı bir konudur. Bu manyetik alanların kısa sürede gözle görülür zararları yoktur. Fakat hayvan hücrelerinde yapılan deneylerde zayıf manyetik alanın hormon ve enzim seviyesini değiştirerek dokulardaki kimyasalların hareketini engelleme gibi biyolojik etkilere sebep olduğu sonucuna varılmıştır (24). 2003 yılında "Manyetik alanın insan sağlığı üzerindeki etkisi" üzerine yapılan sempozyumda; kalp krizi yaşlarının 20'li yaşlara düşmesi, bağışıklık sistemlerinin çöküşü, sık hastalıklara maruz kalma, beyin kanamaları sıklıklarında artışlar ve de kanser olgularında görülen tırmanışlarda manyetik alanların etkisi olduğu belirtilmiştir (12). Manyetik alan etkileri üzerine yapılan hücre ve embriyolojik araştırmalar, biyolojik süreçlerin manyetik alandan etkilendiğini göstermektedir. EMF uygulaması, 0.2-20 mT gibi düşük seviyelerde dahi hücre bölünme hızını değiştirmekte ve çeşitli doku kültürlerinde bölünme hızını yavaşlatmaktadır. Özellikle sinir hücreleri üzerinde yapılan çalışmalarda, düşük elektrik akımı ve düşük frekanslı EMF ile uyarılan hücrelerde mitotik bölünmelerin azaldığı bildirilmektedir (25). Hatta bir çalışmada, son derece düşük frekanslı manyetik alanın bile (ELF-MF), DNA sarmal kırılması ve apoptosisle ilgili olduğu bildirilmektedir (19, 26). Uluslararası Telekomünikasyon Birliği'nin 2013'te bildirdiği gibi, çok düşük frekanslı EMF'nin (0.03 ila 300 Hz), insan sağlığı üzerine olumsuz yan etkileri üzerine duyulan kaygılar nedeniyle dozimetrik çalışmalar gerekli görülmüştür (27). Son zamanlarda, EMF'ye maruz bırakılan insan anatomik modelleriyle, simülasyon çalışmaları yapılarak, çocuk ve yetişkinlerin dozimetrik karşılaştırılmaları üzerine yeni araştırmalar yapılmaktadır (28).

Sonuç

Bizim çalışmamızda gruplar arasında deri epidermis kalınlıkları açısından istatistik olarak anlamlı fark bulunmamasına karşın, F(-) grubunda, elektron mikroskopik seviyede değişikliklerin saptanması, cep

telefonunun rat deri gelişimi üzerinde düşük seviyede de olsa, zararlı etkilere neden olabileceğinin bir göstergesi olarak yorumlanmıştır. EMF'in hücrel ve moleküler düzeydeki etkilerinin araştırılması için manyetik alana maruziyet süresi ve farklı frekans dozlarının değiştirilerek yapıldığı yeni çalışmalara ihtiyaç olduğu düşünülmektedir.

Kaynaklar

1. Canseven AG. Değişik Şiddet ve Süreli Manyetik Alanların Deri Hidroksiprolin Seviyesine Etkisi. Doktora Tezi 1998. Gazi Üniversitesi Sağlık Bilimleri Enstitüsü Biyofizik Anabilim Dalı. Ankara.
2. Canseven AG, Seyan N. Çevresel elf manyetik alanların etkileri: Kobay deri kollagen sentezinde değişimler ve deney hayvanından insana ölçülendirme. Gazi Tıp Dergisi 2005; 16(4): 160-5.
3. Köylü Ö, Gürbilek M, Çiçekbaşı EA, et al. Elektromanyetik Alanların Rat Beyin Dokusu ve Plazmasında, Karsinogenik Bir Bileşik Olan MDA Düzeyleri üzerine Etkileri. Türk Klinik Biyokimya Derg 2005; 3(1): 27-33.
4. Chalidis B, Sachinis N, Assiotis A, et al. Stimulation of bone formation and fracture healing with pulsed electromagnetic fields: biologic responses and clinical implications. Int J Immunopathol Pharmacol 2011; 24(2): 17-20.
5. Ocaktan ME, Akdur R. Cep Telefonu Teknolojisi ve Sağlık. Türkiye Klinikleri J Med Sci 2008; 28: 58-65
6. Kovacic P, Somanathan R. Electromagnetic fields: mechanism, cell signaling, other bioprocesses, toxicity, radicals, antioxidants and beneficial effects. J Recept Signal Transduct Res 2010; 30(4): 214-26.
7. Bachl N, Ruoff G, Wessner B, Tschan H. Electromagnetic interventions in musculoskeletal disorders. Clin Sports Med 2008; 27(1): 87-105.
8. Aslan A. Düşük ve Yüksek Frekans Elektromanyetik Alanların Kırık İyileşmesine Etkileri. Kafkas J Med Sci 2012; 2(1): 34-42.
9. Güler Ç, Vaizoğlu SA, Tekbaş ÖF, Çobanoğlu Z. Cep telefonları ve sağlık (RF/MW). Özgür Doruk Güler çevre dizisi: 49. Yazıt yayıncılık, Ankara, 2008.
10. Frank AL, Slesin L. Nonionising radiation. Maxcy Rosenau-Last, public health and preventive medicine. Ed: Wallace RB, Kohatsu N. McGraw Hill Medical, 15 Ed, Newyork, 2008; 743- 54.
11. What effects do mobile phones have on people's health. WHO Regional Office for Europe's Health Evidence Network (HEN), November 2006.
12. Bold A, Toros H. ve Şen O. Manyetik alanın insan sağlığı üzerindeki etkisi, III. Atmosfer Bilimleri Sempozyumu, 19-21 Mart, İTÜ, İstanbul. 2003. ISBN.975-561-236-X. 62.
13. Shimizu H, Suzuki Y, Okanagi H. Biological effects of electromagnetic fields. Nippon Eiseigaku Zasshi 1995; 50(5): 919-31
14. Churg MK, Kim JC, Myung SH, Lee DI. Developmental toxicity evaluation of ELF magnetic fields in Sprague-Dawley rats. Bioelectromagnetics. 2003; 24(4): 231-40.
15. Juutilainen J. Developmental effects of extremely low frequency electric and magnetic fields. Radiat Prot Dosimetry. 2003; 106(4): 385-90.
16. Ryan BM, Polen M, Gauger JR, Mallett E, Kearns MB, Bryan TL, MC Cormick DL. Evaluation of the developmental toxicity of 60 Hz magnetic fields and harmonic frequencies in Sprague-Dawley rats. Radiat Res. 2000; 153(5 Pt 2): 637-41.
17. Chung MK, Kim JC, Myung SH. Lack of adverse effects in pregnant/lactating female rats and their offspring following pre- and postnatal exposure to ELF magnetic fields. Bioelectromagnetics. 2004; 25(4): 236-44.
18. ICNIRP (International Commission on Non-Ionizing Radiation protection), "Guidelines for limiting exposure to time-varying electric and magnetic fields (1 Hz to 100 kHz)," Health Physics, Vol. 99, pp. 818-836, 2010.
19. Lee SK, Park S, Gimm YM, Kim YW. Extremely low frequency magnetic fields induce spermatogenic germcell apoptosis: possible mechanism. Biomed Res Int. 2014; 2014:567183. doi: 10.1155/2014/567183. Epub 2014 Jun 15.
20. Simkó M, Mattsson MO. Extremely low frequency electromagnetic fields as effectors of cellular responses in vitro: possible immune cell activation. J Cell Biochem. 2004; 93(1): 83-92.
21. Pesce M, Patruno A, Speranza L, Reale M. Extremely low frequency electromagnetic field and wound healing: implication of cytokines as biological mediators. Eur Cytokine Netw. 2013; 24(1): 1-10.
22. Costin GE, Birlea SA, Norris DA. Trends in wound repair: cellular and molecular basis of regenerative therapy using electromagnetic fields. Curr Mol Med. 2012; 12(1): 14-26.
23. Patruno A, Amerio P, Pesce M, Vianale G, Di Luzio S, Tulli A, Franceschelli S, Grilli A, Muraro R, Reale M. Extremely low frequency electromagnetic fields modulate expression of inducible nitric oxide synthase, endothelial nitric oxide synthase and cyclooxygenase-2 in the human keratinocyte cell line HaCat: potential therapeutic effects in wound healing. Br J Dermatol. 2010; 162(2): 258-66.
24. Power line electromagnetic fields and human health. Australian Radiation Protection and Nuclear Safety Agency. 1999.
25. Walleczek, J. Electromagnetic effects on cells of the immune system: The Role of Calcium Signaling, FASEB. 1992. (6) 3177.
26. M. J. Ruiz-Gómez and M. Martínez-Morillo, Electromagnetic fields and the induction of DNA strand breaks. Electromagn Biol Medicine 2009; 28(2): 201-14.
27. International Telecommunication Union (ITU). Nomenclature of the frequency and wavelength bands used in telecommunications. Geneva, Switzerland, 2013. Rec ITUR-V.431-7.
28. Congsheng Li and Tongning Wu. Dosimetry of infant exposure to power-frequency magnetic fields: Variation of 99th percentile induced electric field value by posture and skin-to-skin contact. Bioelectromagnetics. 2015 Feb 23. doi: 10.1002/bem.21899.

Sorumlu Yazar

Leyla BAHAR

Mersin Üniversitesi, Sağlık Hizmetleri Meslek
Yüksekokulu, MERSİN, TÜRKİYE