

**Ziber balığında (*Epinephelus costae*) 17 α -metilttestosteron
Kullanılarak Erkekleşmenin Öne Çekilmesi****Hatice Asuman YILMAZ¹, Ece EVLİYAOĞLU¹, M. Ayçe GENÇ², Ercüment GENÇ³,
Mevlüt AKTAŞ², Orhan Tufan EROLDOĞAN^{1*}**¹Çukurova Üniversitesi, Su Ürünleri Fakültesi, 01330, Balcalı, Adana.²Mustafa Kemal Üniversitesi, Deniz Bilimleri ve Teknolojisi Fakültesi, İskenderun, Hatay.³Ankara Üniversitesi, Ziraat Fakültesi, Su Ürünleri Bölümü, Ankara.

*Sorumlu yazar tel +90.322 338 6439

E-posta:mtufan@cu.edu.tr

Geliş Tarihi: 30.04.2015

Kabul Tarihi:15.06.2015

Öz

Bu çalışmada 17 α -metilttestosteron (MT)'un protogenus hermafrodit Ziber (*Epinephelus costae*) türünde cinsiyet dönüşümü üzerine olan etkileri araştırılmıştır. Ziber bireylerine 5 mg/kg/ay (MT5) ve 10 mg/kg/ay (MT10) 17 α -metilttestosteron olacak şekilde her 15 günde bir toplam 5 kez implant yapılmıştır. Her bir uygulama için beşer balık kullanılmıştır. Sekizinci haftadaki implantın ardından MT10 grubunda bulunan 2 bireyde ölüm gerçekleşmiştir. Ölen bu balıklar disekte edilmiş, oositlerin dejenerasyona uğradığı ve sperm kanallarının belirginleştiği gözlenmiştir. Son implantın ardından (10. hafta) MT5 grubundaki bir bireyde gonadlarda fenotipik erkekleşmenin gerçekleştiği belirlenmiştir. Histolojik kesitlerde bir adet histozoik parazit olan *Philometra lateolabracis*'in (Nematoda: Philometridae) varlığı gözlenmiştir. Cinsiyet değişimi sağlanmaya çalışılan bireylerde gametlerin normal gelişim göstermemesinin sebebinin bu parazitin olabileceği varsayılabılır.

Anahtar Kelimeler: 17 α -metilttestosteron, cinsiyet dönüşümü, anaç yönetimi.**Abstract****Induction of sex-reversed males using 17 α -methyltestosterone in the gold blotch grouper (*Epinephelus costae*)**

In this study, the effects of 17 α -methyltestosterone (MT) for induction of sex reversal in protogynous hermafrodit goldblotch grouper (*Epinephelus costae*) was investigated. Goldblotch grouper were implanted with 5 mg (MT5) and 10 mg (MT10) 17 α -methyltestosterone kg⁻¹ month⁻¹ body month weight five times with 15 days intervals. Five fish were implanted for each treatment. After week 8 post-implantation, 2 fish died in MT10 group. These two fish were dissected and MT10 oocytes were degenerated, and sperm channels of these two fish were observed. After last implantation (week 10 post-implantation), only one fish in MT5 treatment induced advanced stages of spermatogenesis. A philometrid nematode, *Philometra lateolabracis* (Nematoda: Philometridae) was observed in fish in MT5 treatment. It was assumed that this parasitic nematod inhibits the normal development of the gametes in sex reversed females.

Keywords: 17 α -metilttestosteron, sex reversal, broodstock management.**Giriş**

Akdeniz ülkeleri arasında dikkat çeken türlerin başında, Serranidae familyasından,

Epinephelus cinslerine ait türler gelmektedir. Ülkemizde 'kaya' ya da 'hani' balıkları olarak

adlandırılan bu ailenin en bilinen türlerinden biri Ziber (*Epinephelus costae*)'dir. Ziber, protoginus hermafrodit (ilk diş, ilerleyen yaşlarda erkek) üreme özelliğine sahip olup tropik, subtropik ve ılıman iklim kuşağı içerisinde geniş bir dağılım gösterir. Ülkemizde ise Saroz Körfezi'nden başlayarak Samandağ'a kadar olan bütün kıyılarımızda görülmektedir.

Kayabalıklarına olan talep her zaman avcılık ile elde edilenin üzerinde olduğundan *Epinephelus* cinsinin, 1996 yılından beri kırmızı bültende, soyu tükenme tehlikesinde olan hayvanlar listesine alınarak, üzerindeki avcılık baskısının azaltılması gerektiği de vurgulanmaktadır. Bu nedenle, bazı Batı Akdeniz ülkelerinde azalan stokların yenilenmesi amacıyla, kaya balıkları üzerinde, yapay koşullarda döl alınması ve yavru yetiştiriciliği konularında araştırmalar sürdürülmektedir.

Kayabalığı popülasyonunun yapay olarak artırılması az bulunan erkek anaç oranının artırılması ile doğrudan ilişkilidir. Bu türler için yapay üreme tekniğinin ilk basamağını, doğada 9-10 yıl süren dişiden erkeğe dönüşme süresinin erkene alınma manipülasyonu oluşturur. Dönüşüm süresinin öne alınması (cinsiyet değişimi) çeşitli hormonal yöntemlerin kullanılmasını gerektirmektedir. Bu nedenle özellikle sentetik 17α -metil-testosteron (MT)'nin çeşitli teleostlarda kullanımı oldukça yaygınlaşmıştır (Chao ve Chow, 1990; Fang vd., 1992; Lee vd., 2000). Li vd. (2006) üç yaşlarındaki diş kırmızı benekli kaya balıkları (*Epinephelus akaara*) ile yaptıkları çalışmada 10 mg/kg MT implantasyonunun 4 hafta sonunda, kullanılan balıkların yarısından fazlasının erken dönüşüm aşamasına geçtiğini kanıtlamıştır. Peatpisut ve Bart (2010) ise turuncu benekli kaya balığı (*Epinephelus coioides*) ile yaptıkları çalışmada, 4 mg/kg MT'lik implant uygulamasının

60 gün sonunda bireylerin tamamında erkekleşmenin sağlandığını bildirmişlerdir. Bu veriler MT implantasyonunun kaya balıklarının cinsiyet dönüşümünde etkin bir rol oynadığını destekleyen niteliktedir.

Bu çalışma ile doğal koşullarda yaklaşık olarak 9-16 yaşlarında (70-90 cm, 6-10 kg) erkekleşmesi beklenen Ziber'in, yetiştiricilik koşullarında 1+ yaşlarındaki (30-35 cm; 750-1500 g) diş bireylerine uygulanan düşük ve yüksek dozlardaki MT uygulamasının bu türün cinsiyet dönüşümlerinin öne çekilmesi amaçlanmıştır. Hormonal uygulamanın verimliliği gonadların histolojik olarak incelenmesi ile değerlendirilmiştir.

Materyal ve Metot

Denemede kullanılan anaç bireyler İskenderun-Arsuz-Kalecik mevkiinden Nisan ve Haziran ayları arasında avlanmıştır. Avcılık yoluyla elde edilen ziber bireyleri Mustafa Kemal Üniversitesi, Su Ürünleri Fakültesi tesislerinde bulunan karantina tanklarına getirilmiştir. Burada, balıklara dış bakı yapılarak parazit mevcudiyetleri ve hastalıkları ile ilgili genel kontrolleri yapılmıştır. Bu işlemler ile birlikte anaçlara 100 ppm oksitetrasiklin uygulaması yapılmıştır. Anaç bireylerin boyları alınarak Richer (1958)'in verdiği von Bertalanffy age-length büyüme eşitliği kullanılarak geri hesaplama yöntemiyle yaş değeri 1+ olduğu belirlenmiştir.

Anaçlara uygulanacak olan implantların çapı 2 mm, boyu 7 mm olmak üzere kakao yağı ve kolesterol ara maddesi balıkların vücut ağırlıklarına göre hazırlanmıştır. Yavaş salımlı hormon kapsülleri 5 ve 10 mg MT/kg/ay olmak üzere iki farklı dozda 15 günde bir implantasyon şırıngası ile 10 adet 150-250 g aralığında bulunan balıkların musculus dorsalis lateralis kasının üzerine deri altına yapılmıştır.

Histolojik Yöntem: Anaçlardan alınan doku örnekleri, balıkların 50 mg/L quinaldin sülfat ile derin anesteziyelerini takiben gerçekleştirilen ölüm sonrası yapılan nekroskopi ile alınmıştır. Alınan dokular tamponlu %10 formaldehit içerisinde fikse edilmiştir. Fiksasyonu takiben 24-48 saat sonra dokular doku takip kasetine etiketlenerek yerleştirilmiş, akabinde alkol serilerinden geçirilerek (%70, 85, 95 etanol) dehidrasyonları sağlanmıştır. Dehidrasyonu takiben şeffaflaştırılmışlardır (İki seri ksilol ve bir seri de 60°C'de ksilol). Oda sıcaklığında boncuk halde temin edilen parafin 60°C'de erimiş haldeyken sıcak ksilolü takiben dokulara emdirilmiş, sonrasında kasetler kaplara yerleştirilerek parafin bloklama işlemi gerçekleştirilmiştir.

Takip ve gömme işlemlerinin tamamı manuel olarak yapılmıştır. Bloklar +4°C'de en az 4 saat tutulduktan sonra mikrotom (Thermo Sheldon, Germany) ile 4-7 µm kalınlığında kesitler alınmış, sıcak su banyosu üzerinde lama aktarılacak şekilde kurutulmuş/parafini bir miktar uzaklaştırılmış dokular, iki seri ksilen ile tam parafin uzaklaştırma işlemini takiben, hidrasyona alınmış (%95, 85, 70 etanol), hematoksilin, yıkama, asit alkol (%1 HCl+etanol), eozin, şeffaflaştırma ve şeffaf Kanada balzamu (entellan) ile kapatılarak sabit preparat haline getirilmişlerdir. Boyanmış sabit preparatlar

mikroskopta (Leica) x10 büyütmede incelenmiş ve mikrofotograf yöntemi ile görüntülenmişlerdir.

Bulgular

Çalışmamızda ziber damızlık adayları avlandıktan sonra Mustafa Kemal Üniversitesi, Su Ürünleri Fakültesinin tesisinde ilk adaptasyonları yapılmıştır. Adaptasyon aşamasının ilk aylarında yaşanan yem alımlarındaki zayıflık devam etmesine rağmen Nisan ayından itibaren anaçlarda yem alım aktivitesinde düzelme meydana gelmiştir. Anaç bireyler taze sardalya ve kalamar ile beslenmiştir. Denemede 10 adet anaç birey ilk hormon enjeksiyonu için hazır aşamaya gelmiştir. Bu kapsamda ilk 10 adet anaç için hormon uygulaması Temmuz 2013 ayı sonunda başlatılmıştır. Deneme boyunca implant uygulanan bireylerin deneme süresince ağırlık değişimleri Tablo 1'de verilmiştir.

Denemenin düşük doz (5 mg/kg MT) uygulanan balıklarda ve yüksek dozda (10 mg/kg MT) yapılan ilk 3 implant sonrasında herhangi bir ölüm gerçekleşmemiştir. Ancak, 4 üncü implant uygulamasından sonra yüksek dozda (10 mg/kg MT) 2 adet balık ölmüştür. Deneme süresince tanklardaki ortalama su sıcaklığı sabah ve akşam yapılan ölçümlerde sırasıyla 28.0±0.2°C ve 29.0±0.2°C olarak belirlenmiştir.

Tablo 1. Anaçlara uygulanan MT implant süresince balıklardan alınana bireysel ağırlık değerleri

	Düşük Doz (5 mg MT/kg balık)					Yüksek Doz (10 mg MT/kg balık)				
	1	2	3	4	5	1	2	3	4	5
I. implant	150,7	220,1	155,9	217,4	182,6	181,0	168,6	210,3	122,3	233,2
II. implant	149,7	222,1	162,1	215,5	185,6	194,0	182,1	220,3	113,3	246,3
III. implant	154,5	228,5	172,4	220,6	187,6	196,4	188,4	251,2	115,9	260,5
IV. implant	156,0	222,0	182,0	207,0	188,0	208,0	190,0	Ölü birey	118,0	Ölü birey
V. implant	153,0	226,0	173,0	213,0	187,0	195,4	180,0	Ölü birey	117,8	Ölü birey

Deneme süresince 5 inci implant uygulamasından sonra erkekleştirme beklediğimiz bireylerde sperm oluşumu etkin bir şekilde gerçekleşmezken, sperm kanallarında gözle görülür bir farklılık meydana geldiği tespit edilmiştir. Özellikle 4 üncü implantın ardından ölen bireylerde yapılan diseksiyon sonrasında sperm kanallarının belirginleştiği belirlenmiştir. Bu balıklardan örnekler alınarak sperm kanalları ve spermelerin gelişim aşamaları yapılacak olan kesitler ile belirlenmiştir.

Histolojik incelemeye ilişkin sonuçlar: Post-mortem incelemede implantların yerleştirildiği dokularda normal nedbe oluşumu sonrası rejenerasyon normal olarak izlenmiş ve değerlendirilmiştir.

Nekroskopide periton, havakesesi, sindirim kanalı, karaciğer, safra kesesi, böbrek, dalak ve kalp gibi internal dokular normal olarak izlenmiştir. Gonad ve karaciğer örnekleri histolojik takibe alınmış ve sonuçlar aşağıdaki gibi detaylandırılarak, mikrofotograflar değerlendirilmiştir (Şekil 1).

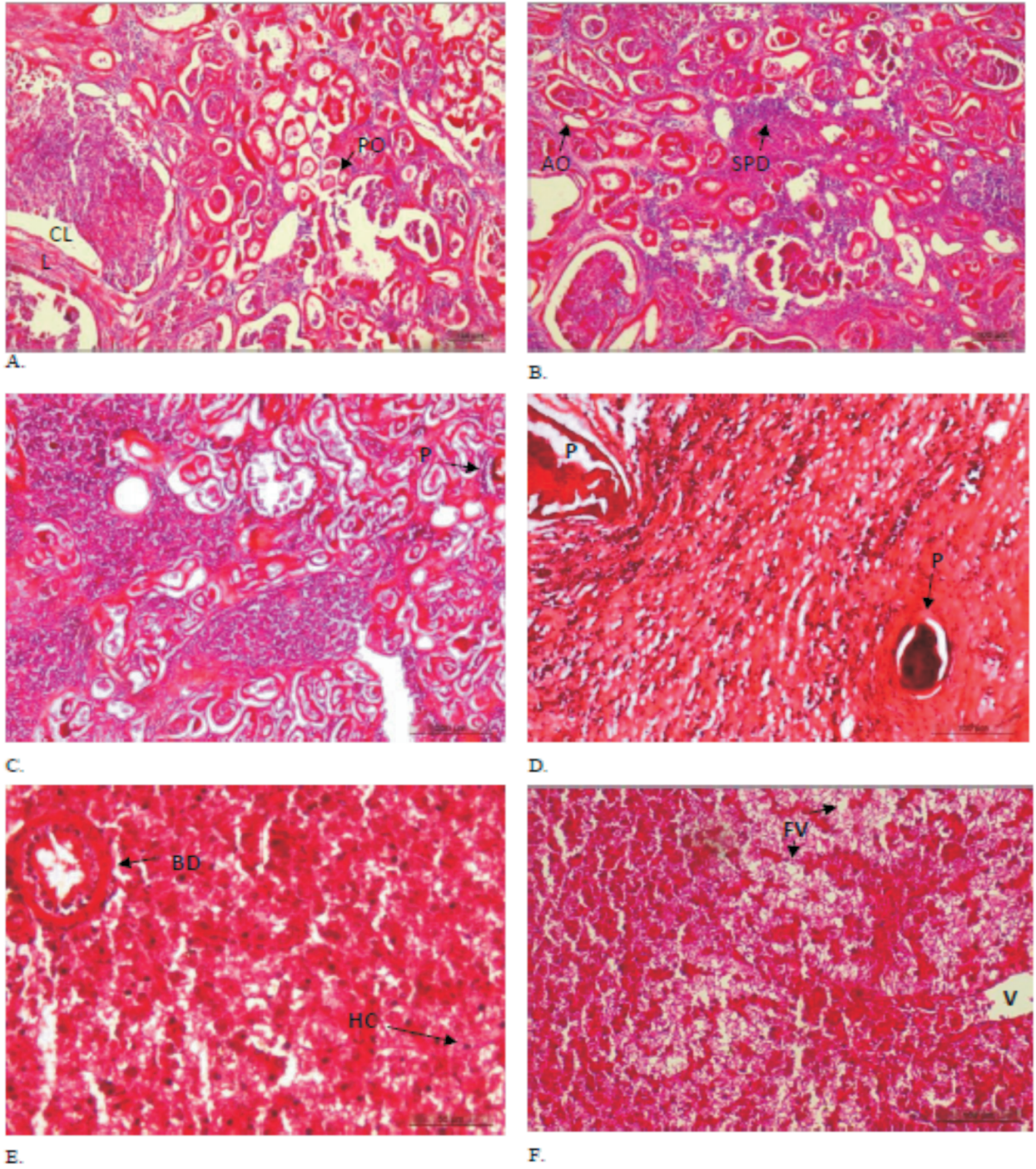
10 haftalık düşük doz (5 mg/kg MT) uygulaması sonrası yapılan mikroskop incelemesinde beş *Epinephelus costae*'den 4'ünde gonadların dişi bireyden erkek cinsiyet karakteristiği olan testis dokuya dönüşümünün tam olarak gerçekleşmediği, birinde (213,0 g) ise cinsiyet dönüşümünün gerçekleştiği saptanmıştır. Histolojik kesitlerde gonad dışında vitalitesi yüksek organ olarak karaciğer dokuda yapılan bakı sonucunda karaciğerin yetiştiricilik koşullarındaki balıklar için tipik sayılabilecek lipid vakualizasyonu normal bulunmuştur.

Tartışma

Denemde kullanılan anaç balıkların buldukları tanklarda ölçülen su sıcaklığının ziber türü için en uygun sıcaklıkta olmasından

dolayı balıklarda meydana gelen ölümün uygulanan hormon miktarı ile ilgili olmadığı ancak balıklara uygulanan implantların sık aralıklarla yapılmasının stres yaratmış olabileceği düşünülmüştür. Hali hazırda mevcut erkekleştirilmiş bireyler de sperm alımı su sıcaklığının düşmesinden dolayı gerçekleşmemiştir. Yapılan sağımlar sonucunda sperm tespiti gözlenmemiştir. Ayrıca bireylerde gonad oluşumuna rastlanmamıştır

Gonad doku gelişimine ait bulgularımız başka epinephelidlerin dokuları üzerine benzer çalışmaları yapmış araştırmacıların (Bruslé vd., 1989; Tanaka vd., 1990a; Tanaka vd., 1990b; Bruslé vd., 1992; Tan-Fermin, 1992; Tan-Fermin vd., 1994; Johnson ve Thomas, 1995; Lee vd., 1995; Lee, 1995; Johnson vd., 1998; Mandich, 1998; Mackie, 2000) bulguları ile uyum içerisindedir. Beş balığın dördünde cinsiyet dönüşümünün beklenen düzeyde gerçekleşmemesinin bir nedeni olarak histolojik inceleme aydınlatıcı olmuştur. Buna göre, gonad dokularından yapılan kesitler, doku içerisinde bir histozoik parazit olan *Philometra lateolabris*'in normal ve amorf kalıntılarını ortaya çıkartmıştır. Philometrid patojen varlığı ve doku hasarına ilişkin bulgularımız da literatür (Genç, 2002; Moravec ve Genç, 2004; Genç vd., 2005; Genç, 2011; Genç vd., 2012; Genç ve Keskin, 2013) ile uygunluk göstermektedir. Philometrid nematodlar birçok balıkta ovaryum dokuya özgü patojenlerden biridir. Bu makroskobik nematod türü özellikle ziberlerin de içinde bulunduğu kayabalığıgillerde üreme dönemi olan Haziran-Ağustos aylarında etkinlik göstermektedir. Balıklarda yarattığı patojeniteleri arasında; ovaryum hasarı başta olmak üzere, atrofik yumurta şekillenmesi ve ovaryum kanallarının tıkanması sayılabilir. Yumurtaların dışarıya atılmalarını engelleyen fiziksel hasarlar bilindiği üzere türün devamlılığını tehdit eden önemli bir kusurdur.



Şekil 1. *E. costae* örneklerine ait gonad (A, B, C ve D) ve karaciğer kesitlerinin mikrofotografaları.

A, B ve C kesitlerinde leyding katman ve spermatogonia evresi izlenmektedir. 17 α metil testostereone implantı uygulanan dişilerin ovaryum dokularının testiküler formasyon şekillendirdiği görülmektedir. C ve D kesitlerinde ovaryum dokularda histozoik parazitin varlığı belirlenmiştir. Parazitik nematodun normal ve amorf rezidülerinin başlangıçta ovaryum olan dokuda ovulasyon vitellogenik aşamaları engellendiği, normal strüktürü bozulan dokunun sakkular testis dokuya dönüşümünde sınırlayıcı bir etken olabileceği ileri sürülmüştür. E ve F kesitlerinde hepatik dokunun normal vaskular yapıda olduğu, minimal lipit vakuolizasyonunun da normal seviyede olduğu belirlenmiştir. L: lamella, CL: merkezi Lümen, PO: Primer oosit, AO: Atretik oosit, SPD: spermatid, P: parazit, BD: safra kanalı, HC: hepatik hücre, FV: yağ vakuölü, V: vena (H&E, Bars: A, B, D, F: 100 μ m, C: 200 μ m, E: 50 μ m).

Sonuç olarak, bu çalışmamızda, ovaryum dokularında tespit edilen histozoik parazitik nematodun ziber türünün cinsiyet değişimini engellediği görülmüştür.

Teşekkür

Bu çalışma Çukurova Üniversitesi Bilimsel Araştırma Projeleri Koordinasyon Birimi tarafından SÜF2011BAP10 numaralı proje ile desteklenmiştir.

Kaynaklar

- Bruslé S., Debas L., Fourcault B. ve Fuchs J. 1992. Ultrastructural study of sex inversion in a protogynous hermaphrodite *Epinephelus microdon* Teleostei Serranidae Reprod., Nutr., Dev., 32: 393-406.
- Bruslé, S., Debas L. ve Cauty C. 1989. Morphological and cytological aspects of sex inversion in a protogynous hermaphrodite, *Epinephelus microdon* (Teleostei, Serranidae) Advances In Tropical Aquaculture, Tahiti, French Polynesia Actes Colloq. IFREMER, Tahiti, French Polynesia.
- Chao, T. M. ve Chow, M. 1990. Effect of methyltestosterone on gonadal development of *Epinephelus tauvina* (Forsk.). Singapore J Prim Ind 18: 1-14.
- Fang, Y.Q., Lin, Q. M., Qi, X. ve Hong, G. Y. 1992. Effects of 17 α methyltestosterone on sex reversal in *Epinephelus akaara*. J Fish China 16: 172-174.
- Froese, R. ve Pauly, D. 2015. "FishBase. World Wide Web electronic publication.". www.fishbase.org. (Erişim Tarihi: 10.04.2015).
- Genc, E. 2002. The endoparasites and histopathologies found in some commercial teleosts in the Bay of Iskenderun. PhD Thesis, Department of Fisheries, Institute of Natural and Applied Sciences, Adana, Turkey. University of Cukurova.
- Genç, E. 2011. Diseases in wild and cultured fish in Turkey. in: Aquaculture in the Middle East and North Africa- Status and Research Needs, (Azad, I.S. and S. Al-Ablani, Eds.), Nova Science Publications, N.Y., USA. (Chapter 4). URL: https://www.novapublishers.com/catalog/product_info.php?products_id = 22355 (Erişim Tarihi: 05.03.2015)
- Genç, E., Genc, M. A., Genc, E., Cengizler, I. ve Can, M. F. 2005. Seasonal Variation and Pathology Associated with Helminthes Infecting Two Serranids (Teleostei) of Iskenderun Bay (North-East Mediterranean Sea), Turkey. Turkish Journal of Fisheries and Aquatic Sciences (TrJFAS), 5: 29-33.
- Genç, E., Genc, M. A. ve Aktaş, M. 2012. Long-Term Observation on *Philometra lateolabracis* (Nematoda) Infections in Ovaries of Goldblotch Grouper (*Epinephelus costae* Steindachner, 1878), Iskenderun Bay, Northeast Mediterranean Sea. Aqua 2012, Prague, Czech Republic Sep. 1-5, 2012 (#645). <https://www.was.org/WasMeetings/meetings/ShowAbstract.aspx?Id=26511>.
- Genç, E. ve Keskin, E. 2013. *Philometra lateolabracis* Steindachner, 1878 (Nematoda: Philometridae) in *Epinephelus costae* (Osteichthyes, Serranidae): First Molecular Identification of the Histozoic Parasite from Iskenderun Bay, Northeast Mediterranean Sea. Aqua 2012, Prague, Czech Republic Sep. 1-5, 2012 (#695). <https://www.was.org/WasMeetings/meetings/ShowAbstract.aspx?Id=26561>.
- Johnson, A. K. ve Thomas, P. 1995. Seasonal changes in gonadal histology and sex steroid hormone levels in the protogynous hermaphrodite, *Epinephelus morio*. Proceedings of the Fifth International Symposium on the Reproductive Physiology of Fish, The University Of Texas At Austin, Fish Symposium 95, Austin, TX (USA), p. 234.
- Johnson, A. K., Thomas, P., Wilson Jr. ve R. R. 1998. Seasonal cycles of gonadal development and plasma sex steroid levels in *Epinephelus morio*, a protogynous grouper in the eastern Gulf of Mexico. J. Fish Biol. 52: 502-518.
- Lee, S. T., Lam, T. J. ve Tan, C. H. 2000. Corticosteroid biosynthesis in vitro by testes of the grouper (*Epinephelus coioides*) after 17 α -methyltestosterone-induced sex inversion. J Exp. Zool 287: 453-457.
- Lee, S. T. L., Kime, D. E., Chao, T. M., Lim, H. S., Chou, R., Lam, T. J. ve Tan, C. H. 1995. In vitro metabolism of testosterone by gonads of the grouper (*Epinephelus tauvina*) before and after sex inversion with 17 α -methyltestosterone. Gen. Comp. Endocrinol. 99: 41-49.
- Lee, Y. D. 1995. Sexual phenomenon of protogynous serranid fish. Exploit. Mar. Resour., 143-150.
- Li, G. L., Liu, X. C. ve Lin, H. R. 2006. Effects of 17 α -methyltestosterone on sex reversal in red-spotted grouper, *Epinephelus akaara*. J Fish China 30: 145-150.

- Mackie, M. 2000. Reproductive biology of the halfmoon grouper, *Epinephelus rivulatus*, at Ningaloo Reef, Western Australia. *Environ. Biol. Fishes* 57: 363-376.
- Mandich, A.M.G.M.A. 1998. In vitro steroid secretion by ovarian follicles of the grouper *Epinephelus marginatus*. *Trends in Comparative Endocrinology and Neurobiology: From Molecular to Integrative Biology*, The New York Academy of Sciences, 15 May 1998. *Ann. N. Y. Acad. Sci.* 839: 586-588.
- Moravec, F. ve Genc, E. 2004. Redescription of Three *Philometra* spp. (Nematoda: Philometridae) from the Gonads of Marine Perciform Fishes of Iskenderun Bay (North-East Mediterranean), Turkey. *Acta Parasitologica.*, 49 (1): 31-40.
- Peatpisut, T. ve Bart, A. N. 2010. Cryopreservation of sperm from natural and sex-reversed orange-spotted grouper (*Epinephelus coioides*). *Aquaculture Research* 42: 22-30.
- Ricker, W. E. 1958. Handbook of computations for biological statistics of fish populations. *Fish. Res. Board Can. Bull.* 199-300p.
- Tanaka, H., Hirose, K., Nogami, K., Hattori, K. ve Ishibashi, N. 1990a. Sexual maturation and sex reversal in red spotted grouper, *Epinephelus akaara*. *Bull. Natl. Res. Inst. Aquacult.* 17: 1-15.
- Tanaka, H., Hirose, K., Nogami, K. Y., Hattori, K. ve Ishibashi, N. 1990b. Sexual maturation and sex reversal in red spotted grouper *Epinephelus akaara*. *Bull. Natl. Res. Inst. Aquacult.* 17: 1-16.
- Tan-Fermin, J. D. 1992. Withdrawal of exogenous 17-alpha methyl-testosterone causes reversal of sex-inversed male grouper *Epinephelus suillus* (Bloch and Schneider). *Philipp. Sci.* 29: 33-39.
- Tan-Fermin, J. D., Garcia, L.M.B. ve Castillo Jr. A. R. 1994. Induction of sex inversion in juvenile grouper, *Epinephelus suillus*, (Valenciennes) by injections of 17 alpha-methyltestosterone. *Jpn. J. Ichthyol.* 40: 413-420.