

Normal Gelişimini Tamamlamış İnsan Plasentasında CD31, HCG ve Estrojene Spesifik Reseptörlerin İmmunohistokimyasal Yöntemlerle Gösterilmesi

Ranan Gulhan Aktas¹, Aynure Oztekin², Ulku Bayar³, Coskun Oztekin³

¹Zeynep Kamil Eğitim Ve Araştırma Hastanesi, İstanbul

²Ankara Üniversitesi Tıp Fakültesi, Ankara

³Zonguldak Karaelmas Üniversitesi Tıp Fakültesi, Zonguldak

Adres: Zeynep Kamil Hastanesi Üremeye Yardımcı Tedaviler Merkezi Üsküdar İstanbul – Türkiye

Tel: 05333992755 E-mail: ranagulhan@yahoo.com

ÖZET:

Çalışmada; CD31, hCG ve Estrojene spesifik reseptörlerin normal gelişimini tamamlamış insan plasentadaki lokalizasyonunun araştırılması amaçlandı.

Materyal ve Metod: 10 adet insan plasentasından hazırlanan kesitler; Hematoksilen-Eozin, PAS ve Masson'un trikrom boya ile boyandı. Ardından; HCG(Ab-5)(Lab Vision), CD31(Diagnostic BioSystems), insan estrogen reseptörüne spesifik antikolar(Diagnostic BioSystems) ile indirekt immunoperoksidad yöntemi kullanılarak işaretlendi.

Bulgular: CD31 ile; fetal kapillerleri döşeyen endotel hücre sitoplazmaları ile; koryon içerisindeki kapillerler ve diğer tüm damarsal yapıları çevreleyen endotel hücreleri işaretlendi. Sinsityotrofoblastlar hCG ile belirgin şekilde boyandı. Villuslar içerisinde; yer yer sitoplazmaları hCG ile işaretlenmiş mezenkimal hücreler gözlemlendi. Koryon içerisinde de sitoplazması boyanmış hücrelere rastlandı. Estrojene spesifik reseptörlerle; sinsityotrofoblast sitoplazmalarında, villuslar içindeki mezenkimal hücrelerin bir kısmında, koryon kesitlerinde bazı bağ dokusu içerisindeki hücrelerin sitoplazmalarında işaretlenme mevcuttu.

Tartışma: CD31 ile villuslar içerisinde lokalize mezenkimal hücrelerde işaretlenme gözlemlenmemiz; yeni damar oluşumunun artık son dönem plasentada stimüle edilmediğini düşündürmektedir. hCG ile boyanmış mezenkimal hücrelerin varlığı bu hücrelerin; sinsityotrofoblastlar gibi hCG sentezleyip salgılayan hücreler ya da sinsityotrofoblastlara farklılaşma potansiyeline sahip öncül hücreler olabileceği kamındayız. Estrogen reseptörüne spesifik antikolarla; koryon kesitlerinde ve villus içi mezenkimal hücrelerde gözlemlenen boyanma; sinsityotrofoblastlara dönüşmek üzere programlanmış hücreler veya bu reseptörleri taşıyan diğer tipteki hücreler olabileceklerini düşündürmektedir.

Anahtar Kelimeler: Plasenta, CD31, HCG, Estrogen, İmmunohistokimya

SUMMARY:

Immunohistochemical Demonstration of CD31, HCG and Receptors for Estrogene on Normal Human Placenta at Term Stage

Introduction: The aim of the study was to investigate the localization of CD31, hCG and the receptors which are specific for estrogene in normal human placenta.

Material and Methods: Sections from 10 normal human placenta were stained with Hematoksilen-Eozin, PAS ve Masson's trichrom stain and immunolabeled with the antibodies specific for HCG(Ab-5)(Lab Vision), CD31(Diagnostic BioSystems) and human estrogen receptors(Diagnostic BioSystems). **RESULTS:** Antibodies specific for CD31 were localised in the fetal capillary endothelial cells's cytoplasm and the endothelial cells around the different types of vessels in Chorion. Syncytiotrophoblasts were immunostained with hCG. There were also immunolabeling in the cytoplasm of mesenchimal cells in villi, and in some cells in chorion. Labeling for the receptors specific for Estrogene were localised in the cytoplasm of syncytiotrophoblasts, in mesenchimal cells in villi and the cytoplasm of the connective tissue cells in chorion.

Conclusions: We conclude that new vessel formation is not common in villi in term placenta since immunolabeling with CD31 in mesenchimal cells at this location were not seen. Mesenchimal cells which were stained with hCG might be the cells which synthesize and secrete HCG, like syncytiotrophoblasts, or they might be primitive cells which have potential for differentiation into the syncytiotrophoblasts. Cells labeled with the estrogen receptor specific antibodies in mesenchimal cells in chorion and in villi would be the precursor cells of syncytiotrophoblasts or other cell types carrying these type receptors.

Key words: Placenta, CD31, HCG, Estrogene, Immunohistochemistry

GİRİŞ

Plasental damarların gelişim mekanizmalarının açıklanabilmesi için çok sayıda ışık mikroskopik, elektron mikroskopik, immunohistokimyasal ve deneysel araştırma yapılmaktadır. Bu konunun tam açıklanabilmesi; gerek gebelik sırasında, gerek tüm doku ve organların normal fizyolojik gelişim sürecinde, gerekse tümöral dokuların gelişiminde yeni damarların oluşum mekanizmaları konusundaki çok sayıda soruya açıklık getirecektir. Human Koryonik Gonadotropin(-HCG)'in plasentadan salgılanması ve plasental gelişim sırasında hücrel gelişim açısından önemi konusunda çok sayıda araştırma yapılmaktadır. 1997 yılında İto ve ark.; kültür ortamında sitostrofoblastların sinsityotrofoblastlara farklılaşması esnasında biyoaktif -HCG salgılanmasının arttığını; bunun iyi bir gebelik sürecinin göstergesi olarak kullanılabileceğini belirtmişlerdir. Al-Lamki ve ark.(1999); plasental yataktaki dev hücrelerin -HCG immunoreaktif olduğunu göstermişlerdir. Kovalevskaya ve ark (2002); koryokarsinoma benzeri -HCG'nin primer kaynağının sitotrofoblastlar olduğunu göstermiştir. Barros ve ark. (2002), normal plasentada -HCG saptayamazken preeklampitik plasentada sinsityotrofoblastlarda yoğun boyanma göstermişlerdir. Kayışlı ve ark. (2003); maternal immunotoleransın gelişiminde -HCG'nin önemli rol oynadığını düşünmektedir. Çalışmalarında -HCG'nin hücre proliferasyonunu azalttığını ve endometrial hücrelerde apoptozisi arttırdığını göstermişlerdir. Yoshida(2005), erken gebelik döneminde plasentadan -HCG salgılanmasını morfolojik düzeyde göstermiştir. CD31 ise; hücrel farklılaşmada önemli bir moleküldür. Farklı dokuların yanı sıra plasentada da endotel hücrelerinin işaretlenmesinde CD31'e spesifik antikolar yıllardır kullanılmaktadır (1998, Pijnenborg). Challier ve ark. hücre farklılaşmasının gösterilmesinde önemli olan CD31'in gebeliğin ilk üç aylık döneminde plasentadaki lokalizasyonunu araştırmışlardır(2001). Sitotrofoblastlarda işaretlenme göstermişlerdir. Çalışmamızda, termdeki plasental dokuları yukarıdaki proteinlere spesifik antikoların yanısıra; insan

estrogenine spesifik antikolarla da işaretlemeyi amaçladık. Plasental fonksiyonların yürütülmesinde ve anjigenezis sürecinde estrogenlerin önemi bilinmektedir. Nagakawa ve ark. (2004), estrojene bağımlı büyüme faktörleri olan VEGF ve bFGF'in plasental gelişimdeki etkisini çalışmalarında göstermişlerdir. Bunun yanısıra, plasentanın estrojene bağımlı gelişimine karşılık hücrel düzeydeki lokalizasyonu henüz tam açıklanamamıştır. Bukovsky ve ark. bu konudaki araştırmalarını iki ayrı makalede özetlemişlerdir(2003).

Özet olarak, bu çalışmada normal gelişimini tamamlamış insan plasentasında;

- (i)İnsan endotel hücrelerinde bulunan CD31'in lokalizasyonunun araştırılması,
- (ii) -HCG'nin olgun plasentadaki yerleşiminin mikroskopik düzeyde görüntülenmesi,
- (iii)İnsanda farklı dokularda bulunan estrojene spesifik reseptörlerin plasentadaki varlığının incelenmesi,
- (iv)Tüm bu gözlemlerin karşılaştırmalı olarak fonksiyonel açıdan yorumlanması amaçlanmıştır.

MATERYAL VE METOD

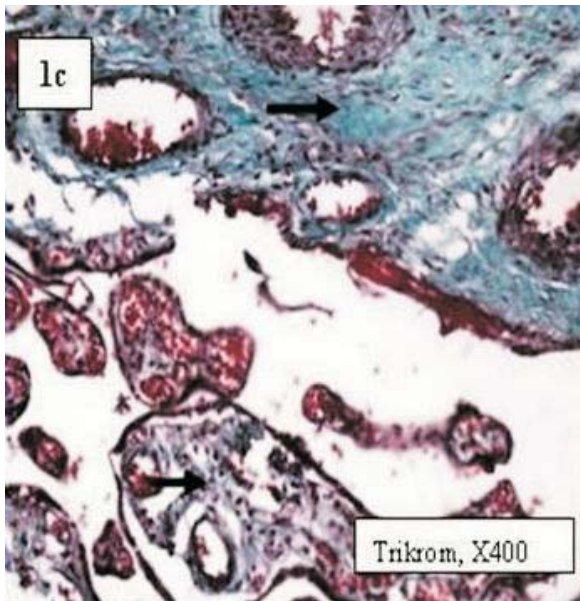
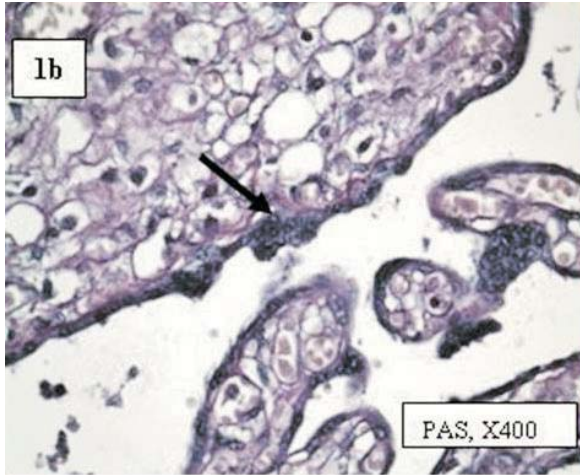
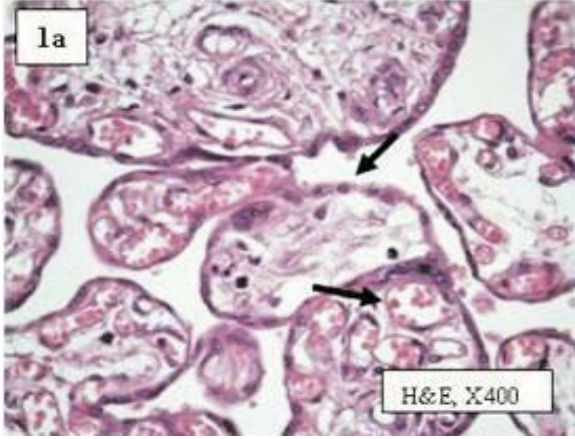
Normal gelişim süresini tamamlamış 10 adet insan plasentasından alınan doku örnekleri %10'luk formolde fikse edildikten sonra rutin doku takibi işlemlerinden geçirilerek parafine gömüldü. 4 mikron kalınlığında hazırlanan kesitler Hematoksilen-Eozin ile boyanarak ön değerlendirme yapıldı. Histokimyasal incelemeler için kesitler; PAS ve Masson'un trikrom boyaları ile boyandı. Aynı doku örnekleri ; -HCG(Ab-5)(Lab Vision), CD31(Diagnostic BioSystems) ve İnsan estrogen reseptörüne spesifik antikolar(Diagnostic BioSystems) ile indirekt immunoperoksidaz yöntemi kullanılarak işaretlendi. Tüm kesitler; Olympus BX51 ışık mikroskopunda incelendi.

BULGULAR

Hematoksilen-Eozin boyaları ile boyanmış preparatlarda; normal görünümdeki tersiyer

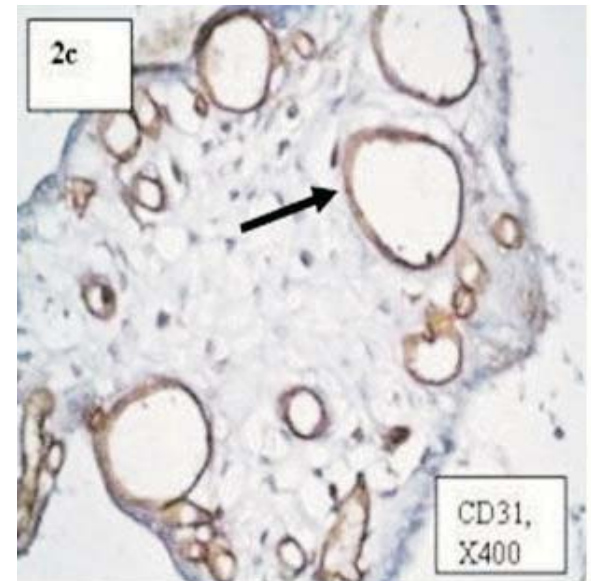
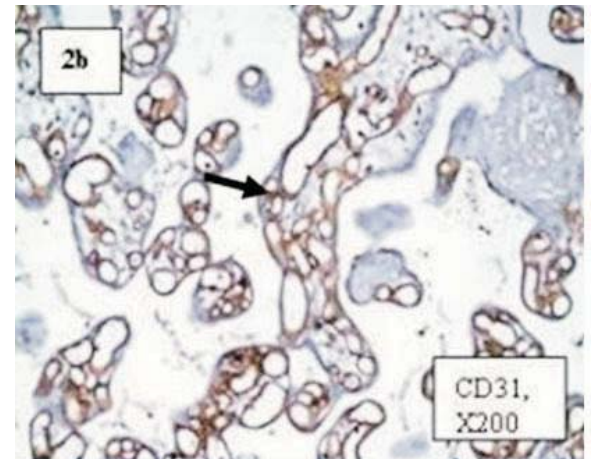
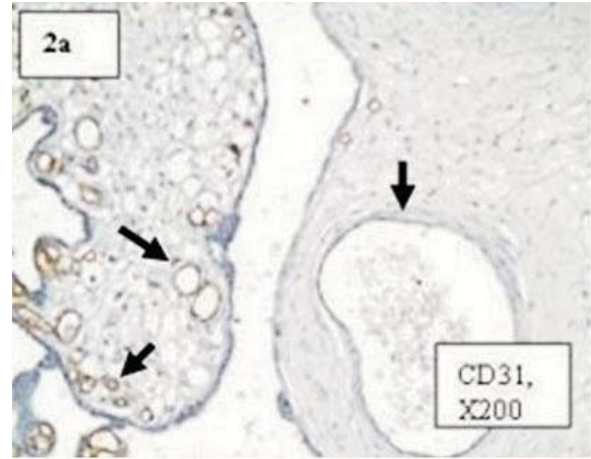
villuslar ve koryon gözlendi (**Resim 1a**). PAS boyası ile tüm bazal membranlarda belirgin boyanma mevcuttu (**Resim 1b**). Masson'un üçlü boyası ile; villuslar içerisindeki ve gerekse koryonda bağ dokusu görüntülendi(**Resim 1c**).

Resim 1a,b ve c: Hematoksilen- Eozin boyaları ile boyanmış preparatlarda; normal görünümdeki tersiyervilluslar ve koryon gözlendi (1a).Pas boyası ile tüm bazal membranlarda belirgin boyanma mevcuttu (1b). Masson'un üçlü boyası ile, villuslar içerisinde ve koryonda bağ dokusu görüntülendi (1c).



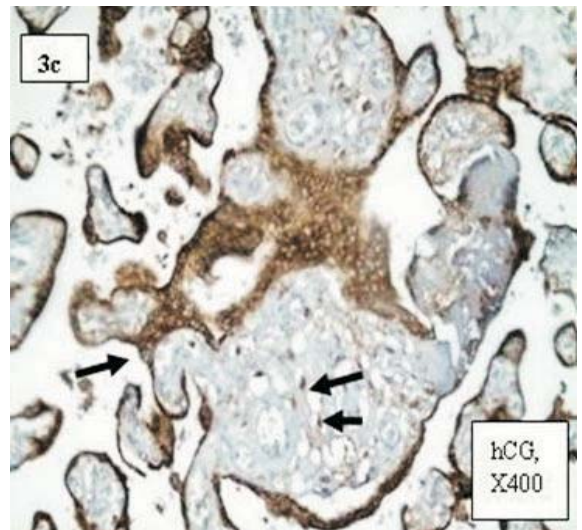
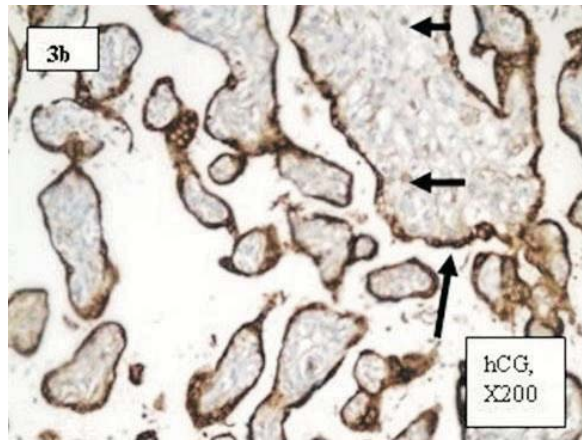
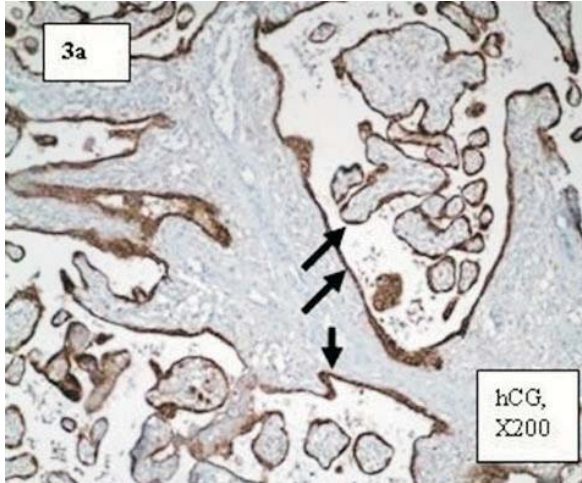
CD31 ile; tüm fetal kapillerlerde endotelial hücre sitoplazmalarında belirgin boyanma gözlemlendi. Koryon içerisinde de kapillerler ve diğer tüm damarsal yapıların lümenini döşeyen endotel hücrelerine lokalize işaretlenme dikkati çekti (**Resim 2a,b,c**).

Resim 2a,b ve c: CD31 ile, tüm fetal kapillerlerde endotelial hücre sitoplazmalarında belirgin boyanma gözlemlendi. Koryon içerisinde de kapillerler ve diğer tüm damarsal yapıların lümeni döşeyen endotel hücrelerine lokalize işaretlenme dikkati çekti..



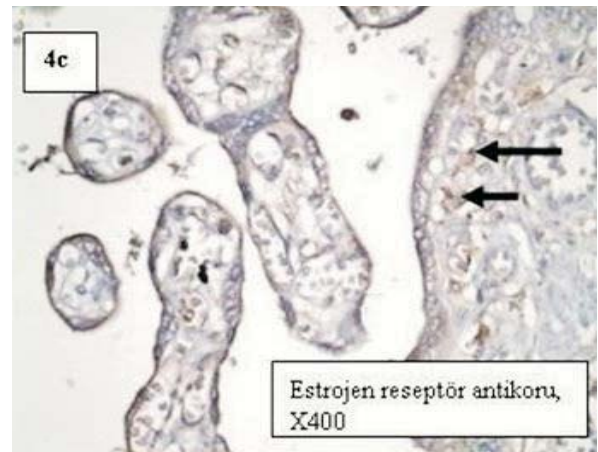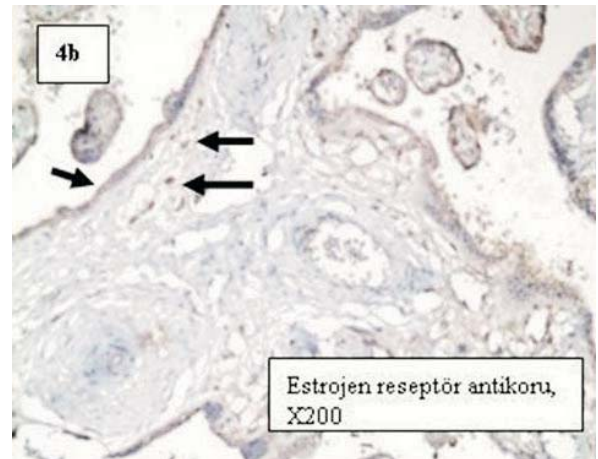
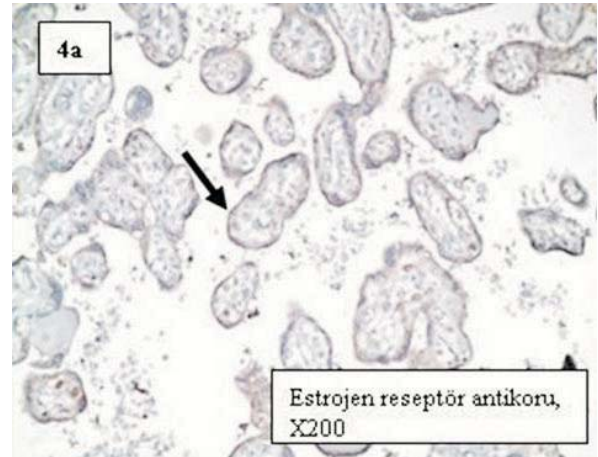Tüm villöz yapılarda sinsityotrofoblastlar -HCG ile belirgin şekilde boyandı (**Resim 3a**). Villuslar içerisinde; yer yer sitoplazmaları bu proteine spesifik antikor ile işaretlenmiş mezankimal hücreler dikkati çekiyordu (**Resim3b**). Koryon içerisinde de sitoplazması boyanmış hücrelere rastlandı (**Resim 3c**).

Resim 3a,b ve c: Tüm villöz yapılarda sinsityotrofoblastlar hCG ile belirgin şekilde boyandı. Villuslar içerisinde; yer yer sitoplazmaları hCG ile işaretlenmiş mezankimal hücreler dikkati çekiyordu. Koryon içerisinde de sitoplazması boyanmış hücrelere rastlandı.



İnsan estrojen reseptörüne spesifik antikorlarla işaretlenen kesitlerde; sinsityotrofoblast sitoplazmalarında ve villuslar içindeki mezankimal hücrelerin bazılarının sitoplazmalarında boyanma görüldü (**Resim 4a ve b**). Koryon kesitlerinde de bağ dokusu içerisindeki bazı hücrelerin sitoplazmalarında işaretlenme mevcuttu. (**Resim 4c**).

Resim 4a,b ve c: İnsan estrojen reseptörüne spesifik antikorlarla işaretlenen kesitlerde; sinsityotrofoblast sitoplazmalarında (a,b,c) ve villuslar içindeki mezankimal hücrelerin bazılarının sitoplazmalarında boyanma görüldü (b). Koryon kesitlerinde de bağ dokusu içerisindeki bazı hücrelerin sitoplazmalarında işaretlenme mevcuttu (c).



TARTIŞMA

Hematoksilen-Eozin, PAS ve Masson'un üçlü boyaları ile; hücrelerin ve dokunun yapısal özellikleri karşılaştırmalı olarak incelendi ve morfolojik değerlendirme yapıldı. Çalışmada; termdeki plasental sinsityotrofoblastik yapıların -HCG ile çok yoğun bir şekilde boyanma göstermiş olmaları; fonksiyonel çalışmalarla bu hormonu sentezleyip salgıladıkları gösterilen bu hücrelerin mikroskopik düzeyde de gösterilmelerini sağlayan morfolojik bir kanıttır. Ito ve ark.(1997); sinsityotrofoblasta farklılaşma arttıkça bu hücrelerde -HCG oranının arttığını bildirmişlerdir. Yoshida (2005); erken gebelik döneminde sekizinci ve dokuzuncu haftalarda sinsityotrofoblastlarda yoğun -HCG lokalizasyonunu göstermiştir. Yine Sonoda ve ark. (2005); bir kültür çalışmasında sinsityotrofoblastlar ve makrofajların -HCG reseptörleri içerdiğini rapor etmişlerdir. Kovalevskaya ve ark. (2002); plasentanın farklı gelişim dönemlerinde farklı izoformlardaki -HCG'nin trofoblastlardaki immunolokalizasyonunu göstermişlerdir. Altı ila yedinci haftalarda; sitotrofoblastlar sinsityotrofoblastlara dönüştükçe B152 / B109 oranının azaldığını; sitotrofoblastlarda daha çok bulunan B152 izoformunun koryokarsinom benzeri -HCG için primer kaynak olduğunu bildirmişlerdir. Yine aynı yılda Barros ve ark. (2002); farklı dönemlerdeki plasentalarda sitotrofoblastlarda boyanma gözlemlenmemişler; sinsityotrofoblastlarda immunoreaktivite bildirmişlerdir. Araştırmamızda sinsityotrofoblastların yanı sıra; -HCG'ye spesifik antikor ile boyanmış mezenkimal hücrelerin varlığı şu soruları akla getirmektedir:(i) Bu hücreler; sinsityotrofoblastlar gibi -HCG sentezleyip salgılayan hücreler olabilir, (ii) Ya da bu hücreler sinsityotrofoblastlara farklılaşma potansiyeline sahip öncül hücreler olabilir. Olgunlaşmasını tamamlamış insan plasentasında CD31'in lokalizasyonunu tanımlayan çalışmalar kısıtlı sayıdadır. Çalışmamızda; bu proteinin insan plasentasındaki yerleşimini mikroskopik düzeyde gösterebilmeyi amaçladık. CD31, plazma membranına lokalize bir proteindir. Damar oluşumunun görüntülenebilmesi için farklı dokularda bu proteine spesifik antikorlarla çalışılmaktadır. Tertemiz F (2005) ve ark.; CD31'in plasentadaki lokalizasyonunu farklı

tekniklerle araştırmışlar; ve plasentadaki damar oluşumunda apoptozisin önemli rol oynadığını, bu apoptotik hücrelerde CD31'in lokalize olduğunu bildirmişlerdir. Çalışmamızda CD31 ile tüm endotelial hücrelerde işaretlenme gözlemlendi. Villuslar içerisinde lokalize mezenkimal hücrelerde işaretlenme yoktu. Bu da; yeni damar oluşumunun artık bu yapılarda stimüle edilmediğini düşündürmektedir. Estrojene bağımlı anjiogenik faktörlerin plasenta büyümesindeki önemi bildirilmiştir (Nagakawa, 2004). Plasentaya estrogenlerin bağlandığının bilinmesine karşılık; estrogen reseptörlerinin hangi hücrelerde bulunduğu ve hücre içerisinde nerede lokalize olduğuna dair kısıtlı sayıda araştırma vardır(Bukovsky ve ark. 2003; Luo ve ark.2006; Al-Bader 2006). Bukovsky ve ark. plasentada alfa ve beta reseptörlerinin varlığını göstermişlerdir(2003). Kültürde yaptıkları çalışmalarla alfa reseptörüne spesifik estrogen reseptörlerini sitotrofoblastlarda, perisitlerde ve amniotik fibroblastlarda göstermişlerdir. Buna karşılık; beta reseptörüne spesifik reseptörleri sadece sinsityotrofoblastlarda gözlemlenmişlerdir. Yine bu çalışmada; beta tipi estrogen reseptörlerinin hücre sitoplazmasında bulunduğu belirtilmiştir. Farklı yöntemlerle benzer bir çalışma da Luo ve ark. (2006) tarafından yapılmıştır. RT-PCR ve SP-assay tekniklerini kullanarak alfa tipi estrogen reseptörlerinin sitotrofoblast nükleuslarında, beta tipi reseptörlerin ise sinsityotrofoblast sitoplazmasında bulunduğunu bildirmişlerdir. Çalışmamızda; sinsityotrofoblastik hücrelerin sitoplazmalarında estrogen reseptörüne spesifik antikorla boyanma olması; kullandığımız antikorun beta tipi reseptörlere spesifik olabileceğini düşündürmektedir. Koryon kesitlerinde ve villus içi mezenkimal hücrelerde gözlemlenmediğimiz boyanmış hücrelerin de; sinsityotrofoblastlara dönüşmek üzere programlanmış hücrelerden olabileceği veya bu reseptörleri taşıyan diğer tipteki hücreler olabileceği kanaatindeyiz. Bu proteinlerin erken dönem plasentadaki yerleşimlerinin benzer çalışmalarla gösterilerek son dönem plasentadaki yerleşimleriyle karşılaştırılabilmesinin; plasental gelişim ve yeni damar oluşumunu etkileyen faktörler konusundaki çok sayıda soruya cevap verebileceğini düşünüyoruz.

KAYNAKLAR

1. İto HH, Doughas GC, Qiu QF, Thirkill TL, Overstreet JW, Lasley BL. *The relationship between trophoblast differentiation and the production of bioactive HCG. Early Pregnancy.* 1997 ; 3(4): 291-300.
2. Al-Lamki RS, Skepper JN, Burton GJ. *Are human placental bed giant cells merely aggregates of small mononuclear trophoblast cells? An ultrastructural and immunocytochemical study. Hum Reprod.* 1999;14(2):496-504.
3. Kovalevskaya G, Genbacev O, Fisher SJ, Caceres E, O' Connor JF . *Trophoblast origin of hCG isoforms: cytotrophoblasts are the primary source of choriocarcinoma-like hCG.* 2002;194(1-2):147-55.
4. Barros JS, Baptista MG, Bairos VA. *Human chorionic gonadotropin in human placentas from normal and preeclamptic pregnancies. Arch Gynecol Obstet.* 2002; 266(2): 67-71.
5. Kayisli UA, Selam B, Guzeloglu-Kayisli O, Demir R, Arici A. *Human chorionic gonadotropin contributes to maternal immunotolerance and endometrial apoptosis by regulating Fas-Fas ligand system. J Immunol.* 2003 ;171(5):2305-13.
6. Yoshida Y. *Secretion of human chorionic gonadotropin in early pregnancy. Med Mol Morphol.* 2005; 38(2): 104-11.
7. Pijnenborg R, Vercruyssen L, Verbist L, Van Assche FA. *Interaction of interstitial trophoblast with placental bed capillaries and venules of normotensive and pre-eclamptic pregnancies.* 1998;19(8):569-75.
8. Challier JC, Carbillon L, Kacemi A, Vervelle C, Bintein T, Galtier M, Espie MJ, Uzan S. *Characterization of first trimester human fetal placental vessels using immunocytochemical markers. Cell Mol Biol(Noisy-le-grand).* 2001; 47
9. Nakagawa Y, Fujimoto J, Tamaya T. *Placental growth by the estrogen-dependent angiogenic factors, vascular endothelial growth factor and basic fibroblast growth factor, throughout gestation.* 2004;19(5):259-66.
10. Bukovsky A, Caudle MR, Cekanova M, Fernando RI, Wimalasena J, Foster JS, Henley DC, Elder RF. *Placental expression of estrogen receptor beta and its hormone binding variant-comparison with estrogen receptor alpha and a role for estrogen receptors in asymmetric division and differentiation of estrogen-dependent cells. Reprod Biol Endocrinol.* 2003, 1: 36.
11. Bukovsky A, Cekanova M, Caudle MR, Wimalasena J, Foster JS, Henley DC, Elder RF. *Expression and localization of estrogen receptor-alpha protein in normal and abnormal term placentae and stimulation of trophoblast differentiation by estradiol. Reprod Biol Endocrinol.* 2003;1:13.
12. Sonoda N, Katabuchi H, Tashiro H, Ohba T, Nishimura R, Minegishi T, Okamura H. *Expression of variant luteinizing hormone/chorionic gonadotropin receptors and degradation of chorionic gonadotropin in human chorionic villous macrophages. Placenta.* 2005; 26(4):298-307.
13. Barros JS, Baptista MG, Bairos VA. *Human chorionic gonadotropin in human placentas from normal and preeclamptic pregnancies. Arch Gynecol Obstet.* 2002; 266(2): 67-71.
14. Tertemiz F, Kayisli UA, Arici A, Demir R. *Apoptosis contributes to vascular lumen formation and vascular branching in human placental vasculogenesis. Biol Reprod* 2005; 72(3): 727-35.
15. M. Castellucci, G.Kosanke, F.Verdenelli, B.Huppertz and P.Kaufmann. *Villous sprouting: fundamental mechanisms of human placental development. Hum Reprod Update.* 2000; 6(5):425-94.
16. Kacemi A, Vervelle C, Uzan S, Challier JC. *Immunostaining of vascular, perivascular cells and stromal components in human placental villi. Cell Mol Biol (Noisy-le-grand).* 1999; 45(1): 101-13.
17. Morrish DW, Marusyk H. *Localization of human chorionic gonadotropin and placental lactogen by immunogold labeling for electron microscopy: technique and limitations. Microsc Res Tech.* 1997; 38(1-2): 176-87.
18. Kumar V, Green S, Stack G, Berry M, Jin JR and Chambon P. *Functional domains of the human estrogen receptor. Cell* 1987; 51:941-951.
19. Luo D, Liu SY, Xing AY. *Expression and localization of estrogen receptor ERalpha and the kinds of ERbeta mRNA on placenta. Sichuan Da Xue Xue Bao Yi Xue Ban.* 2006 Sep;37(5):769-72.
20. Al-Bader MD. *Estrogen receptors alpha and beta in rat placenta: detection by RT-PCR, real time PCR and Western blotting. Reprod Biol Endocrinol.* 2006 Mar 28;4:13.