

## Asfiktik Torasik Distrofi Tanısı Alan Bir Yenidoğan Vaka Sunumu

Aslı Memişoğlu, Öznur Ayık, Tuğba Gürsoy, Fahri Ovalı

Adres :Zeynep Kamil Kadın Doğum Ve Çocuk Hastalıkları Eğitim Ve Araştırma Hastanesi, Yenidoğan Yoğun Bakım Ünitesi, İstanbul, Türkiye

Tel: 0 216 3910680 e-mail: acinarmemisoglu@gmail.com

### ÖZET:

*Asfiktik torasik distrofi otozomal resesif geçişli, başta iskelet sistemi olmak üzere birçok sistemi etkileyen nadir bir iskelet displazisidir. Sendromun en belirgin özellikleri, kısa kostalarla birlikte dar göğüs kafesi, mikromeli, multipl kıkırdak anomalileri ve rizomelik tipte kısa ekstremiteli cüceliktir. Ön arka ve transvers çapı daralmış çan şeklinde toraks pulmoner hipoplazinin derecesini belirler. Erken çocukluk döneminden sonra renal sorunlar ön plana geçer. Bu yazıda doğumda ciddi solunum sıkıntısı nedeniyle yenidoğan yoğun bakım ünitesine kabul edilip asfiktik torasik distrofi tanısı alan bir yenidoğan bebeğin özellikleri sunulmaktadır. Bu vaka nadir görülmesi ve yenidoğan döneminde klinik özellikleri ile tanı konulabilmesi nedeniyle vurgulanmak istenmiştir.*

**Anahtar Kelimeler:** Asfiktik torasik distrofi, yenidoğan, dar toraks, rizomelik kısa boy

### SUMMARY:

#### *A neonate with asphyxiating thoracic dystrophy*

*Asphyxiating thoracic dystrophy is a rare autosomal recessive skeletal dysplasia which involves multiple organs especially skeletal system. The syndrome is characterized by a narrow chest with short ribs, micromelia, multiple cartilage anomalies and rhizomelic type dwarfism with short extremity. Bell shaped thorax with narrow anterior-posterior and transverse diameters determine the degree of pulmonary hypoplasia. Beyond early childhood period renal problems come into prominence. Here, a newborn who had respiratory distress at birth and hospitalised in NICU with the diagnosis of asphyxiating thoracic dystrophy is presented. This case was presented to emphasize as asphyxiating thoracic dystrophy is rare and the diagnose can be made with the characteristic features in neonatal period.*

**Key words:** Asphyxiating thoracic dystrophy, neonate, narrow thorax, rhizomelic short stature

Asfiktik torasik distrofi (Jeune sendromu) letal, cücelikle seyreden otozomal resesif geçişli tipik bir iskelet displazisidir. Patogenezi açık olmayan bu sendrom dar torax, mikromeli, rizomelik ekstremite kısalığı, solunum yetmezliği ve renal anomalilerle karakterizedir<sup>1</sup>. Hastalığın seyri uzun-dar küçük anormal toraksa ikincil solunum yetmezliğinin derecesine bağlı olarak değişkendir. Genellikle hastaların büyük bir kısmı erken süt çocukluğu döneminde kaybedilir. Bu dönemi atlatabilenlerde böbrek, karaciğer ve pankreas yetmezliği geliştiği bildirilmiştir. Daha geç dönemdeki mortaliteden renal lezyonlar sorumludur. Yaş ilerleyip thorax geliştikçe semptomlar hafifler hatta kaybolabilir<sup>2</sup> ancak toraks konfigürasyonu değişmez. Radyolojik olarak kısa kostaların çevrelediği dar toraks, kısa ekstremiteler ve kalçada ilyak kanat hipoplazisi tipiktir<sup>3</sup>. Tanı klinik ve radyolojik bulgularla birlikte konulur. Ayrıca hepatik ve bilyer fibrozis, pankreasta kistik değişiklikler ve egzokrin yetersizlik, pelvik anomaliler,

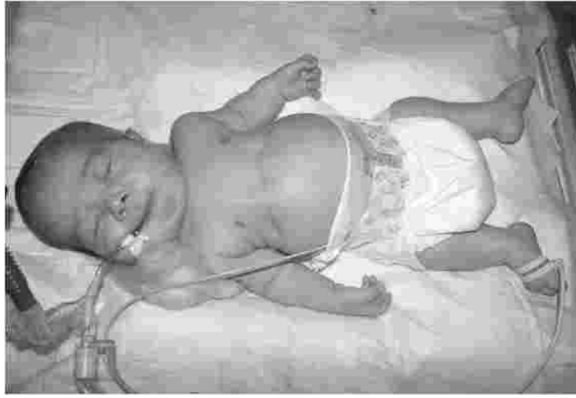polidaktili, retinal pigmentasyonlar ve dejenerasyonlar gibi klinik durumların da eşlik edebileceği de bildirilmiştir. Bu sunumda doğum sonrası ciddi solunum sıkıntısı nedeniyle girişim yapıp yenidoğan yoğun bakım ünitesine kabul edilen vaka, nadir görülmesi ve yenidoğan döneminde klinik ve radyolojik özellikleri ile tanı konulabilmesi nedeniyle sunulmaktadır.

### Vaka Takdimi

Aralarında akrabalık olmayan ebeveynlerden 25 yaşındaki sağlıklı annenin ikinci gebeliğinden ikinci yaşayan çocuğu olarak C/S ile 38 haftalık 2650 gr ağırlığında doğan erkek bebeğin öyküsünden; prenatal dönemde annenin enfeksiyon geçirmediği, ilaç kullanmadığı, prenatal izleminin düzenli yapılmadığı, fakat annenin son trimestrinde yapılan ultrasonografisinde tüm uzun kemiklerde kısalık, dar toraks ve polihidroamnios saptandığı öğrenildi. Ailenin

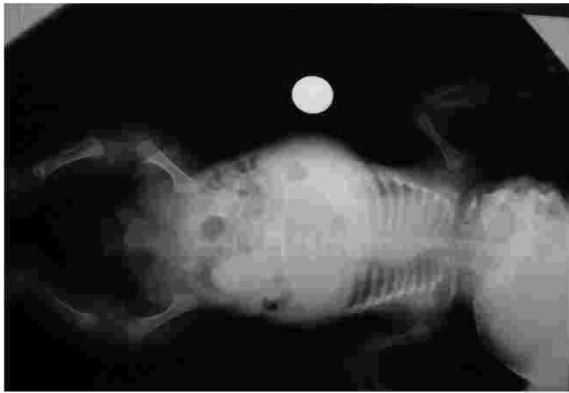
yaşayan bir sağlıklı kız çocukları olduğu ve yakın akrabalarında benzer hastalık olmadığı bilgisi edinildi. Doğduğunda ciddi solunum sıkıntısı nedeniyle entübe edilip solunum cihazına bağlanan genel durumu kötü olan hastanın fizik muayenesinde; vücut ağırlığı 2650 gr (25-50p), boyu 40 (<3p), baş çevresi 34.5 cm (50-75p) idi. Organomegali saptanmadı. Göğüs ve karın çevresi oranı (32cm/35cm) 0,91 bulundu. Toraks ön arka çapı ve transvers çapı dar, abdomen geniş, her iki ekstremitede rhizomelik kısalık, el ve ayaklar küçük bulundu (**Şekil 1**).

**Şekil 1:** Jeune sendromlu hastanın dar çan şeklindeki toraks yapısı ve rizomelik tipte ekstremitte kısalığı resimde görülmektedir.



Çekilen tüm vücut grafisinde kostalar kısa kalın, düzleşmiş ve toraks dardı, iliak kemik hipoplazik ve acetabulum çatısında düzleşme mevcut idi (**Şekil 2**).

**Şekil 2:** Jeune sendromlu hastanın tipik radyolojik bulguları: hipoplastik iliak kanatlar, kısa ve horizontal kostalardan oluşan dar toraks, düzleşmiş asetabular açı görülmektedir.



Hastamızın ek olarak yarı damak, penis ve skrotumda yapışıklık gibi anomalileri de mevcuttu. Araştırdığımız vakaların bir kısmında gözlemlenen polidaktili ve sindaktili hastamızda

bulunmamaktaydı. Yapılan laboratuvar tetkiklerinde hemogram, biyokimya, tiroid fonksiyon testleri normaldi. Kranial ultrasonografisi normaldi. Batın ultrasonografisinde sol böbrek pelvisinde minimal ektazi dışında bulgu saptanmadı. Ekokardiyografisinde periferik pulmoner stenoz, ve fizyolojik foramen ovale saptandı. Yapılan göz dibi muayenesinde bilateral optik disk hipoplazisi. Hasta bu bulgularla “Jeune torasik distrofi” tanısıyla izleme alındı. Doğum sonrası yenidoğan yoğun bakım ünitesinde solunum cihazına bağlı olarak izlenen hasta, postnatal 4. gün ekstübe edilebilmesine rağmen mevcut pulmoner hipoplazisi ve tekrarlayan pnömonileri nedeniyle aralıklı olarak yeniden solunum cihazına bağlanması gerekti ve birçok kez antibiyotik tedavisi aldı. Hastamız sepsis, solunum ve konjestif kalp yetmezliği nedeniyle postnatal yetmiş altıncı gününde eksitus oldu. Postmortem inceleme için aileden izin alınamadı.

## TARTIŞMA

İlk kez 1955’te Jeune tarafından tanımlanan asfiktik torasik cücelikteki dar toraks yapısı fetal dönemde akciğer gelişimini bozar. Bu durum doğumdan sonraki solunum yetmezliği ve yineleyen akciğer enfeksiyonlarına zemin hazırlar. Bu sendromun klinik seyri, mevcut solunum yetmezliğinin ciddiyetine bağlı olarak hastaların çoğunun erken bebeklik döneminde kaybedildiği letal formdan başlangıçta hafif solunum sıkıntısı olup erişkin döneme erişebilen hafif formlara dek değişir. Daha geç çocukluk dönemindeki mortalite ve morbiditeden sorumlu olan renal displazi dışında az sayıda hastada hepatik fibrozise bağlı ilerleyici hepatik bozukluklar görülebilir. Bu klinik seyir ve organ tutulum çeşitliliğinin sebebi hastalığın genetik heterojenitesidir. Jeune distrofi hastalarının yaklaşık beşte biri yenidoğan dönemi sonrasında dek yaşayabilir ve bunların çoğunluğunda kronik böbrek yetersizliğine dek giden bilateral renal mikrokistik hastalık ve periglomerüler fibrozis görülür. Hastalığın 3 farklı böbrek tutulumu vardır<sup>4</sup>; 1) proksimal ve distal tubulus dilatasyonu, bowman kapsülünün interstisyel fibrozis 2) renal kistik displazi 3) kronik tubulointerstisyel hastalık. Bizim hastamızda batın ultrasonografisindeki sol böbrekteki

minimal ektazik değişiklik dışında böbreklere ait göze çarpan bulgu yoktu. Ancak otopsi izni alınmadığından renal lezyonlar hakkında daha detaylı bilgi sahibi olamadık. Ayrıca daha uzun süre yaşatabilseydik belki de ileriki dönemde renal sorunları gözlemleyebilecektik.

Toraks kavitesi, pelvis ve ekstremitte anomalileri Ellis von Creveld (EVC) sendromun ile benzer olduğu için bu iki sendrom arasında ayırım yapılmalıdır<sup>5</sup>. EVC sendromunda ellerde postaksiyel ve aksiyel polidaktili (bazen ayaklarda) ve ektodermal displaziye ikincil tırnak displazisi beklenirken, Jeune sendromunda tırnak anomalisi görülmez, polidaktili şart değildir ve olsa da daha çok ayaklarda görülür. Ayrıca EVC sendromunda kardiyak anomaliler sık iken Jeune sendromunda daha çok renal anomaliler eşlik edebilir. Ayırıcı tanıda benzer şekilde Saldino Noonan tipi kısa kaburga-polidaktili sendromu da pelvis ve toraks yapısı nedeniyle akla gelebilir. Ancak bu sendromda postaksiyel polidaktili, genitoüriner anomaliler, anorektal malformasyonlar, kardiyak defektler sık görüldüğünden bu tanıyı düşünmedik. Ayrıca torakolaringopelvik displaziyle (Barnes sendromu) de karışabilir, ama bizim hastamızda laringeal stenoz olmadığı için bu tanıyı dışladık. Toplumda 100000-130000 de bir görülen hastalığın %25 tekrarlama şansı vardır<sup>6</sup>. Gen lokusu 15q13 olan sendromun patogenezi açık değildir<sup>7</sup>. Hastalığın daha nadir bir gen lokusu ise 3q24-3q26' dır. Patogenezinden intraflagellar transport veya primer silia işlevindeki bir defekt sorumlu tutulmuştur<sup>8</sup>. Prenatal ultrasonografi ile 18. gebelik haftasından itibaren söz konusu tanı düşünülebilir<sup>9</sup>. Bizim hastamızın ne yazık ki düzenli prenatal izlemi olmadığından tanısı ancak doğum sonrası konulabilmiştir. Hastalığın tedavisi genetik dismorfik hastalıkların birçoğunda olduğu gibi semptomatiktir. Bu hastaların akciğer enfeksiyonlarından korunması ve uygun antibiyoterapi tedavide önemlidir. Son yıllarda özellikle bir yaşın üstündeki olgularda cerrahi rekonstrüksiyonla başarılı sonuçlar bildirilmektedir. Ne yazık ki bizim hastamız da tekrarlayan pnömoniler neticesinde yenidoğan yoğun bakım ünitesinde yatışının 76. gününde kaybedilmiştir.

Sonuç olarak solunum sıkıntısıyla doğan dar toraks yapısı, rizomelik tipte ekstremitte kısalığı ve mikromeli görünümüyle doğan yenidoğanların klinik seyri oldukça değişken olan asfiktik torasik cücelik sendromu açısından da değerlendirilmeli, aileye gerçekçi bir genetik danışmanlık vermek ve prognozu belirlemek için ayırıcı tanıda akılda tutulmalıdır.

## KAYNAKLAR

1. H-R Wiedemann, J Kunze. *Clinical Syndromes*. 3th ed. London: Mosby-Wolfe, 1997: 250-251.
2. de Vries J, Yntema JL, van Die CE, Crama N, Cornelissen EA, Hamel BC. Jeune syndrome: description of 13 cases and a proposal for follow-up protocol. *Eur J Pediatr*. 2009 May 10. [Epub ahead of print]
3. Jones KL. *Smith's Recognizable Pattern of Human Malformations*. 6th ed. Philadelphia: Elsevier Saunders Company, 2006: 386-387.
4. Bernard S. Kaplan. *Developmental abnormalities of the kidneys*. In: H. William Taeusch, Roberta A. Ballard, Christine A. Gleason, Mary Ellen Avery (eds). *Avery's diseases of the newborn*. (8th ed). Elsevier, 2005: 1277-1278.
5. OMIM. <http://www.ncbi.nlm.nih.gov/entrez/dispomim.cgi?id=208500>
6. Oberklaid F, Danks DM, Mayne V, Campbell P. *Asphyxiating thoracic dysplasia*. Clinical, radiological, and pathological information on 10 patients. *Arch Dis Child*. Oct 1977;52(10):758-65.
7. N Morgan, C Bacchelli, P Gissen, et al. A locus for asphyxiating thoracic dystrophy, ATD, maps to chromosome 15q13. *J Med Genet*. 2003; 40(6): 431-435.
8. Beales PL, Bland E, Tobin JL, et al. IFT80, which encodes a conserved intraflagellar transport protein, is mutated in Jeune asphyxiating thoracic dystrophy. *Nat Genet*. Jun 2007;39(6):727-9.
9. Chen CP, Lin SP, Liu FF, et al. Prenatal diagnosis of asphyxiating thoracic dysplasia (Jeune syndrome). *Am J Perinatol*. 1996;13(8):495-8.