

Epigastrik Omfalosellerde Cantrell Pentalojisine Dikkat

Cengiz Gül, Dolunay Alver, Ceyhan Şahin, Ayşenur Cerrah Celayir

Zeynep Kamil Kadın ve Çocuk hastalıkları Eğitim ve Araştırma Hastanesi, Çocuk Cerrahisi Kliniği,
İstanbul, Türkiye

Adres: Ayşenur Celayir Çocuk Cerrahisi Kliniği, İstanbul, Türkiye e-mail: acelayir@ttmail.com

ÖZET:

Giriş ve Amaç: Epigastrik omfalosel, sternum alt uç defekti, diafragma hernisi, perikardın diafragma yüzünün eksikliği ve kardiyak anomalilerden oluşan Cantrell pentalojisi nadir görülen bir sendromdur. Olguların çoğunluğunu doğumu takiben ağır kardiyak malformasyonlar nedeniyle kaybedilmektedirler. Çok nadiren görülmesi nedeniyle epigastrik omfalosellerin Cantrell pentalojisinin bir parçası olabileceğini hatırlatmak amacıyla olgumuz sunuldu.

Olgu sunumu: Aralarında akrabalık olmayan anne ve babanın ilk bebeği olarak 36 haftalık gebelik sonunda sezaryen ile doğan erkek bebekte omfalosel olması nedeniyle kliniğimize sevk edildi. Fizik muayenesinde, sternumu normalden kısa palpe edildi, sternumun hemen altında pulsatil bir kitle ve bunun hemen altında yaklaşık 8 cm çapında epigastrik omfalosel mevcuttu. Oskültasyonda 2-3/6 kardiyak sistolik üfürüm saptanan olguda siyanoz ve solunum sıkıntısı ilk saatlerde yoktu. Ameliyat sırasında karın ön duvarı defekti ve omfalosel kesesi içinde büyük bir karaciğer, ince ve kalın barsaklar mevcut olup diafragmanın sternal ucunda açıklık ve bu açıklıktan kısmi olarak karına doğru protrude olan perikardial defektli kalp gözlemlendi. Diafragma onarımı sonrası karın duvarı fascia'sı primer kapatılmayınca cilt üzerinden primer onarım yapılan hasta ameliyat sonrası entübe olarak yoğun bakım ünitesine alındı. Ameliyat sonrası 24. gün ağır kardiyolojik anomali nedeniyle kaybedildi.

Sonuç: Hafif formlarda yaşam oranının %20'lerde olduğu bildirilen Cantrell pentalojilerinde, epigastrik omfaloselin olması gerek prenatal dönemde gerekse postnatal dönemde tanılama açısından ekibi yönlendirici olmaktadır. Prenatal tanılanan olgularda çocuk cerrahisi konsültasyonunun yapılması ağır anomalilerde aileye terminasyon seçeneğinin de sunulmasını sağlayacaktır.

Anahtar Kelimeler: Fıtık, umbilikal, Doğumsal anomaliler.

ABSTRACT:

Beware Of Cantrell Pentalogy in Epigastric Omphaloceles

Background and aim: The incidence of Cantrell pentalogy is very rare; and composed of epigastric omphalocele, diaphragma defect, lower sternal defect, defect of diaphragmatic surface of pericardium and cardiac anomalies. There are a few cases reported in the literature presenting all components of the syndrome. Because of this syndrome's rarity, this case report was presented.

Case Report: A baby born with C/S delivery on the 36th gestational weeks as the first baby of a non-relative couple; he referred to our department. In physical examination; sternum was found shorter than normal, and an epigastric omphalocele with a diameter of 8 cm was present, a pulsatile mass just above omphalocele was palpated, 2-3/6 systolic murmur was auscultated. In the few hours after the birth the patient showed no cyanosis or dyspnea. Liver and intestines presented in the omphalocele sac; a small diaphragmatic defect inferoposterior to sternum; and heart with pericardial defect protruding into abdomen through this defect were observed during the operation. After diaphragmatic repair, primary skin closure was performed since attempt to repair the fascia was unsuccessful. Postoperatively the patient was placed in the intensive care unit as intubated. The patient died 24 days later.

Conclusion: In mild forms of Cantrell pentalogy, survival rates of %20 are reported. In presence of epigastric omphaloceles whether prenatally or postnatally must be kept in mind high incidence of associated anomalies; and Pentalogy of Cantrell should be ruled out in each infant with epigastric omphalocele. Making of pediatric surgery consultation in prenatally diagnosed severe anomalies when diagnosed before 25th gestational weeks provides to give the choice of early termination of pregnancy to the family.

Key Words: Hernia, Umbilical, Congenital Abnormalities

GİRİŞ

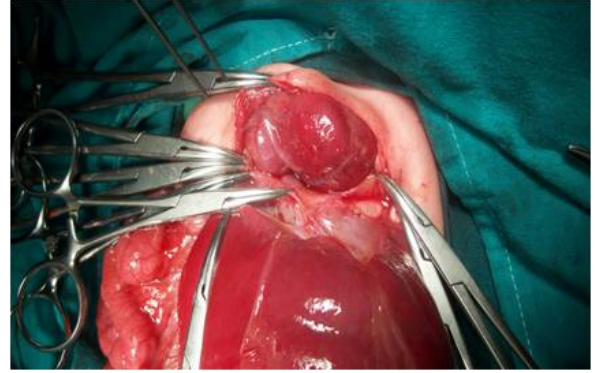
Cantrell pentalojisi 1/65.000-100.000 doğumda bir görülen sendromdur (3). Epigastrik yerleşimli omfalosel, ön diyafragma defekti, alt sternal uç eksikliği, perikardiumun diyafragmatik yüzünde defekt ve kardiyak anomaliden oluşan bu sendromda her zaman bu beş patoloji bir arada görülmez, en az üç komponentin olması Cantrell pentalojisi tanımlaması için yeterlidir (2). Hastalar genellikle ağır kardiyak anomali nedeniyle erken postnatal dönemde kaybedilmektedirler. Literatürde sendrom için özgün olan bu defektlerin tamamını gösteren az sayıda olgu rapor edilmiştir. Olguların çoğu doğumu takiben ağır kardiyak malformasyonlar nedeniyle kaybedilmektedirler. Çok nadir görülmesi ve tüm komponentlerin her zaman bir arada bulunmaması nedeniyle omfaloselli olgularda Cantrell Pentolojisi olasılığına dikkat çekmek amacıyla olgu sunumu yapılmıştır.

OLGU SUNUMU

Aralarında akrabalık olmayan anne ve babanın ilk bebeği olarak 36 haftalık gebelik sonunda C/S ile doğan erkek bebekte, omfalosel olması nedeniyle kliniğimize sevk edildi. Bir dış merkezde prenatal dönemde omfalosel olduğu saptanmış olan olguda çocuk cerrahisi konsültasyonu yapılmamıştı. Fizik muayenesinde, aktif ve reaksiyonları canlı olan bebeğin sternumu normalden kısa palpe edildi. Sternumun hemen altında pulsatil bir kitle ve bunun hemen altında yaklaşık 8 cm çapında epigastrik omfalosel mevcuttu. Oskültasyonda 2-3/6 kardiyak sistolik üfürüm saptanan olguda siyanoz ve solunum sıkıntısı ilk saatlerde yoktu. Düz grafisinde ek bir patoloji izlenmedi. Ameliyat sırasında yaklaşık 7-8 cm çapında karın ön duvarı defekti ve omfalosel kesesi içinde büyük bir karaciğer, ince ve kalın barsaklar mevcut olup diyafragmanın sternal kenarında yaklaşık 2x3 cm gibi küçük bir açıklık ve bu açıklıktan kısmi olarak karına doğru protrude olan perikardial defektli kalp gözlemlendi (**Resim 1**). Kalp atışlarıyla birlikte her defasında defektten dışarıya doğru kalbin hareketi izlenmekteydi. Diyafragma defektinin primer onarımı sırasında kalp atışlarında değişiklikler olması nedeniyle 1 cm çapında

defekt onarılmadan bırakıldı, karın duvarı fascia'sı primer kapatılmadı. Defekt cilt ile kapatılarak hasta ameliyat sonrası entübe olarak yenidoğan yoğun bakım ünitesine alındı. Ameliyat sonrası 24. gün ağır kardiyak anomali nedeniyle kaybedildi. Hasta ebeveynleri otopsi yapılmasını istemedi.

Resim 1: Omfalosel onarımı sırasında saptanan 2X3 cm'lik bir diyafragma defektinden abdomene doğru yer değiştiren kalp ve perikard defektinin ameliyat sırasındaki fotoğrafı görülmektedir.



Hastanın babasından, hastanın yatışı sırasında hastanın adını açıklamadan gerekirse bilimsel amaçlı çalışmalarda sunulabileceği ve bilimsel yazı haline dönüştürüleceği konusunda yazılı onam alınmıştır.

TARTIŞMA

Cantrell pentalojisi ilk olarak 1958'de Cantrell ve arkadaşları tarafından tanımlanmıştır (1). Cantrell ve arkadaşları tarafından ileri sürülen ve de geniş kabul gören teoriye göre; embriyonik hayatın 14-18'nci gestasyonel günlerinde diafragmanın transvers septumunun gelişim bozukluğundan ve üst abdominal mezodermal katlantı çiftinin ventromedial göçündeki aksaklıklar sonucu oluştuğu ileri sürülmüştür (1). Bu sendrom pentalojiyi oluşturan anomalilerin sayısına göre complete ve incomplete olarak ikiye ayrılmıştır (2). Literatürde 1987-2007 arasında 20 yıllık sürede toplam 58 vaka bildirilmiştir (7). Bunlardan 33 tanesi komplet, 23 tanesi inkomplet, 2 tanesi ise sınıflanmamıştır (7). Hastamızda 5 komponentin hepsinin bulunması nedeniyle komplet bir olgu idi ancak olgumuzdaki diyafragma defekti ve perikard defektini ameliyat öncesi tesbit etmediğimiz için

preoperatif tanımız Cantrell olarak yorumlanmamıştı. Cantrell Pentalojisi tanısı koymak için en az üç komponentin olması yeterlidir (2). Anterior diyafragma hernisi, kısa sternum ve omfaloselin eşlik ettiği hafif formdaki Cantrell pentolojisi olgularının daha basit seyirli olan Morgagni hernisinden ayırıcı tanısı gereklidir (8). Morgagni hernilerinde fitik kesesi mevcut olup Cantrell olgularında herni kesesinin olmaması ayırıcı tanıda yardımcı olmaktadır (8). Nispeten hafif seyirli inkomplet Cantrell olgularının dikkatli ayırıcı yapılmamış olması nedeniyle gerçekte Cantrell pentalojisi sıklığının literatürde bahsedilenden daha çok olacağını düşündürmektedir (8,9). Prognozu kardiyak anomalinin ağırlığı ve perikard defektinin ağırlığı belirlemekle beraber, hafif seyirli Cantrell olgularında dahi yaşam oranı %20 olarak bildirilmiştir (2). En sık gözlenen kardiyak defektler VSD (%100), ASD (%53), pulmoner stenoz (%33), fallot tetralojisi (%20), sol ventriküler divertikül (%20)'dir (1). Hastamızın kardiyak defektinin ne olduğu konusunda ekokardiografi yapılamadan kaybedildiği için kesin bir şey söylenememekle birlikte; doğum sonrası ilk gün kardiyak üfürümün duyulması, ameliyatta kalbin defektten aşağıya doğru pulsatil olması ve perikardial defektin olması nedeniyle ektopya kordise eşlik eden ağır bir kardiyak anomali olduğu tahmin edilmekteydi. Olgumuzun ameliyattan sonraki dönemde oksijen saturasyonlarının 85 lerin altında seyretmesi ve ekstübe edilemeden kaybedilmesi ağır kardiyak malformasyon olduğunun göstergesiydi.

Cantrell pentalojisi tanımlandığı ilk günden itibaren beş ana defekten başka olgularda ek patolojiler de tanımlanmıştır (4). Fernandez ve arkadaşları (4) 4 olguda sağ böbrek agenezisi, Pollio ve arkadaşları (5) bir olguda displastik sol böbrek, Aslan ve arkadaşları (8) bir olguda sol renal agenezisi, Shi-Min Yuan ve arkadaşları (6) bir olguda asimetric boyutlu normal patolojili böbrek tespit etmişlerdir. Club-foot, tibia ve radius yokluğu, hipodaktili gibi ekstremite deformiteleri yanında yarık damak ve/veya yarık dudak, ensefalosel, hidrosefal, kranioraşizis gibi kraniofasial ve santral sinir sistemi ile ilgili anomaliler de gözlenmiştir (7). Bizim olgumuzda Cantrell pentalojisi dışında

ek anomali saptanmadı. Epigastrik ve hipogastrik omfalosellerde ek anomalilerin daha yüksek oranda görüldüğü unutulmamalıdır. Dolayısıyla ilk prenatal tanı konulduğu andan itibaren ek anomaliler açısından fetal tarama yapılarak ön tanının doğru yapılması; anomalilerle ilişkili branşlarda konsültasyonun erken yapılmasını sağlayacaktır. Cantrell pentalojili olgularda düzeltici veya palyatif kardiyovasküler cerrahi onarımı, ventral herni, diafragmatik defektin ve de varsa ek anomalilerin ilgili branşlarca onarımı için multidisipliner bir şekilde hastanın ilk tanı konulduğu andan itibaren takip ve tedavi edilmesinin sağ kalımı arttıracığı öngörülmektedir. Aynı zamanda prenatal erken dönemde saptanmış olgularda yaşamla bağdaşması zor ağır konjenital anomalilerin varlığı aileye gebeliğin sonlandırılması seçeneğinin sunulmasını sağlayacaktır (11,12,13).

Not: Bu olgu poster presentasyon olarak, 2009 yılında Mısır Luxor'da yapılan 25. Annual Congress of the EPSA (Egyptian Pediatric Surgical Association) & TAPS (Turkish Association of Pediatric Surgeons) & SECI (South Egypt Cancer Institute) kongresinde sunulmuştur.

KAYNAKLAR

1. Cantrell JR, Haller JA, Ravitch MM. A syndrome of congenital genital defects involving the abdominal wall, sternum, diafragm, pericardium and heart. *Surg. Gynecol Obstet* 1958; 107: 602-614.
2. Toyoma WM. Combined congenital defects of anterior abdominal wall, sternum, diafragm, pericardium and heart: A case report and review of the syndrome. *Pediatr* 1972; 50: 778-792.
3. Onderoglu L, Baykal C, Tulunay G, Talim B, Kale G. Prenatal diagnosis of Cantrell's pentalogy: A case report. *Turk J Pediatr* 2003; 45: 357-358.
4. Fernandez MS, Lopez A, Vila JJ, Lluna J, Miranda J. Cantrell 's pentalogy. Report of four cases and their management. *Pediatr Surg. Int* 1997; 12:428-431.
5. Polliol F, Sica C, Pacilio N, Maruotti GM, Mazzarelli LL, Cirillo P, Votino C, Di Francesco

D. Pentalogia di Cantrell diagnosi prenatale nel primo trimestre ed associazione con la displasia renale multicistica. Minerva Ginecol 2003; 55: 363-366.

6. Shi-Min Yuan, Amihay Shinfeld, David Mishaly. *An incomplete pentalogy of cantrell. Chang-Gung Med J 2008; 31: 309-313.*

7. Jeroen H, van Hoorn L, Rob M, Moonen J, Clément J, Huysentruyt R. *Pentalogy of cantrell: Two patient and review to determine prognostic factors for optimal approach. Eur J Pediatr 2008; 167: 29-35.*

8. Milne LW, Morosin AM, Campbell JR and Harrison MW. *Pars sternalis diaphragmatic hernia with omphalocele: A report of two cases. J Pediatr Surg 1990; 25: 726-730.*

9. Çetinkurşun Sakarya T, Alpaslan F. *Omfalosele ve pars sternalis diyafragmatik herni birlikteliği. Pediatrik Cerrahi Dergisi 1994;8: 50-52.*

10. Aslan A, Karagüzel G, Unal I, Aksoy N, Melikoğlu M. *Two rare cases of the pentalogy of Cantrell or its variants. Acta Med.Austriaca 2004; 31:85-87.*

11. Celayir A. *Prenatal tanıli anomalilerde perinatal yaklaşım. Zeynep Kamil Tıp Bülteni 2006; 37: 113-117.*

12. Celayir A, Gence A, Deresoy AF, Yılmazkar S. *Cerrahi anomalilerde prenatal tanılama postnatal yaklaşımı değiştirdi mi?. Zeynep Kamil Tıp Bülteni, 2007; 38: 41-44.*

13. Celayir AC. *Prenatal olarak fetal OICS sendromunun yanlış tanılanması. Zeynep Kamil Tıp Bülteni 2007; 38: 125-129.*