

Over Tümörünü Taklit Eden Tuba–Ovaryan Yerleşimli Pelvik Aktinomikozis: Olgu Sunumu

Nilsen YILDIRIM ERDOĞAN¹, Yalçın ERDOĞAN², Onur BAŞARAN³

1- Yozgat Bozok Üniversitesi Patoloji Ana Bilim Dalı

2- Zonguldak Atatürk Devlet Hastanesi Aile Hekimliği Kliniği

3- Zonguldak Kadın Doğum ve Çocuk hastalıkları Hastanesi Kadın Hastalıkları ve Doğum Kliniği

Adres: Nilsen Yıldırım Erdoğan, Yozgat Bozok Üniversitesi Patoloji Anabilim Dalı Yozgat

ÖZET:

Aktinomikozis, Actinomyces Israeli'nin neden olduğu kronik, süpüratif, granülatöz, pelvik tutulumun nadir olduğu bakteriyel bir enfeksiyondur. Ancak rahim içi araç gibi mikroorganizmaların pelvise ulaşımının kolaylaştığı durumlarla ilişkisi iyi tanımlanmış klinik bir entitedir. Rahim içi araç kullananların rutin Pap smear taramalarında Aktinomiçes benzeri mikroorganizmaların görülmesi ile semptomatik hale gelmeden tanısı konulabilir. Ancak, bu taramaları yaptırmayan hastalarda sıklıkla pelvik inflamatuvar hastalık kliniği ile karşımıza çıkar. Bu çalışmada 27 yaşında 'ovarian kitle' ön tanısı ile opere edilen hastada yapılan histopatolojik inceleme ile saptanmış olan tuba-ovarian lokalizasyonda tutulum gösteren pelvik aktinomikoz olgusu sunulmaktadır.

Anahtar Sözcükler: intrauterin araç, over tümörü, pelvik enfeksiyon.

ABSTRACT:

Pelvic actinomycosis with tuboovarian involvement mimicking ovarian neoplasm: case report

Actinomycosis is a chronic, suppurative, granulomatous bacterial infection caused by Actinomyces Israeli with rarely involvement of pelvis. However, it is a clinical entity that its relationship with the conditions of facilitated access of microorganisms to pelvis such as intrauterine devices, well-defined. It can be diagnosed before they becoming symptomatic, with the seeing actinomyces-like organisms in routine Pap smear screening of intrauterine device users. But, in patients who have not these screenings, it often appears with of pelvic inflammatory disease clinic. In this report, a pelvic actinomycosis case which showed involvement of tuba-ovarian localization and was determined with histopathological examination in a 27 years old patient, who was operated with the prediagnosis of an ovarian mass, is presented.

Key Words: intrauterine device, ovarian neoplasm, pelvic infection

GİRİŞ

Aktinomikozis gram (+), anaerobik-mikroaerofilik, spor oluşturmeyen ve dokuda sülfür granülleri üreten bir basil olan *actinomyces israeli*'nin neden olduğu kronik, süpüratif, granülatöz bakteriyel bir enfeksiyondur (1,2). Aktinomikozis 4 temel klinik ile karşımıza çıkar. Oral mukozanın travmatik hasarı yada dental enfeksiyon sonrası gelişen oral-servikofasial hastalık (%50-60) en sık klinik form olup pulmoner enfeksiyon (%15) çoğunlukla enfekte oral debrisin aspirasyonu ile meydana gelir. Yaklaşık %20 oranında görülen abdomino–pelvik hastalık

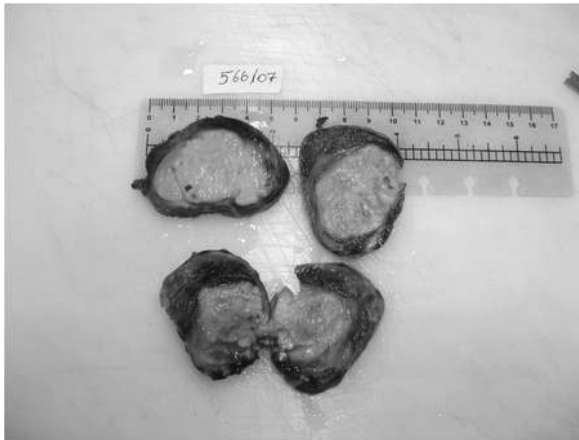ise sıklıkla apandisit, divertikülit, bağırsak cerrahisi sonrası gelişir. Ancak rahim içi araç gibi mikroorganizmaların pelvise asendan yoldan ulaşımının kolaylaştığı durumlarla da ilişkisi iyi tanımlanmıştır. Nadiren hematogen yayılım ile de gelişebilir (1-4). Pelvik aktinomikozun preopratif tanısı oldukça güçtür. Aktinomyçes israelinin pelvise girişini kolaylaştıran rahim içi araç kullanıcılarının rutin pap smear taramalarında aktinomiçes benzeri mikroorganizmaların görülmesi ile semptomatik hale gelmeden saptanabilir. Ancak, bu taramaları yaptırmayan hastalarda

sıklıkla pelvik inflamatuvar hastalık kliniği ortaya çıkabilir ya da ovaryan kitle ön tanısı ile operasyon sonrası yapılan patolojik inceleme ile tanısı konabilir (4-8).

OLGU SUNUMU

Olgu üriner ve jinekolojik yakınması olmaksızın kasık ağrısı yakınması ile aile hekimine başvuran 27 yaşındaki kadın hastadır. Hastanın çekilen pelvik ultrasonografisinde sol over lojunda uterusu yakın komşuluk gösteren 6x 6x5,5 cm ölçülerinde düzgün sınırlı hipoekoik solid kitle lezyonu saptanması üzerine kadın doğum kliniğine sevk edilmiştir. Hastanın yapılan pelvik ultrasonografisinde endometrial kavitede RIA varlığı da izlendi. Operasyon öncesi tümör belirleyicileri normal sınırlarda saptandı. Hastanın genel laboratuvar tetkiklerinde beyaz küresi $18.600 / \text{mm}^3$ olduğu görüldü ve konservatif tedavi olarak IV sıvı, geniş spektrumlu antibiyotik ve analjezik başlandı. ek bir yakınması olmayan hasta “sol ovaryan kitle” ön tanısı ile opere edildi. Spesmenin Makroskopik incelemeSİNde 6x6x4,5 cm ölçülerindeki adneksiyel kitlenin santralinde 5,5x5x3,5 cm ölçülerinde kirli gri sarı renkli solid bir alan ve bu alanın çevresinde 1 cm kalınlığında over dokusu izlendi (Resim1).

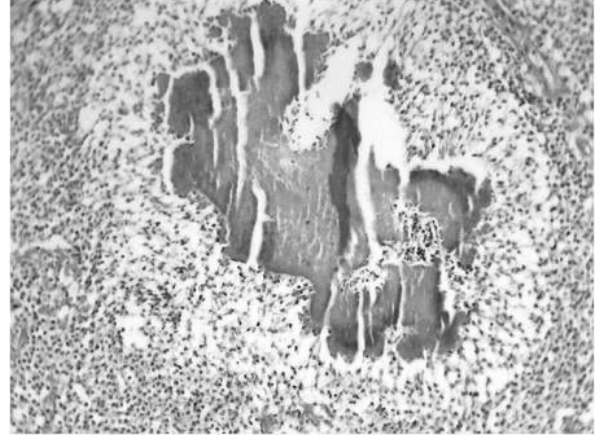
Resim 1: Ovaryan kitlenin makroskopik görünümü: Santralde kirli sarı nodüler alan ve nodüler olanı çepeçevre saran normal over dokusu.



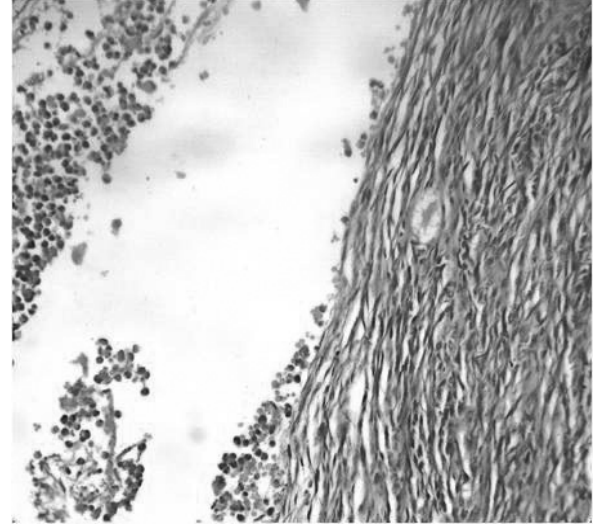
Bu solid alan pü benzeri sarı yeşil renkli materyal sızdıran küçük dejeneratif kistik yapılar da içeriyordu. Mikroskopik incelemede sol overdeki bu solid alanın yoğun nötrofil, histiyosit ve plazmosit ağırlıklı iltihabi infiltrasyondan oluşan çok sayıda apse odağından meydana geldiği görüldü. Sol tuba

dokusunu da tutan bu apse odaklarının içinde karakteristik bazofilik boyanan aktinomikotik ‘sülfür granülleri’ izlendi ve olguya mevcut histopatolojik bulgular ışığında “pelvik aktinomikozis” tanısı verildi (Resim 2, 3).

Resim 2: Apsse odakları içinde izlenen bazofilik boyanan aktinomikotik ‘sülfür granülleri’ (H&Ex400).



Resim 3: Apsse odağının sınırında devam eden over korteksi (H&Ex200).



İltihabi infiltrasyon alanının devamında normal over dokusunun varlığı da mevcuttu. Aktinomikozis olduğu saptanan olgu bu yeni bilgi ışığında tekrar sorgulandığında hastanın 4 yıldır RIA kullandığı, ancak yıllık jinekolojik muayene ve Pap smear takiplerini yaptırmadığı öğrenildi.

TARTIŞMA-SONUÇ

Aktinomikozis, *Actinomyces Israeli*'nin neden olduğu kronik, süpüratif, granülomatöz bakteriyel bir enfeksiyondur. Pelvik aktinomikozis enfeksiyonu, özellikle asendan yayılımı kolaylaştıran RIA uygulaması gibi

işlemler sonucunda, normalde kolonize olmadığı bu bölgede farklı klinik görünüm oluşturabilir. En sık tuba ovarian lokalizasyonda karşımıza çıkmakla birlikte nadiren vezikal (9), renal (10), tutulumu da rastlanır. Tutulum olan bölgede solid görünümü ile bir neoplazmı (6,7,11) ve intraligamenter myom nodülünü (12) taklit edebileceği gibi hidronefroz (1), inkassere inguinal herni (13), akut kalın barsak tıkanması (3,4), kolon rüptürü (14) klinikleri ile de ortaya çıkabilir. Pelvik aktinomikoz nadirdir ve birçok vakada tanımlandığı gibi preoperatif tanısı da oldukça güçtür. Overin çevre inflamatuvar hastalıklara dirençli yapısı nedeniyle ovarian aktinomikozis daha nadirdir. Ovülasyon prosesi esnasında over yüzey direnci kırılınca bakterinin overe girdiği düşünülmektedir (5,15).

Pelvik aktinomikozisin sık görülen semptomları abdomino-pelvik ağrı, kabızlık, karında kitle, ateş, kilo kaybıdır ve sıklıkla da neoplazi ön tanısı ile opere olurlar (6,7). Bu olguların % 85'ini de 3 veya daha fazla yıldır rahim içi araç kullanan kadınlar oluşturur (16). Olgumuzdaki aktinomikoz enfeksiyonu beyaz küre yüksekliğine eşlik eden ateş, batında hassasiyet, bulantı-kusma, kilo kaybı, vaginal kanama gibi pelvik inflamatuvar hastalığı destekleyecek ek bulgular olmadığından ve spesifik bir enfeksiyöz etyoloji de düşünülmendiğinden "sol ovarian kitle" ön tanısı ile uygulanan laparotomi operasyonu sonucunda tanı almıştır. Aktinomikozisin tedavisinde penisilin G önerilen ve ilk seçilecek antibiyotiktir (9). Enfeksiyonun eradikasyonu için antibiyoterapi tutulum bölgesi ve enfeksiyonun yaygınlık derecesine göre yeterli doz ve sürede uygulanmalıdır (9). Olgumuzdaki gibi organ tutulumlu aktinomikozisten preoperatif şüphe duyulmayıp spesifik antibiyoterapi uygulanmayan; konservatif tedavi ve geniş spektrumlu antibiyoterapi alan vakalarda tedaviye yanıtızlık görülmektedir (8,9). Son yıllarda multiorgan tutulumlu ileri vakalarda agresiv cerrahi tekrar gündeme gelmiştir (8). Organ tutulumlu aktinomikozis olgularında uzun dönem antibiyoterapi (6-12 ay) ve yeterli cerrahi eksizyon (apse drenajı ve enfekte dokunun azaltılması) önerilmektedir (5). Ancak cerrahi ile yeterli odak eksizyonunun sağlandığı olgularda antibiyoterapi daha kısa

süre uygulanabilir (k). Olgumuza da a postoperatif pelvik aktinomikozis tanısı konduktan sonra penisilin tedavisi verilmiştir. Aktinomiçesi kültür etmek güçtür (5) ve pelvik aktinomikozlu hastalarda DA aktinomyçesin saptanma oranı oldukça düşüktür ve % 2 olarak bildirilmiştir (17). Bu nedenle aktinomikozis tanısı sıklıkla cerrahi sonrası yapılan histopatolojik incelemede inflamatuvar apse odakları içinde 'sülfür granülleri' nin saptanması ile konabilir (5-7). Ancak son yıllarda pelvik MRI ile pelvik tutulumdaki kitle imajının neoplazi için atipik ancak enfeksiyöz orjin ve kronik inflamasyon için tipik görünüm sergilediği saptanmaktadır (9,18). Bu olgularda yapılan ayrıntılı klinik (rahim içi aracın saptanması) ve histopatolojik değerlendirme ile preoperatif aktinomikoz enfeksiyonu tanısı verilebilmektedir (18).

Sonuç olarak; RIA ile ilişkisi iyi tanımlanmış olmasına rağmen, yeterli jinekolojik takibin yapılmadığı bu gibi olgularda cerrahi ile sonuçlanan klinik durumlar ortaya çıkar. RIA kullanıcılarının pelvik aktinomikozis açısından risk altında olduğu ve Pap smear ile takiplerinin gerektiği de unutulmamalıdır.

KAYNAKLAR

- 1- Lee YK, Bae JM, Park YJ, Park SY, Jung SY. Pelvic actinomycosis with hydronephrosis and colon stricture simulating an advanced ovarian cancer. *J Gynecol Oncol.* 2008;19(2): 154-6.
- 2- McLeod R, Smith S, Poore TE, Lindsey JL, Remington JS. Tubo-ovarian Actinomycosis and the Use of Intrauterine Devices. *West J Med.* 1980;132(6): 531-5.
- 3- Valko P, Busolini E, Donati N, Chimchila Chevili S, Rusca T, Bernasconi E. Severe large bowel obstruction secondary to infection with *Actinomyces israelii*. *Scand J Infect Dis.* 2006;38(3): 231-4.
- 4- Biyani DK, Denley H, Hill J, Watson AJ. IUCD induced abdomino-pelvic actinomycosis presenting as acute large bowel obstruction. *J Obstet Gynaecol.* 2007;27(8): 870-1.
- 5- Iwasaki M, Nishikawa A, Akutagawa N, Fujimoto T, Teramoto M, Kudo R. A case of ovarian actinomycosis. *Infect Dis Obstet Gynecol.* 2003;11(3): 171-3.

- 6- Harmouch T, Znati K, Elfatemi H, Chbani L, Bennis S, Amarti A. Solid pseudotumoral tubo-ovarian actinomycosis. A case report in Morocco. *Med Trop (Mars)*.2008;68(3): 287-9.
- 7- Thamban S, Khan R, Dawlatly B.Surgical management of chronic tubo-ovarian actinomycosis simulating malignancy: a case report. *J Obstet Gynaecol*. 2005;25(4):408.
- 8- Marwah S, Marwah N, Singh I, Singh S, Gupta A, Jaiswal TS. Ovarian actinomycosis in absence of intrauterine contraceptive device: an unusual presentation. *Acta Obstet Gynecol Scand*. 2005;84(6): 602-3.
- 9- Hwang JH, Hong JH, Lee JK. Ovarian and vesical actinomycosis: a case report and literature review. *Arch Gynecol Obstet*. 2009 ;279(4): 591-3.
- 10- Efthimiou I, Mamoulakis C, Petraki K, Zorzos I. Renal actinomycosis presenting as a suppurated solitary cyst. *Indian J Urol*. 2008 ;24(3): 416-8.
- 11- Dieckmann KP, Henke RP, Ovenbeck R. Renal actinomycosis mimicking renal carcinoma. *Eur Urol*. 2001;39(3): 357-9.
- 12 - Habek D, Has B, Habek JC. Tuboovarian abscess mimicking intraligamentar uterine myoma and a intrauterine device: a case report. *Eur J Contracept Reprod Health Care*. 2005;10(3):168-70.
- 13- Dharmadhikari D, Dharmadhikari R, Macdonald J, Beukenholdt R. Intrauterine contraceptive device-related actinomycosis infection presenting as an incarcerated inguinal hernia. *J Obstet Gynaecol Res*. 2007;33(4): 595-7.
- 14- Sergent F, Marpeau L. Comment on the article entitled by S. Abdelmoula-Marzouki et al.: Tubo-ovarian actinomycosis ruptured into the sigmoid colon. *Ann chir* 2003; 128: 719-721)
Ann Chir. 2004;129(3): 183-4.
- 15- Koshiyama M, Yoshida M, Fujii H, Nanno H, Hayashi M, Tauchi K, Kaji Y. Ovarian actinomycosis complicated by diabetes mellitus simulating an advanced ovarian carcinoma. *Eur J Obstet Gynecol Reprod Biol*. 1999;87(1): 95-9.
- 16-.Schmidt WA. IUDs, inflammation, and infection: assessment after two decades of IUD use. *Hum Pathol*. 1982;13(10): 878-81.
- 17- Hager WD, Douglas B, Majmudar B, Naib ZM, Williams OJ, Ramsey C, Thomas J. Pelvic colonization with *Actinomyces* in women using intrauterine contraceptive devices. *Am J Obstet Gynecol*. 1979;135(5): 680-4.
- 18- Tedeschi A, Di Mezza G, D'Amico O, Ermann A, Montone L, Siciliano M, Cobellis G. A case of pelvic actinomycosis presenting as cutaneous fistula. *Eur J Obstet Gynecol Reprod Biol*. 2003;108(1): 103-5.

Not: Bu olgu sunumu 20. ulusal patoloji kongresinde poster olarak sunulmuştur.