

MEDPOR İMPLANTIN NADİR BİR KOMPLİKASYONU: KEMİK GREFTİ DESTRÜKSİYONU

Savaş SEREL, Mert DEMİREL, Erdem YORMUK

Ankara Üniversitesi Tıp Fakültesi Plastik Rekonstrüktif ve Estetik Cerrahi Anabilim Dalı

ÖZET

Medpor biyolojik olarak uyumlu geniş porlara sahip yüksek yoğunluklu polietilen yapıda bir implant olup maksillofasiyal onarımda ve estetik cerrahide kullanımı deneysel ve klinik olarak kanıtlanmıştır. Burada, Medpor implantının temporo-frontal kontur onarımında kullanımı sonucunda oluşan nadir bir komplikasyonu açıklanmıştır. 35 yaşında erkek hastanın 1997 yılında geçirdiği sağ optik glioma rezeksiyonu sonrası gelişen kontur deformitesini onarmak için sağ 11. ve 12. kaburgalar kullanılarak rekonstrüksiyon yapılmıştır. 1 yıl sonra, yerleştirilen kemik ve kıkırdak yapı içeren kaburgalar üç boyutlu yapılarını kaybetmiş ve kontur deformitesi tekrar oluşmuştur. Bunun üzerine Flexbloc tip Medpor implantı, gerekli estetik restorasyon amacıyla daha önce konulan kosta greftinin üzerine yerleştirilmiştir. Operasyon sonrası 5 yıllık gözlem süresince hiçbir problemle karşılaşılmanmıştır. Operasyonun 6. yılında implant üzerindeki cilt dokusu erode olmuş ve implant 1x1 cm'lik bir alanda ekspoz olmuş. Bunun üzerine Medpor'un çıkartılmasına karar verilmiş ve Flexbloc tip Medpor'un pediküllerinin üzerine tutunduğu yüzeyde litik lezyonlar oluşturduğu görülmüştür. Bu vaka literatürde rapor edilen Medpor'un ilk kemik grefti destrüksiyonudur.

Anahtar Kelimeler: Medpor, Kemik Grefti, Destrüksiyon

SUMMARY

Medpor is a biocompatible large pore, high-density polyethylene implant which has been proved experimentally and clinically to fulfill the criteria for maxillofacial reconstruction and aesthetic surgical grafting. Herein, an unusual complication of a Medpor implant in temporo-frontal contour restoration is presented. A 35-year-old man underwent a right sided optic glioma resection in 1997. The temporal contour was restored with bone and cartilage which harvested from the eleventh and twelfth ribs. One year later the ribs lost their three dimensional contour support and another operation was needed. Flexblock type medpor implant was used to achieve an aesthetic temporo-frontal contouring. No problem was encountered during the first five-year follow-up. Six years after the Medpor implantation, the skin over the implant eroded, exposing the underlying 1x1 cm of the implant. During the operation, it was seen that the pedicles of the Flexblock type of Medpor had made lytic lesions through the underlying surface. This is the first case in the literature reporting a lytic bone graft destruction of Medpor.

Keywords: Medpor, Bone Graft, Destruction

GİRİŞ

Baş ve boyun rekonstrüksiyonu zor, aynı zamanda fonksiyon ve kozmetik restorasyonu için kompleks çözümler gerektiren bir konudur. Otojen dokular genellikle tercih edilmesine rağmen bu konunun çözümü için çeşitli alloplastların kullanımı denenmektedir. Her ne kadar alloplastlar birer yabancı cisim olsalar bile çoğu enfeksiyonu tolere edip, nadir olarak ekspoz olmaktadır^{1,2}. Fakat çevre doku tarafından poröz yapısı hızla infiltre edildiği bilinen Medpor'un çok sayıda rapor edilmiş komplikasyonları mevcuttur^{3,4}. Temporo-frontal kontur rekonstrüksiyonu için geniş çevrelerce kullanım alanı bulmuş çok az sayıda implant bulunmaktadır^{1,2,3}.

Bunlardan biri olan Medpor halen temporo-frontal kontur restorasyonu için en sık kullanılan alloplastik materyaldir³. Medpor'la ilgili en önemli rapor edilen komplikasyon enfeksiyon ve ekstrüzyondur. Burada, temporo-frontal kontur restorasyonu için kullanılmış olan Medpor'un nadir bir komplikasyonu açıklanmıştır.

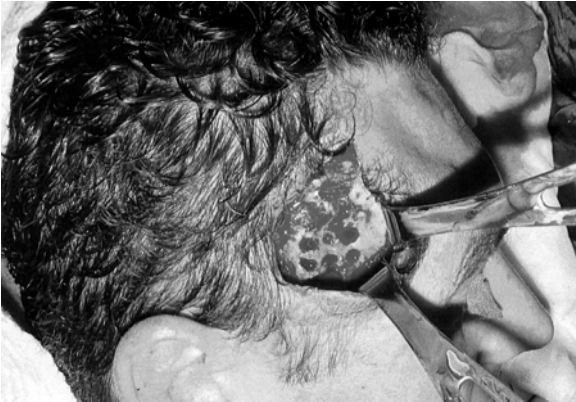VAKA SUNUMU

35 yaşında erkek hasta sağ temporo-frontal bölgesinde akıntılı bir doku defekti ile kliniğimize başvurdu. 1997 yılında dış merkezde yapılan bir optik glioma rezeksiyonu sonrasında kliniğimizde kontur restorasyonunu sağlamak

için otolog kemik ve kırıldak dokular içeren kosta grefti kullanılarak opere edildi. Operasyondan 1 yıl sonra konulan greft üç boyutlu yapısını kaybetti ve tekrar kontur bozukluğu meydana geldi. Bu nedenle daha iyi ve kalıcı bir estetik kontur sağlamak amacıyla bir alloplastik maddenin kullanılması düşünüldü. İç yüzünde içerdiği pediküller sayesinde kolay şekil alabilmesi, iyi kontur adaptasyonu olması ve kraniyofasial iskeletin yük taşımayan bölgelerinde istenen bir sağlamlık sağlayabilmesi nedeniyle Flexblock tip Medpor kullanılması uygun görüldü.

Medpor'un yerleştirilmesinden sonraki 5 yıllık izlem süresince hiçbir problem gelişmemiştir. Operasyondan 6 yıl sonra implantın üzerindeki cilt dokusunda 1x1 cm'lik akıntılı bir defekt oluşmuş ve Medpor bu bölgeden ekspoze olmuştur. Hasta topikal ve sistemik antibiyotiklerle tedavi edilmiş, debridman ve primer onarım denenmiş fakat başarılı olunamamıştır. Üçüncü bir operasyonla implant tamamen çıkartılmış ve kalan defekt de primer onarılmıştır. Operasyon sırasında implant zorlukla çıkartılabildiği görülmüştür. Bunun nedeni kraniyal kemiğin poröz yapılı Medpor içerisine doğru fibrovaskülerize olmasından ziyade, Medpor'un pedikülleriyle kraniyal kemiğin içerisine doğru litik lezyonlar oluşturmasıydı. İmplantın tam olarak çıkartılmasından sonra açıkça görüldü ki temporal bölgedeki kemik grefti üzerinde krampon izi benzeri lezyonlar mevcuttu (Şekil 1). Üç boyutlu Bilgisayarlı Tomografi görüntüleri de kemik greftinin litik lezyonlarını doğruluyordu (Şekil 2).

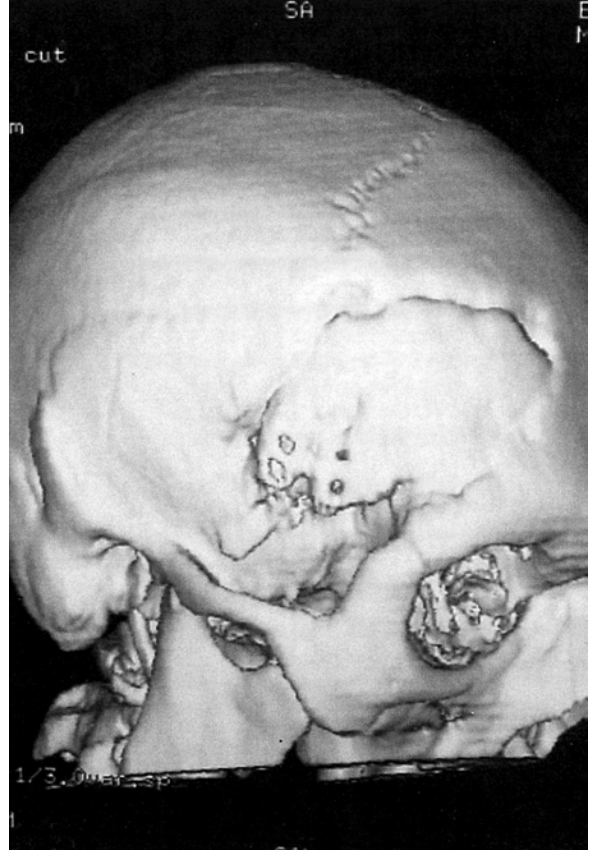
En son operasyondan sonraki 1 yıllık izlem periyodunda hiçbir komplikasyon gelişmedi.



Şekil 1: Sağ temporal bölgedeki kemik grefti üzerindeki krampon izi benzeri litik oluşumların operasyon esnasındaki görüntüsü.

TARTIŞMA

Medpor, geniş porlu biyolojik olarak uyumlu, yüksek yoğunluklu bir polietilen implant materyali olup maksillofasial rekonstrüksiyon ve estetik onarımlarda deneysel ve de klinik olarak etkinliği kanıtlanmıştır⁵. Otolog kemik greftleri, donör saha morbiditesine sebep olmasının yanında rezorpsiyona da uğrayabilirler. Demineralize kemik matriksi (DBM) bu sorunların




Şekil 2: 3 boyutlu Bilgisayarlı Tomografi kesitinde litik lezyonların görüntüsü.

üstesinden gelebilir fakat bu madde de kemik formasyonu oluşuncaya kadar mekanik stabilizeyi sağlayamamaktadır⁶. Bunların yanında oksidize selüloz, polidiaksanon, poröz polietilen ve jelatin (jello) gibi çeşitli alloplastik maddeler de kullanılmıştır. Medpor, poröz yüksek yoğunluklu polietilen yapısıyla iyi tolere edilebilen, enfeksiyona dirençli, antijenik olmayan bir madde olup, etraf dokunun implant içine doğru olan göçünü sağlayabilmektedir.

Romano, fasiyal kemik rekonstrüksiyonunda alloplastik maddelerin kullanımının tartışmalı olduğunu belirtmiştir⁷.

Poröz yüksek yoğunluklu polietilenin insanlarda ve hayvanlarda kullanımının en az 20 yıllık bir cerrahi geçmişi bulunmaktadır^{8,13}. Poröz yüksek yoğunluklu polietilen (Medpor®; Porex Surgical Collage Park GA 30349 ABD) son yıllarda orbita duvarı ve kafatası defektlerinin onarımında ve kulak yanıkları ve mikrotia defektlerinin rekonstrüksiyonunda başarıyla kullanılmaktadır^{9,11,13}. Medpor, diğer mevcut implant materyallerine göre avantaj sağlayan birçok özelliğin kombinasyonuna sahip olmasıyla tektir. Kolay şekillendirilebilen, kuvvetli, gerektiğinde esnek, özellikle de dayanıklı bir özelliğe sahip olup, porlarından içeri doğru etraf dokunun büyümesini sağlamaktadır¹⁴. Hayvan deneyleri Medpor



Şekil 3: Flexblock tip Medpor implantı.

biyomateryalinin implantından 4 hafta içerisinde iyi vaskülerize fibröz dokunun implantın içine büyümesine izin verdiği gösterilmiştir¹³. İnsanlardan alınan biyopsilerde de implant çevresindeki dokunun proliferasyonu gösterilmiştir¹⁵. Bu implant uzun dönem yapısal stabiliteye sahip olup rezorbe olmamaktadır. 8-18 aylık izlemlerde rekonstrüktif sonuçların estetik ve fonksiyonel açıdan tatminkar olduğu söylenebilir¹².

Medpor implantı kullanımında rapor edilen komplikasyonlar; enfeksiyon ve implantın cildin üzerine yüzeyleşmesidir. Bu komplikasyonların oranları % 2.8 civarındadır¹⁶. Yabancı cisim reaksiyonu çok az görülmektedir^{17,19}. Hayvan deneyleri göstermiştir ki porlu yapıdaki implantlar, düzgün yüzeyli implantlara göre daha az kemik rezorpsiyonuna yol açmaktadır²⁰. Bikhazi ve Van Antwerp'in yapmış oldukları çalışmada, porlu yapıdaki polietilen implantlarla 5 hastaya uygulanan çene dolgunlaştırma operasyonunun prospektif sefalometrik incelemesinde implantların altında kemik rezorpsiyonu gözlemlenmemişlerdir²¹.

Pediküllü yapısıyla uygulanan bölgede optimum volüm sağlayacağı için, sunulan hastada Flexblock tip Medpor kullanmaya karar verdik (Şekil 3). Her ne kadar biz ürettiği şekliyle kullansak ta, bu implantın pedikülleri bir makas ya da bistüri yardımıyla, uygun vakalarda kısaltılıp

projeksiyonu azaltılabilmektedir. Operasyondan sonra istenen estetik kontur ve hasta memnuniyeti sağlanmıştı. 6 yıl sonra hasta temporal bölgesinde 1x1 cm çapında akıntılı bir doku defekti ve altında yüzeyleşmiş medpor ile kliniğe başvurdu. Akıntıdan alınan kültüre *Pseudomonas Aeroginosa* bakterisinin ürettiği görüldü. Kültür-antibiyoğrama göre uygun lokal ve sistemik antibiyotikler kullanıldı. Defekt debride edilip primer onarılması denendi. Günlük pansumanlarla izlenen hastada defekt ve akıntı tekrarlayınca implantın çıkartılmasına karar verildi. Bunun üzerine yapılan en son operasyonda Medpor'un yerinden güçlükle ayrılabilirdi farkedildi. Flexblock tip Medpor'un pediküllerinin alttaki kemik grefti içerisine doğru futbol kramponuyla basmışçasına litik lezyonlar oluşturduğu görüldü.

Medpor'un rapor edilmiş komplikasyonları; enfeksiyon, rejeksiyon, kemik ve üstünü örten dokunun destrüksiyonudur. Biz literatürde bu tip, alta yatan kemik greftinde, konulan implantın üç boyutlu şekline uygun olarak litik lezyonların oluştuğu rapor edilmiş bir komplikasyona rastlamadık.

Bu komplikasyon nedeni ilk kraniyotomi operasyonundan sonra gelişebilecek temporal kemiğin kötü beslenmesine bağlı olabileceği düşünüldü. Fakat komplikasyonun ortaya çıkış zamanına göre ve klinik olarak bu fikrimizi destekleyecek bir kanıtımız yoktu.

Prensip olarak, kötü beslendiğini düşündüğümüz, radyoterapi görmüş, aktif enfeksiyonun olduğu, travmaya maruz kalan bölgelere, yüzeysel yerleştirilmesi gereken durumlarda implant materyali kullanılmalarını en son seçenek olarak değerlendirmek gerektiğini düşünüyoruz. Kullanıldığı durumlarda ise hasta daha yakın takip edilerek, Medpor'un üstündeki ciltte inceltme tespit edildiğinde dermofat greft ya da fasiya flebi gibi bir yumuşak doku örtüsü getirilerek maddenin ekspozisyonundan kaçınılabileceğini düşünüyoruz.

*Dr. Savaş Serel
Ankara Üniversitesi Tıp Fakültesi
Plastik Rekonstrüktif ve Estetik Cerrahi Anabilim Dalı*

KAYNAKLAR

- Sevin K, Aksar I, Saray A. Exposure of high-density porous polyethylene (Medpor) used for contour restoration and treatment. *Br J Oral Maxillofac Surg* 2000,38:44.
- Öztürk S, Şengezer M, Çoksun U. An unusual complication of a Medpor implant in nasal reconstruction. *Aesth Plast Surg* 2002,26:419.
- Yaremchuk MJ. Facial skeletal reconstruction using porous polyethylene implants. *Plast Rec Surg* 2003,111(6):1818.
- Özdemir OM, Serel S, Kökrem S. Tri-dimensional orthotopic tissue reconstruction with a free, prefabricated high-density porous polyethylene implant flap. *Ulus Travma Derg* 2004,10(2):75.
- Shaber EP. Vertical interpositional augmentation genioplasty with porous polyethylene. *Int J Oral Maxillofac Surg* 1987,16:678.
- Jazayeri MA, Nichter LS, Zhou ZY, et al. comparison of various delivery systems for demineralized bone matrix in rat cranial defect model. *J Craniofac Surg* 1994,5:172.
- Romano JJ, Iliff NT, Manson PN. Use of Medpor porous polyethylene implants in 140 patients with facial fractures. *J Craniofac Surg* 1993,4:142.
- Sauer BW. Implants. Technical aspects of Porex surgical polyethylene implants. In: Jeneka IP, Tiedman T (eds) *Skull base surgery : Anatomy, biology and technology.* Lippincott-Raven: Philadelphia, p 353,1997.
- Şengezer M, Türegün M, Işık S, et al. Reconstruction of the microtic external ear in using porous polyethylene implant. *Eur J Plast Surg* 1996,19:314.
- Shanbhag A, Friedman HI, Augustine J, et al. evaluation of porous polyethylene for external ear reconstruction. *Ann Plast Surg* 1990;24:32.
- Spector M, Harmon SL, Kreutner A. Characteristics of tissue growth into Protoplast and porous polyethylene implants in bone. *J Biomed Mat Res* 1979,13:677.
- Türegün M, Şengezer M, Güler M. Reconstruction of a saddle nose deformities using porous polyethylene implant. *Ann Plast Surg* 1998,22:38.
- Wellisz T. Clinical experience with Medpor porous polyethylene implant. *Aesth Plast Surg* 1993,17:339.
- Rubin LR. Polyethylene as a bone and cartilage substitute: A 32-year retrospective. In: Rubin LR (ed) *Biomaterials in plastic surgery.* Mosby: St. Louis, p 477,1983.
- Golshani, Zhou ZY, Gade P. Applications of Medpor porous polyethylene in facial bone augmentation. *Am J Cosmet Surg* 1994,11:15.
- Öztürk S, Şengezer M, Ünsal C. An unusual complication of a Medpor implant in nasal reconstruction: A case report. *Aesth Plast Surg* 2002,26:419.
- Klawitter JJ, Bagwell JG, Weinstein AM. An evaluation of bone growth into porous high-density polyethylene. *J Biomed Mater Res* 1976,10:311.
- Spector M, Flemming WR, Sauer BW. Early tissue infiltrate in porous polyethylene implants in bone. A scanning electron microscope study. *J Biomed Mater Res* 1975,3:223.
- Wellisz T, Kanel G, Anooshian EV. Characteristics of tissue response to Medpor porous polyethylene implants in the human facial skeleton. *J Long Term Eff Med Implants* 1993,3:223.
- Wellisz T, Lawrence M, Jazayeri M. the effects of alloplastic implant onlays on bone in the rabbit mandible. *Plast Rec Surg* 1995,96:957.
- Bikhazi HB, Van Antwerp R. The use of Medpor in cosmetic and reconstructive surgery: Experimental and clinical evidence. In F.J.Stucjer (ed), *Plastic and Reconstructive Surgery of the Head and Neck.* St.Louis,Mo: Mosby, Pp 271,1990.