

FEMUR KRONİK NONUNION TEDAVİSİNDE ÇİFT TABAKALI SERBEST FİBULA FLEBİ KULLANIMI

O. Koray COŞKUNFIRAT, Ömer ÖZKAN, İlkey YILDIRIM

Akdeniz Üniversitesi Tıp Fakültesi Plastik ve Rekonstrüktif Cerrahi AD, Antalya.

ÖZET

Femurda oluşan defektlerin başlıca nedenleri travma, osteomyelit, nonunion, aseptik nekroz ve osteoradyonekrozdur. Femur rekonstrüksiyonunda dikkat edilmesi gereken nokta gövde ağırlığını taşıyabilecek güçte onarım sağlamaktır. Bu amaçla kullanılan yöntemler allogreftler, otojen kemik greftleri ve serbest fleplerdir. Seçilmiş olgularda serbest flepler ile başarılı sonuçlar alınmaktadır.

Biz femurda kronik nonunion nedeniyle iyileşme sağlanamayan bir olguda çift tabaka sebest fibula flebi ile rekonstrüksiyon gerçekleştirdik. Sonuç olarak femurda nonunion olan bölgede iyileşme sağlanırken olguda yardımsız yürüme sağlandı. Femurda oluşan defektlerde serbest fibula flebi uygun olgularda iyi bir alternatiftir. Gerekli yükü taşıyabilmek için fibula iki tabaka halinde kullanılabilir ve fonksiyonel olarak başarılı sonuçlar elde edilir.

Anahtar Kelimeler: Çift tabaka fibula, femur, nonunion.

SUMMARY

The main reasons of femoral defects are; trauma, osteomyelitis, aseptic necrosis and osteoradionecrosis. To supply a powerful reconstruction to resist against body weight is the aim of femoral replacement. Allografts, otogenous bone grafts and free flaps can be used for this purpose. Successful results can be obtained with free flaps in well selected patients. We used double-barrel free fibula flap for reconstruction of the chronic nonunion of the femur. As a result satisfactory bone healing was achieved and the patient started to ambulate with assistance.

Free fibula flap is good alternative for femoral reconstruction in carefully selected patients. Fibula can be used as double-barrel flap to lift the body weight and functional restoration can be performed.

Keywords: Double-barrel fibula, femur, nonunion.

GİRİŞ

Uzun kemiklerin rekonstrüksiyonu kemik defektinin boyu ve yerleşimi ile ilgilidir. Periartiküler defektlerde tercih edilen metod çoğunlukla endoprostetik yaklaşımdır^{1,2}. Orta segment defektlerde ise allogreftler, otojen kemik greftleri, İlizarov tekniği ve serbest kemik flepleri kullanılır^{3,5}. Çoğunlukla kemik greftleri hem viabilite hem de fonksiyonel yönden yetersiz kalır ve sadece çok kısa ya da kısmi defektlerde kullanılır⁶. Allogreftler ise sıkça tercih edilmelerine rağmen yüksek komplikasyon oranına sahiptir. Bu komplikasyonlar enfeksiyon, kırık, nonunion, eklem instabilitesi ve destrüksiyonudur⁷. İlizarov tekniği ise ideal olarak 10 cm.'den kısa defektler için kullanılır. En önemli dezavantajları uzun zaman alması ve hasta uyumu gerektirmesidir⁸.

Uzun kemik rekonstrüksiyonunda en sık tercih edilen serbest kemik flebi fibuladır. Uzun kemik rekonstrüksiyonunda ilk kez Ueba ve Fujikawa tarafından kullanılmış ve daha sonra diğer çalışmacılarda başarı ile uygulanmıştır^{9,11}. Fibula uzun kemiklerin segmental defektlerine çok iyi uyum sağlasa da femur için ince ve

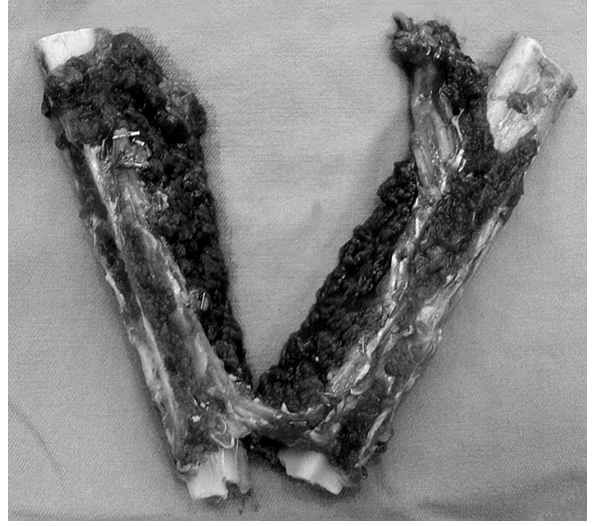
zayıf kalmaktadır. Zayıf olan fibulaya güç bindirmek için uzun süreye ihtiyaç olabilir, bu dönemde yeterli kemik iyileşmesi sağlanırken basıncın etkisi ile fibula hipertrofiye uğrar.

Biz bu makalede femur kırığı nedeniyle defalarca ameliyat edilen ancak kemik iyileşmesi sağlanamayan olguda çift tabaka serbest fibula flebi ile yaptığımız rekonstrüksiyonu sunuyoruz.

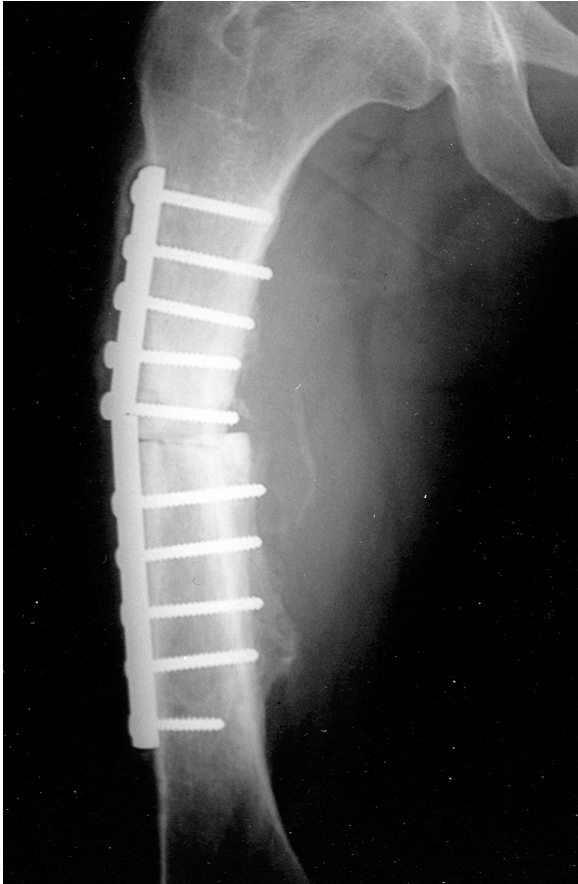MATERYAL VE METOD

Yirmiyedi yaşında erkek hasta Kasım 2001 tarihinde trafik kazası sonucu sağ femur kırığı nedeniyle ameliyata alınmış ve plak-vida ile osteosentez uygulanmış. Ameliyat sonrasında yeterli kemik iyileşmesi olmaması üzerine Nisan 2002'de intramedüller çivi tatbik edilmiş. Nisan 2003'de ise olgu sağ bacakta kısalık, intramedüller çivide yer değiştirme, diz hareketlerinde ağrı ve kısıtlılık şikayetleri ile Akdeniz Üniversitesi Hastanesine sevk edilmiş. Yapılan tetkiklerde osteomyeliti düşündürülen bulgular ve sağ bacakta 6 cm. kısalık tespit edilmiş. Daha sonra intramedüller çivi

çıkarılarak kaynama olmayan kırık uçları tazelenmiş ve İlizarov tipi fiksator uygulanarak 3 cm. kompresyon uygulanmış ve ek olarak antibiotik tedavisi başlanmış. Birbirini takip eden kompresyon ve distraksiyon seansları sonucu yeterli kallus dokusu izlenememiş ve Aralık 2003 tarihinde iki kez 1 ve 1,5 cm.'lik akut kompresyon yapılmış. Sonuç olarak sağ alt ekstremitede ölçümlerinde aradaki fark 9. cm.'e erişmiş. Mart 2004'te tekrar ameliyat edilerek oluşan fibröz kallus temizlenerek tekrar kompresyon yapılmış fakat başarısızlıkla sonuçlanmış. Temmuz 2004'te ise fiksator çıkarılarak kırık hattı debride edilmiş, iliak kanattan kemik grefti alınarak kırık hattına yerleştirilmiş ve AO plak ile tespit edilmiş. Ameliyat sonrası dönemde greftin başarısız olması ve plakta kırılma sonucu olgu Plastik ve Rekonstrüktif Cerrahi bölümü tarafından konsülte edildi ve yeterli kemik iyileşmesini sağlamak amacıyla kırık hattına interpozisyonel çift tabaka serbest fibula flebi konulması planlandı (Resim 1).

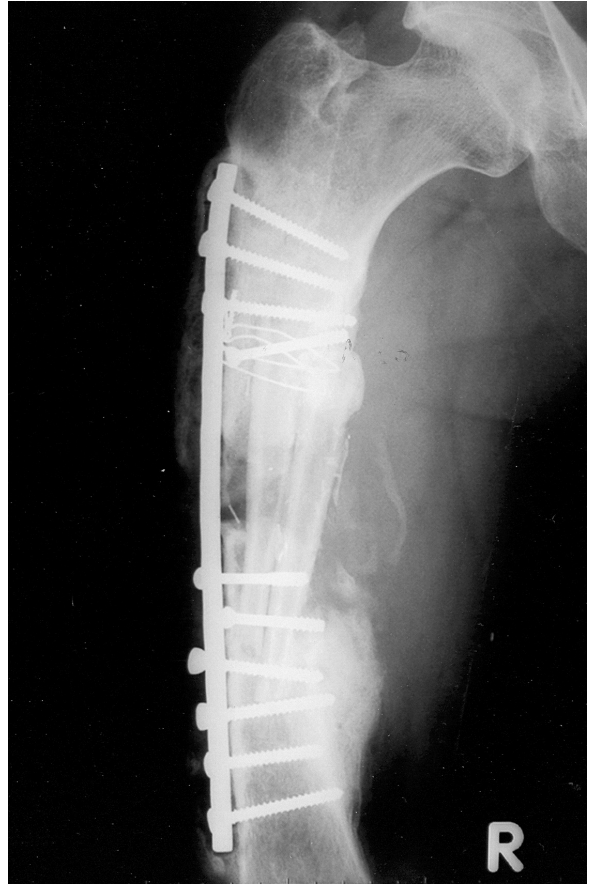


Resim 2: Çift tabaka serbest fibula flebinin transfer öncesi görünümü.



Resim 1: Ameliyat öncesi grafide femurda kronik nonunion.

Ocak 2005 tarihinde olgu ameliyata alınıp kırık segment uçları debride edilerek yenilendi ve 10 cm.'lik defekt oluşturuldu. Sol taraftan 20 cm.'lik fibula flebi alınarak pediküle zarar vermeden tam ortadan osteotomi ile ikiye bölündü (Resim 2). Çift tabaka serbest fibula flebi defekte



Resim 3: Ameliyattan 11 ay sonra femur grafisinde kemik iyileşmesinin sağlandığı görülüyor.

taşındı ve femura 15 delikli DCP plakla fikse edildi, proksimalde bir adet vida ve serklaj teli, distalde ise iki adet vida ile tespit sağlandı. Daha sonra flep pedikülü verici damarlara uzak kaldığı için, sol alt ekstremiteden 20 cm.'lik safen ven grefti alındı ve ven grefti uçları femoral

arter ve vene uç-yan anastomoz edilerek lup oluşturuldu, lup daha sonra tünelden geçirilerek ortadan kesildi ve fibula flebinin pedikülü olan peroneal arter ve vene uç- uca anastomoz edilerek flep dolaşımı sağlandı. Flep donör alanı primer olarak onarıldı. Olgu ameliyat sonrası dönemde 3,5 ay süre ile sağ alt ekstremiteye ağırlık vermedi. Bu dönem sonunda çekilen grafilerde kemik kaynamasının elde edildiği saptandı (Resim 3) ve olgu yürüme aletleri yardımı ile yürütülmeye başlandı. Eylül 2005'te ateş ve sağ inguinal lenfadenopati ile başvuran olguda uygun antibiyotik tedavisi ile semptomlar yatıştı.

Sonuç olarak 11 aylık takip sonucunda hasta özel ayakkabılarla yardımsız yürümeye başladı günlük aktivitelerini rahatça yerine getirebilecek mobilizasyona kavuştu. Ekstremitede sadece yaklaşık 3 cm.'lik uzama sağlandı. Bu olguda yeterli uzama yapılamamasının ana nedeni ileri derece fibrotik ve kontrakte yumuşak dokular, zaten bu olguda serbest fibula flebi uygulanmasının temel nedeni kemik iyileşmesini sağlanabilmesi idi. Serbest fibula flebi yardımı ile defalarca ameliyat edilen ve bir türlü kemik iyileşmesi sağlanamayan olgu mobilize edildi sağ bacakta kısa süreli özel ayakkabı ile tolere edilerek yardımsız yürüme sağlandı.

TARTIŞMA

Uzun kemik rekonstrüksiyonu karmaşık bir süreçtir. Amaç sağlam, stabil, yük verilebilir ve gerektiğinde büyüme potansiyeline sahip onarım sağlayabilmektir. Rekonstrüksiyon işlemi olguya göre özellikler gösterir; defektin yeri, olgunun yaşı, ağırlığı, ek hastalıklar ya da tedaviler, aktivite derecesi metod seçiminde yol göstericidir. Özellikle çocuklarda uzun süre dayanacak ve büyüme potansiyeli olan bir onarım tercih edilmelidir⁴.

Uzun kemiklerden en kalın ve güçlüsü femurdur. Femur gövde ağırlığını taşımada ve yürümeye çok önemli olduğu için sağlamlığı ve stabilitesi mutlaka sağlanmalıdır. Femurda defekt oluşturan durumların başında travma, aseptik nekroz, osteomyelit ve nonunion gelir⁴. Femur orta segment defektlerinde serbest fibula flebi en uygun yöntem olarak dikkat çekmektedir^{12,14}. Fibula üç şekilde kullanılabilir; allogreft ile birlikte, tek parça ve çift tabaka şeklinde. Fibulanın allogreft ile birlikte kullanımı ilk kez 1993'te Capanna tarafından bildirilmiştir¹⁵. Bu metod ile erken dönemde ve sağlam onarım sağlanabilir. En önemli dezavantajı daha önceden enfekte bölgelere kullanılamamasıdır. Bu nedenle kronik enfeksiyon gelişmiş sekonder olgularda tercih edilmez.

Serbest fibula flebinin en uygun endikasyonları orta tibia, humerus, radius defektleri ve çocuklardır. Prostatik ve allogreft uygulamalarının riskli olduğu osteomyelit ya da osteonekroz gibi durumlarda fibula tercih edilebilir. Alt ekstremitede fibulanın temel dezavantajı bu bölge için ince kalmasıdır. Bu dezavantajı ortadan kaldırmak için fibula ikiye bölünerek pediküle zarar vermeden ikiye katlanabilir^{12,16}. Bu sayede daha kalın ve dayanıklı onarım sağlanır. Bu tip rekonstrüksiyonda defekt boyu çok uzun olmamalı ve fibula boyu iki tabaka için yeterli olmalıdır.

Uzun kemik rekonstrüksiyonunda fibulanın en önemli alternatifleri iliak krest ve serratus anterior-kosta flepleridir.

Bu alternatifler ancak fibula flebi kullanılmadığı durumlarda değerlendirilebilir çünkü fibula yüksek dansiteli düz kemik sağlar, yeterli uzunluktadır, ikiye katlanabilir, güvenli deri adası vardır ve donör alan morbiditesi minimaldir. Diğer seçeneklerde istenmeyen kurtur, yetersiz uzunluk ve deri adası kullanımının güvenli olmayışı onları ikinci plana itmektedir.

Bizim olgumuzda femur orta segmentinde kırık sonucu oluşan nonunion nedeniyle bir çok kez ameliyat edilen ve kemik iyileşmesi sağlanamayan olguda çift tabaka serbest fibula flebi ile kemik iyileşmesi ve yeterli sağlamlıkta rekonstrüksiyon gerçekleştirildi. Bu olguda çift tabaka fibula ile yeterli uzunluk sağlanamadı, fakat tek tabaka flebin yeterli olmayacağı belirdi ve daha önce geçirilen ameliyatlara bağlı oluşan fibrozis ve kontraktürlerde uzamayı engellemekteydi. Bu nedenlerle fibula + allogreft seçeneğinin başarılı olamayacağı düşünüldü. Sonuç olarak, olguda amaçlanan kemik iyileşmesi sağlandı ve yürümeyi sağlayacak sağlamlık elde edildi.

Uzun kemik rekonstrüksiyonunda otojen doku daima tercih edilir. Yeterli iyileşme, kuvvet, ve gerekirse büyüme potansiyeli serbest fleplerin tercihinde en önemli nedenlerdir. Bu amaçla kullanılan en uygun seçenek serbest fibula flebidir. Femur onarımında fibula zayıf kalsa da uygun endikasyonlarda osteotomi ile çift tabakalı olarak kullanımı fonksiyonel rekonstrüksiyon sağlar.

*Dr O. Koray Coşkunfirat
Akdeniz Üniversitesi Tıp Fakültesi
Plastik ve Rekonstrüktif Cerrahi AD
Dumlupınar Bulvarı, Kampüs,
07059, Antalya*

KAYNAKLAR

1. Muschler, G. F., Ihara, K., Lane, J. M., et al. A custom distal femoral prosthesis for reconstruction of large defects following wide excision of sarcoma: results and prognostic factors. *Orthopedics*. 18: 527, 1995.
2. Unwin, P. S., Cannon, S. R., Grimer, R. J., Kemp, H. B., Sneath, R. S., Walker, P. S. Aseptic loosening in cemented custom-made prosthetic replacements for bone tumors of the lower limb. *J. Bone Joint Surg. (Br.)*. 78: 5, 1996.
3. Capanna, R., Morris, H. G., Campanacci, D., Del Ben, M., Campanacci, M. Modular uncemented prosthetic reconstruction after resection of tumours of the distal femur. *J. Bone Joint Surg. (Br.)*. 76: 178, 1994.
4. Cierney, G., III, Zorn, K. E., Nahai, F. Bony reconstruction in the lower extremity. *Clin. Plast. Surg.* 19: 905, 1992.
5. Tomaino, M., Bowen, V. Reconstructive Surgery for lower limb salvage. *Can. J. Surg.* 38: 221, 1995.
6. Brunelli, G., Vigasio, A., Battiston, B., Di Rosa, F., Brunelli, G., Jr. Free microvascular fibular versus conventional bone grafts. *Int. Surg.* 76: 33, 1991.

7. Gebhardt, M. C., Flugsted, D. I., Springfield, D. S., Mankin, H. J. The use of bone allografts for limb salvage in high-grade sarcomas. *Clin. Orthop.* 270: 181, 1991.
 8. Garcia-Cimbrelo, E., Olsen, B., Ruiz-Yague, M., et al. Ilizarov technique, results and difficulties. *Clin. Orthop.* 283: 116, 1992.
 9. Ueba, Y., Fujikawa, S. Nine year follow-up of a free vascularized fibula graft in neurofibromatosis: A case report and literature review. *Jpn. J. Orthop. Trauma Surg.* 26: 5595, 1983.
 10. Taylor, G. I., Miller, G. D., Ham, F. J. The free vascularized bone graft: A clinical extension of microvascular techniques. *Plast. Reconstr. Surg.* 55: 533, 1975.
 11. Wei, F. C., Chen, H. C., Chuang, C. C., Noordhoff, M. S. Fibular osteoseptocutaneous flap: Anatomic study and clinical application. *Plast. Reconstr. Surg.* 78: 191, 1986.
 12. Wei, F. C., El-Gammal, T. A., Lin, C. H., Ueng, W. N. Free fibula osteoseptocutaneous graft for reconstruction of segmental femoral shaft defects. *J. Trauma* 43: 784, 1997.
 13. Lin, C. H., Wei, F. C., Chen, H. C., Chuang, D. C. C. Outcome comparison in traumatic lower extremity reconstruction by using various composite vascularized bone transplantation. *Plast. Reconstr. Surg.* 104: 984, 1999.
 14. Yazar, S., Lin, C. H., Wei, F. C. One-stage reconstruction of composite bone and soft-tissue defects in traumatic lower extremities. *Plast. Reconstr. Surg.* 2004 114: 1457, 2004.
 15. Capanna, R., Bufalini, C., and Campanacci, M. A new technique for reconstruction of large metadiaphyseal bone defects: A combined graft (allograft shell plus vascularized fibula). *Orthop. Traumatol.* 2: 159, 1993.
- Jones, N. F., Swartz, W. M., Mears, D. C., Jupiter, J. B., Grossman, A. The "double barrel" free vascularized fibular bone graft. *Plast. Reconstr. Surg.* 81: 378, 1988.