

DİYABETİK YARALARIN TEDAVİSİNDE TOPİKAL GLUTATYON UYGULAMASI

Mustafa Deveci*, Serdar Öztürk*, Yalçın Bayram*, Ahmet Aydın**, Ayşe Eken**, Mustafa Şengezer*

Gülhane Askeri Tıp Akademisi

*Plastik ve Rekonstrüktif Cerrahi A.D.

** Eczacılık Bilimleri A.D

ÖZET

Bu çalışmada diyabetik yaralarda iyileşmenin gecikmesinin en azından bir kısmının azalmış intrasellüler glutatyon seviyesine bağlı olduğu ve bunun fibroblastlarda kontraksiyon, keratinositlerde epitelizasyon kaybına bağlanabileceği düşünülmüş, intrasellüler glutatyon düzeylerinin restore edilmesi ile bu fonksiyon bozukluğunun ortadan kaldırılacağı ileri sürüldü.

Çalışmaya diyabetik yara nedeniyle kliniğimize başvuran 40 hasta dahil edildi. Tedavi grubunda yaraya günde bir kez fosfat tampon solusyonu (PBS) içinde 100 M Glutatyon ve ardından aynı konsantrasyonda glutatyon içeren karboksimeilsellüloz (CMC) uygulandı. Kontrol grubunda ise glutatyon içermeyen PBS ve CMC kullanıldı. Yara boyutları 5 gün aralarla düzenli bir şekilde ölçüldü. Çalışma boyunca 1., 10. ve 30. günlerde malonal dialdehit(MDA), superoksit dismutaz(SOD) ve glutatyon peroksidaz(GSH-Px) düzeyleri yara sıvısından alınan örneklerde takip edildi. Deney grubunda, yaralarda ortalama %75 oranında küçülme olduğu saptandı. Kontrol grubunda ise ortalama yara kontraksiyonunun sadece %35 olduğu gözlemlendi. 30. günde gruplar arasındaki fark istatistiksel olarak anlamlı bulundu ($p<0.01$). Çalışma sonunda tedavi grubunda SOD düzeyinde %167 artış, MDA düzeyinde %70, GSH-Px düzeyinde %63 azalma izlendi. Ancak bu değerler kontrol grubunda sırayla SOD de %14 artış, MDA da %18 ve GSH-Px de %33 azalma olarak saptandı ($p<0.01$).

Hastalarda tedavi sonucu belirgin yara kontraksiyonu sağlanmasının yanında biyokimyasal parametrelerin normalleşmesi, topikal glutatyon uygulamasının diyabetik yarası olan hastalarda gelecek vaat ettiğini göstermektedir.

Anahtar kelimeler: Diyabetik yara, yara iyileşmesi, glutatyon, oksidatif stres

SUMMARY

In this study, delayed wound healing in diabetic patients is at least in part related to the decreased intracellular glutathione levels which is followed by a defect in fibroblast contraction and loss of epitelization and, restoration of intracellular glutathione level could reverse the functional deficit are hypothesized. Fourty diabetic patients were included in the study. In the treatment group, 100 μ M GSH was administered (phosphate buffered saline) the wound, once a day. The wounds were then covered with 100 μ M esterified GSH in carboxymethyl cellulose (CMC) following meticulous debridement of the wounds. In the control group, wounds were treated with only PBS and CMC. Wound sizes were measured in every 5 days. MDA, SOD and GSH-Px enzymes were also moniterized during the study.

Wound contraction was achieved in 17 patients in the treatment group. Total contraction rate was 75 % in the treatment group. In the control group, contraction was achieved in 18 patients. However, contraction rate was only 35 %. The difference was statistically significant at 30 days measurements ($p<0.01$). At the end of the study, 167 % increase in SOD levels, 70 % and 63 % decrease in MDA and GSH-Px levels were achieved respectively. However, the changes in the control group were 14 % increase in SOD, 18 % and 33 % decrease in MDA and GSH-Px levels respectively.

In additon to the 75 % contraction of wound size, the normalization of the biochemical parameters suggests that the topical glutathione treatment will promise a future for the treatment of diabetic wounds.

Key Words: Diabetic wound, wound healing, glutathion, oxidative stress

GİRİŞ

Yara iyileşmesi, fibroblast, endotel ve epitel hücreleri gibi hücrelerin migrasyon ve proliferasyonunun yanında trombosit, makrofaj ve nötrofil gibi kan kaynaklı hücrelerin migrasyonu ile başarılı olabilen kompleks bir olaydır^{1,4}. Başarılı bir yara iyileşmesi fibroplazi, anjiogenesis ve

reepitelizasyonun gerçekleşmesi ile mümkündür. Fibroplazi, yeni damar ve epitel oluşumunda gerekli olan matriksin sentez ve depo edilmesinin yanında yara kontraksiyonu için gerekli olan fibroblast proliferasyonun gerçekleştiği aşamadır. Özelleşmiş fibroblastlar olan myofibroblastlar

tarafından gerçekleştirilen yara kontraksiyonu ise iyileşmenin önemli bir aşamasıdır^{3,5}.

Kronik yara, diyabetik hastalarda hekimin tedavi etmekte güçlük çektiği en önemli sorunlarından biridir². Diyabetik yaraların patofizyolojisinde, hücrelerin replikasyon ve proliferasyonunu etkileyerek yaşam sürelerini kısalttığı düşünülen oksidatif stres suçlanmaktadır⁶. Farklı hücre tiplerinde yapılan çalışmalarda bozulmuş hücre proliferasyonunun antioksidan tedaviler ile geriye döndürüldüğü bildirilmiştir⁷. Yüksek glukoz içeren kültür vasatlarında yapılan çalışmalarda hücrelerde proliferasyonun azaldığı ve apoptozisin arttığı saptanmıştır^{6,8,11}. Benzer şekilde hiperglisemik koşullarda fibroblastlarda kontraksiyon yeteneğinin bozulduğu ve keratinositlerin apoptoza uğradığı gösterilmiştir. Hiperglisemiye taklit eden bu kültür vasatlarında üreyen hücrelerde hücre içi glutatyon seviyelerinin azaldığı ortaya konmuştur. Hayvan çalışmalarında ise hücre içi glutatyon seviyelerinin artırılmasının diyabetik yaradaki iyileşmeyi olumlu etkilediği gösterilmiştir¹².

Glutatyon redoks siklusu, oksidatif streslere karşı en önemli hücre koruyucu mekanizmalardan biridir^{13,14}. Glutatyon (GSH) düşük molekül ağırlıklı bir tripeptit olup (*-glu-Cys-gly) iki önemli biyolojik yapı özelliğine sahiptir: tiol gurupları (SH) ve bir *-glutamil bağı. Glutatyon, hidrojen peroksit için elektron alıcısı olarak görev görür ve okside tiol (GSSH) oluşur. Okside tiol toksik bir maddedir. Glutatyonun sentezi ve salgılanması ile okside formun ortamdan uzaklaştırılması oksidatif stresle başa çıkmada en etkin yollardan biridir. Klinik çalışmalarda diyabetik yaralardan alınan örneklerde normal deri ile karşılaştırıldığında redükte glutatyon ve mikst protein disülfid düzeylerinde azalma okside glutatyon düzeylerinde artış olduğu gösterilmiştir¹⁵.

Kütanöz yara iyileşmesinde oksidanlar ve antioksidanlar önemli rol oynamaktadır. Lokal akut ve kronik yaralarda oksidanların hücre harabiyetine neden oldukları bilinmektedir. Bu maddeler, yara iyileşmesinde inhibitör faktör olarak fonksiyon görebilir. Yaraya topikal olarak antioksidanlar ya da serbest oksijen radikali temizleyicilerinin uygulanması ile iyileşmede ilerleme olduğu bir çok kez bildirilmiştir. Literatürde topikal antioksidan kullanımı ile ilgili çok sayıda makale bulunmaktadır^{14,17}.

Antioksidan savunma mekanizmasının önemli bir bileşeni olan superoksit dismutaz (SOD) enziminin normal kütanöz yaralarda yaralanma sonrası ilk 7 günde azalma göstermesine rağmen 2. hafta sonunda normal düzeyine ulaştığı ortaya konmuştur⁶. Oksidatif stres varlığında GSH ile birlikte görev yapan SOD gecikmiş yara iyileşmesinde normal düzeylerine dönemez ve sonuçta ortaya çıkan iyileşmede gecikmenin nedenlerinde biri olarak kabul edilmektedir.

Glutatyon peroksidaz (GSH-Px) oksidatif stres sonucu ortaya çıkan serbest oksijen radikallerinden korunmada ortamda peroksit konsantrasyonunu azaltarak indirek yoldan fonksiyon görür. Selenyum bağımlı ve bağımlı olmayan iki tipi gösterilmiştir. Yara iyileşmesindeki rolü GSH redoks potansiyeli ile ilgili olarak tam anlamıyla açıklanamamasına

rağmen önemli olduğuna dair bulgular mevcuttur^{14,17}.

Bu çalışmada diyabetik yaralarda iyileşmenin gecikmesinin en azından bir kısmının azalmış intrasellüler glutatyon seviyesine bağlı olduğu, bunun fibroblastlarda kontraksiyon kaybına ve keratinositlerde epitelizasyonun apoptozisi nedeniyle yeterli olmamasına bağlanabileceği ileri sürülmüş, intrasellüler glutatyon düzeylerinin restore edilmesi ile fonksiyon bozukluğunun ortadan kaldırılabileceği ve klinik olarak diyabetik yaralarda iyileşmenin kontraksiyon yani yara boyutunda küçülme ile gözlenebileceği ileri sürülmüştür. Diyabetik hastalarda yara iyileşmesinde gecikmenin önemli bir nedeni olarak görülen oksidatif stresin oluşturduğu serbest oksijen radikallerinin indirek göstergesi olan MDA düzeyleri periodik olarak yara sıvısında alınan örneklerde takip edilmiş, ayrıca oksidatif stresle mücadelede önemli olan SOD ve GSH-Px gibi enzim düzeyleri monitörize edilmiştir.

Elde edilen sonuçlar diyabetik yaralarda intrasellüler glutatyon düzeylerinin restorasyonu ile, klinikte yara iyileşmesinin hızlandırılabilceğini ve gecikmiş yara iyileşmesinin diğer indirek göstergelerinde düzelme sağlanabileceğini ortaya koymuştur.

YÖNTEM VE GEREÇ

GSH hazırlanması

Çalışmamızda glutatyonun esterifiye redükte formu (GSH) kullanıldı (Sigma-Aldrich Cheme GmbH Germany). Toz halinde ticari preparat olarak sipariş edilen glutatyon GATA farmakoloji bilim dalında steril şartlar altında hazırlandı. Topikal uygulama için solüsyon ve jel halinde sırayla fosfat tampon solüsyonu (PBS) ve karboksimetilselüloz (CMC) içinde 100 M konsantrasyonda hazırlandı. -20 °C sıcaklıkta saklandı ve kullanmadan önce oda sıcaklığında bekletilerek çözüldü. Preparat 3 ay içinde kullanıldı, kullanılmayanlar atıldı.

Hastalar

Şubat 2000- Şubat 2002 tarihleri arasında GATA Plastik ve Rekonstrüktif Cerrahi kliniğine diyabetik yara nedeniyle başvuran, Doppler Ultrasonografi ile herhangi önemli bir damarsal patoloji saptanmayan 40 hasta çalışmaya dahil edildi. Tedavi ve kontrol gurupları rasgele oluşturuldu (n=20). Çalışmaya dahil edilme kriterleri şöyle idi:

1. en az 3 aydır iyileşmeyen kronik yara bulunması
2. yarada enfeksiyon olmaması
3. kemik ya da tendon ekspoziyonu olmaması
4. yaranın 10 cm çapından küçük olması

Tedaviye başlamadan önce Sağlık Bakanlığı İlaç Araştırmaları Merkezi'nden izin alındı. Hastalar çalışma hakkında bilgilendirilerek hazırlanan form ile rızaları alındı.

Deney protokolü ve glutatyon uygulaması

Deney ve kontrol guruplarında tüm yaralara ilk olarak debritman uygulandı. Tedavi grubunda yaraya PBS içinde yaranın büyüklüğüne göre 20 - 60 µl 100 M GSH ve ardından aynı konsantrasyonda GSH içeren CMC ince bir tabaka oluşturacak şekilde uygulandı. Steril gaz ile yara kapatılarak kapalı pansuman uygulandı. Kontrol gurubunda ise glutatyon içermeyen PBS ve CMC kullanıldı. Uygulamaya günde bir kez olmak üzere devam edildi.

Takip eden pansumanlarda yara temizliği için sadece serum fizyolojik kullanıldı. Gerektiği zaman debrütman yapıldı. Hastalar 30 gün boyunca her gün pansumana çağırıldı. Çalışma periyodunun sonunda tam olarak iyileşmemiş olan yaralar cerrahi müdahale açısından değerlendirildi. Cerrahi yaklaşım olarak parsiyel kalınlıkta deri grefti uygulandı.

Yara boyutlarının ölçülmesi

Yara boyutları 5 gün aralarla düzenli bir şekilde ölçüldü. Temiz bir asetat yara üzerine konularak ince uçlu asetat kalem ile yara kenarları çizildi. Bu ölçüm yöntemi düzgün olmayan yüzeylerde alan ölçümüne olanak sağlar. Çıkartılan yara kalıplarının fotokopileri alındı, daha sonra scan edilen görüntülerde yara boyutları kalibrasyonu takiben Scion Image (NIH Image, Version 1.52; National Institutes of Health; Bethesda, MD) programı ile cm² cinsinden belirlendi. Sonuçlar SPSS programında toplandı. Gruplar arasındaki farklar istatistiksel olarak Student's T-test kullanılarak ortaya kondu.

Örneklerin toplanması

Çalışmaya alınan diyabetik yaralardan 1. günden başlayarak, 10. günde ve 30. günde yapılan pansumanlarda yaradaki granülasyon dokusu kazınarak darası alınmış steril tüplere kondu. Alınan doku örnekleri -20 °C de saklandı. SOD, MDA ve GSH-Px ölçümlerini yapmak için tüpler oda ısısında çözülde ve tartıldı. Üzerine 1 ml %1.15 lik KCl çözeltisi ilave edildi. Cam homojenizatör içinde ezilerek homojen hale getirildi. Santrifüj edilerek süpernatant alındı ve ölçümler bu süpernatanda yapıldı.

SOD ölçümü: İçinde 0,05 mmol/l ksantin Na, 0,025 mmol/l INT(Iodonitrotetrazolium), 50mmol/l CAPS ve 0,94 mmol/l EDTA olacak şekilde substrat karışımı hazırlandı. Ayrıca 80 U/l ksantin oksidaz hazırlandı. 0,1 ml süpernatant alınarak distile su ile 40 kat dilüe edildi. 1 ml lik kuvars küvete 25 µl dilüe süpernatant, 850 µl substrat karışımı ve 125 µl ksantin oksidaz kondu. UV spektrometrede (UV-2100S, Shimadzu, Japan) 30 ncu (A₁) ve ve 210 uncu (A₂) saniyelerdeki absorbanslar tespit edildi. Kör olarak 25 µl örnek yerine fosfat tampon kullanıldı. Absorbans ölçümlerinden sonra kör numune ve standart için dakikadaki absorbans değişiklikleri hesaplandı.

(A₂-A₁) / 3 = ΔA/dk (yüzde inhibisyon değeri)

Numuneler için elde edilen % inhibisyon değerleri standart grafiğe uygulanarak konsantrasyonlar U/gr cinsinden elde edildi.

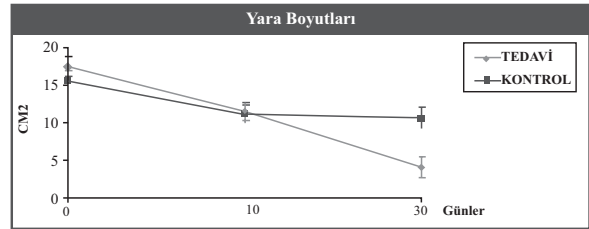
GSH-Px ölçümü: Reaktifler, Ph 7,6 içinde 50 mmol/l tris tamponu, 1 mmol/l Na₂EDTA, 2 mmol/l GSH, 0,2 mmol/l NADPH, 4 mmol/l Na-azid, ve 1000 U glutatyon redüktaz olacak şekilde hazırlandı. Ayrıca 8.8 mmol/l konsantrasyonda H₂O₂, distile su içinde hazırlandı. 1 ml lik kuvars küvetine 990 µl reaktif ilave edildi. Buna 10 µl süpernatant eklendi ve oda ısısında 5 dk inkübe edildi. Üzerine 10 µl H₂O₂ eklenecek reaksiyon başlatıldı. NADPH absorbans azalması 340 nm de 2 dk izlendi Dakikadaki absorbans farkı hesaplanarak örnekteki enzim aktivitesi kalibrasyon grafiğinden elde edildi.

MDA ölçümü: 250 µl süpernatant üzerine 250 µl

fosfat tampon (Ph 7.4) ilave edildi. bunların üzerine 250 µl %15 lik TCA (triklorasetik asit) ilave edilerek karıştırıldı. Buz dolabında buz keselerinin üzerinde 2 saat tutuldu. Bu tüpler 4°C de 440 rpm de 10 dk santrifüj edildi. 500 µl süpernatant alınarak başka bir tüpe aktarıldı. Bunun üzerine 38 µl 0.1 M EDTA ve 125 µl TBA solüsyonu (Tiobarbitürik asit) solüsyonu ilave edilip 15 sn karıştırıldı. Kaynayan su banyosunda 15 dk tutuldu. Aynı şartlarda 500 µl süpernatant yerine 500 µl fosfat tampon kör olarak kullanıldı. Absorbanslar 532 nm dalga boyunda köre karşı spektrofotometrede okundu. Numunelerdeki MDA konsantrasyonu nmol/gr olarak doğrudan kalibrasyon eğrisinde hesaplandı.

BULGULAR

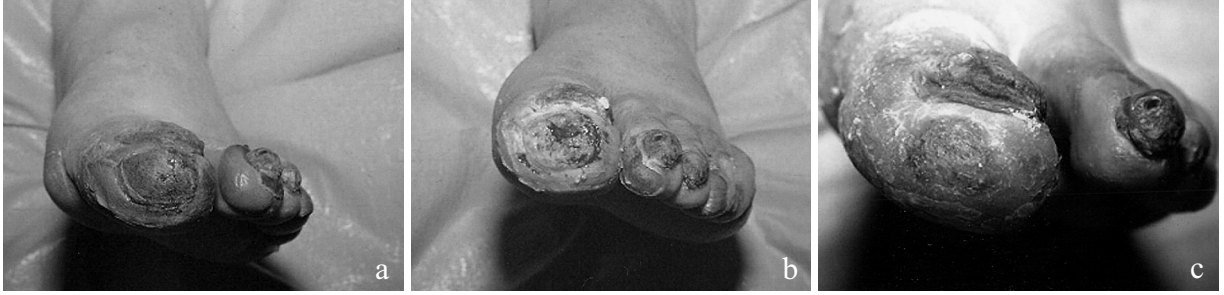Her iki grupta elde edilen yara ölçümü sonuçları toplu olarak Şekil-1 de sunulmuştur. Deney grubunda, 17 hastada (%85) yara ebatlarında küçülme saptanırken 1 hasta kontakt dermatit nedeniyle çalışmadan çıkartıldı. 2 hastada yaralar tamamen iyileşirken ilk gün ve 30. günde alınan yara kalıpları karşılaştırıldığında yaralarda ortalama %75 oranında küçülme olduğu saptandı (Şekil-2,3,4). 13 hastada (%65) tedavi sonunda hala açık yara mevcuttu. Bu hastalara parsiyel kalınlıkta deri grefti uygulandı. Bu hastaların sadece 2 sinde (%13.4) parsiyel greft kaybı söz konusu idi (Şekil-5).



Şekil 1: Tedavi ve kontrol grubunda yer alan hastalarda elde edilen yara ölçümü sonuçları.

GSH içermeyen PBS ve CMC ile tedavi edilen kontrol grubunda ise 18 hastada (%90) yara ebatlarında küçülme saptandı. Ancak ortalama yara kontraksiyonunun sadece %35 olduğu saptandı. 2 hastada da herhangi bir küçülme saptanmadı. 18 hastada (%90) tedavi sonunda hala açık yara mevcuttu. Bu hastalara parsiyel kalınlıkta deri grefti uygulandı. 11 hastada (%61.1) greft kaybı gözlemlendi.

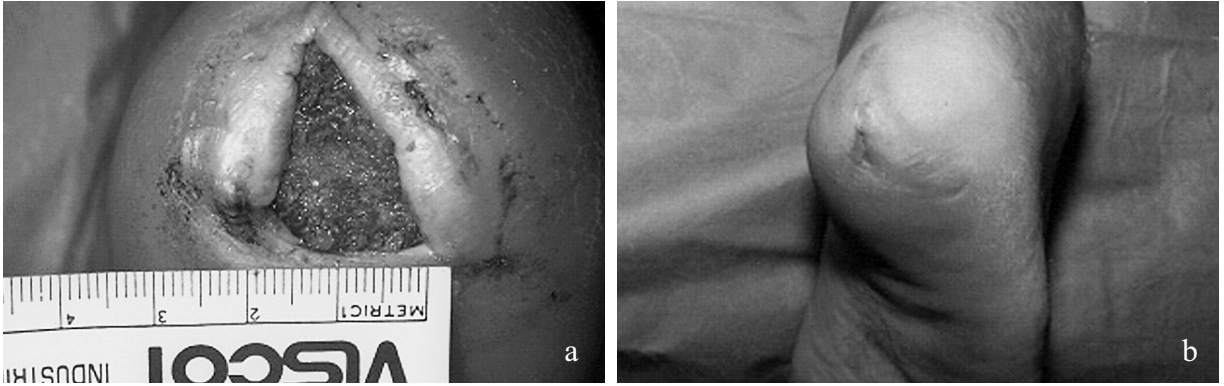
Çalışma boyunca tedavi grubundaki bir hastada gözlenen kontakt dermatit dışında herhangi bir lokal ya da sistemik komplikasyona rastlanmadı. 1, 10 ve 30ncu günlerde yapılan ortalama ölçümler sırayla olmak üzere, tedavi grubunda MDA için 3.78 nmol/gr, 2.21 nmol/gr ve 1.15 nmol/gr; SOD için 20.9 U/gr, 44 U/gr ve 56.9 U/gr; GSH-PX için 17.5, 12.35 ve 5.74 U/gr olarak saptandı (Şekil-6). Ancak kontrol grubunda bu değerler sırasıyla MDA için 3.23 nmol/gr, 4.6 nmol/gr ve 3.9 nmol/gr; SOD için 21.9 U/gr, 23 U/gr ve 25 U/gr; GSH-PX için 18.8, 15 ve 12.5 U/gr olarak saptandı (Şekil-7).



Şekil 2a: Tedavi grubunda yer alan hastanın yarasının tedaviye başlamadan önceki görünümü.

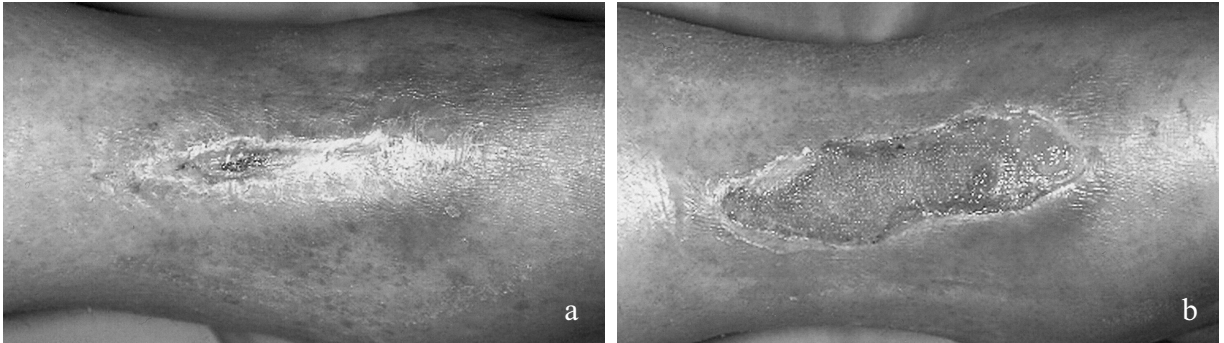
Şekil-2b: Hastanın yarasının debritleme sonrası 10. gündeki görünümü.

Şekil-2c: 30. günde yaranın kontraksiyon ve epitelizeasyon ile tamamen kapandığı izlenmekte.



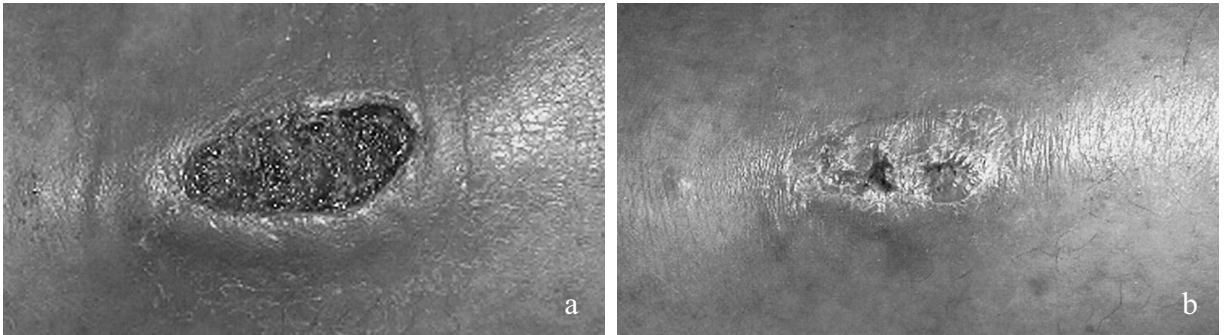
Şekil-3a: Tedavi grubunda yer alan hastanın yarasının tedaviye başlamadan önceki görünümü.

Şekil-3b: Yaranın 30ncü günde kontraksiyon ve epitelizeasyon ile tamamen iyileştiği izlenmekte.



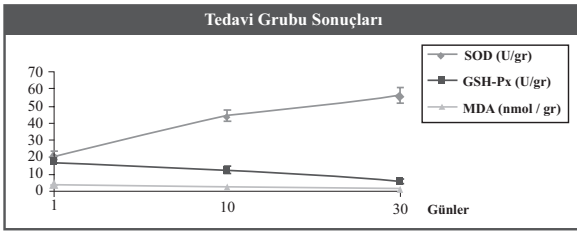
Şekil-4a: Tedavi grubundaki hastanın tedaviye başlamadan önceki görünümü (yara birkaç kez cerrahi olarak kapatılmaya çalışılmıştır)

Şekil-4b: Yaranın 20ncü günde tamamen epitelizeasyon ile iyileştiği izlenmekte.

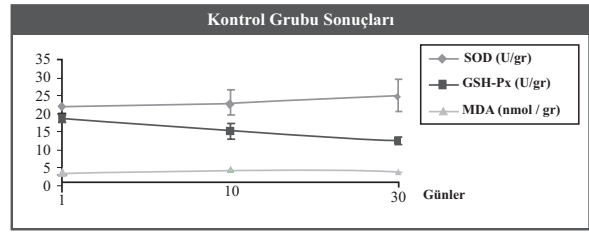


Şekil-5a: Tedavi grubunda yer alan hastanın yarasının tedaviye başlamadan önceki görünümü.

Şekil-5b: Glutasyon tedavisinin tamamlanmasını takiben yarasının kapanmaması nedeniyle parsiyel kalınlıkta deri grefti ile tedavisi sağlanan hastanın postoperatif 15. gündeki görünümü.



Şekil 6: Tedavi grubunda 0., 10. ve 30. günde yara dokusu örneklerinden elde edilen MDA, SOD ve GSH-Px düzeylerinin sonuçları



Şekil 7: Kontrol grubunda 0., 10. ve 30. günde yara dokusu örneklerinden elde edilen MDA, SOD ve GSH-Px düzeylerinin sonuçları

TARTIŞMA

Diyabetik hastada akut olarak gelişen yaraların iyileşmesinde gecikme ve kronik iyileşmeyen yaralara yatkınlık iyi bilinen ve yadsınmaz bir gerçektir. Başarılı bir tedavi, debritleme ve antibiyoterapi yardımıyla temiz ve nemli bir yara yatağı oluşturmaktan geçer.

Diyabetik hastalarda cerrahi debritleme, ağırlığın azaltılması, infeksiyonun kontrolü ve beslenme gibi klinik önlemler yarada hücre fonksiyonu düzeltmek amacıyla uygulanan yöntemlerdir. Bu önlemler fibroblastlar ve keratinositlerde proliferasyon, kontraksiyon ve epitelizasyonun sağlanmasına yöneliktir. Kronik yarada iyileşmenin en önemli bileşeni kontraksiyondur. Yara kontraksiyonunun yara tabanında yer alan granülasyon dokusu içinde fibroblastların üç boyutlu kontraksiyonu ile sağlandığına inanılmaktadır¹⁵. Büyüme faktörleri ve deri eşdeğerleri ile yapılan tedaviler diyabetik yarada kontraksiyonu sağlar gibi görünmektedir. PDGF-BB ile elde edilen sonuçlar bu hipotezi desteklemektedir. Benzer şekilde deri eşdeğerleri ile de iyi sonuçlar bildirilmiştir^{1,2,16}.

Diabetik ayak yarasında ekstremitelerde distal iskemi ve heksoz monofosfat şanti nedeniyle oksidatif stres söz konusudur. Oksidatif stresin biyolojik sonucu reaktif oksijen radikallerinin oluşumudur. Endojen radikal üretiminin anti oksidanlarda tamponlandığı ve dolayısıyla yara iyileşmesinin düzenlendiğine dair oldukça fazla sayıda kanıt vardır¹⁵. Kronik yarada polimorfonükleer lökosit ve mononükleer hücrelerin infiltrasyonu ile hücre migrasyon ve proliferasyonunu inhibe eden reaktif oksijen radikallerinin ortama salınmasına neden olan proinflamatuvar hücrelerin birikimi söz konusudur.

Diabetik hastalarda gecikmiş yara iyileşmesi artmış oksidatif stres ve hücre içi glutatyon düzeyindeki değişikliğe bağlı olarak ortaya çıkmaktadır. Hücre homeostaz için okside ve redükte glutatyon dengesinin yaşamsal önemi vardır. GSH in hücre koruyucu etkisi, serbest oksijen radikallerinin direkt olarak ortamdaki uzaklaştırılması ile olabileceği gibi GSH peroksidaz tarafından lipid peroksidasyon ürünlerinin katalize edilmesi, proteinlerin tiol - disülfid dengesinin korunması ve oksidatif hasarın onarımında esansiyel bileşen olarak görev yapmasına bağlı olabilir^{15,16}. Mudge ve ark.ları diyabetik yaralarda alınan doku örneklerinde azalmış GSH seviyelerini göstermişlerdir¹⁵. Diyabetik yarada hücre redoks potansiyelinin sürdürülebilmesi için yeterli glutatyon

bulunmadığı ileri sürülmüştür.

Değişen redoks potansiyelinin tam olarak nasıl iyileşmeyi olumsuz yönde etkilediği bilinmemektedir. Ancak yara iyileşmesinin başlamasında oksidan bazı sinyallerin gerekli olduğuna dair bulgular mevcuttur^{1,2,3}. Bu oksidan sinyallerin protein kinaz C yi aktive ettiği gösterilmiştir. Benzer şekilde PDGF-BB ve TGF- gibi bazı büyüme faktörleri de aynı yolu kullanmaktadır. Böylece redoks potansiyeli dengesinin bozulduğu koşullarda, aynı yollar oksidan uyarılar tarafından bloke edilmişse, esansiyel bazı büyüme faktörlerinin sinyalleri hücreye ulaşmıyor olabilir¹⁵.

Çalışmamızda elde edilen sonuçlar intrasellüler GSH düzeyinin normalizasyonu ile diyabetik gecikmiş yaralarda iyileşmenin hızlandırıldığını kuvvetle desteklemektedir. GSH oldukça güçlü bir nükleofil olup bir çok detoksifikasyon reaksiyonuna katılabilir. Bunlar arasında u.v. ve kimyasal nedenlerle ortaya çıkan peroksidlerin detoksifikasyonu ve okside ürünlerin redüksiyonu oldukça önemli bir yer tutar. Serbest oksijen radikalleri ve peroksidler nedeniyle hücrede DNA harabiyeti oluşabilir. Kimyasal ya da u.v. gibi nedenlerle ortaya çıkan hidroperoksidler $2\text{GSH} + \text{ROOH} \rightarrow \text{GSSH} + \text{ROH} + \text{H}_2\text{O}$ reaksiyonu ile detoksifiye edilirler. Bu reaksiyonu iki tip enzim katalize eder. Bunlar Se bağımlı ya da bağımsız GSH peroksidazlardır. GSH-Px indirekt yoldan peroksid konsantrasyonunu azaltarak etki eder¹⁷.

Lipit peroksidasyonu hücre ölümüne neden olan önemli bir fizyopatolojik olaydır. Lipit peroksidasyonu sırasında membranda yer alan poliansatüre yağ asitleri serbest oksijen radikalleri tarafından peroksidasyona uğrar. Lipit peroksidasyonunu saptayabilmek amacıyla birçok yöntem tanımlanmış olmasına rağmen, son ürün olan malonaldehidin saptanması en güvenilir yöntemlerden biridir. Çalışmamızda MDA düzeylerinde elde edilen sonuçlar, yara iyileşmesi ile MDA düzeylerinin normaleştiğini, dolayısıyla antioksidan savunma mekanizmasının restorasyonu ile serbest oksijen radikallerinin zararlı etkilerinin en aza indirildiğini şiddetle desteklemektedir.

Bu çalışmada, diyabetik hastalarda yara iyileşmesindeki gecikmenin hem fibroblast hem de keratinositlerdeki fonksiyonel defektler sonucu olduğu ve bu hücrelerin normal uyarılara yanıt veremediği hipotezi

ileri sürülmüştür. Bu defektler bozulmuş yara kontraksiyonu ve azalmış epitelizasyon ile ortaya çıkar. Yetersiz sayıda ve kalitede keratinositin yer aldığı yaralarda hücreler arası iletişim kaybı da başarılı bir yara iyileşmesi için önemli bir engel oluşturmaktadır.

Çalışmamızda, birinci yazar tarafından deneysel olarak gösterilmiş olan in vitro hiperglisemik koşulların fibroblast kontraksiyon bozukluğuna ve keratinositlerde artan apoptozise yol açtığı bilgisi ve ek olarak genetik diyabetik farelerde GSH kullanımı ile yeterli yara kontraksiyonun sağlanması, klinik kullanıma sokulmuştur. Hastaların yaralarında tedavi sonucu sağlanan % 75 oranında yara kontraksiyonu diğer bir deyişle yara boyutunda küçülme yanında, biyokimyasal parametrelerin normalleşmesi ve sınırlı sayıda cerrahi tedavi gereksinimi gösteren yaralarda elde edilen yüksek başarı oranı, topikal glutatyon uygulamasının diyabetik yaralı olan hastalarda gelecek vaat ettiğini göstermektedir.

Mustafa Deveci
Gülhane Askeri Tıp Akademisi
Plastik ve Rekonstrüktif Cerrahi A.D.
Etilik ANKARA 06018

KAYNAKLAR

1. Werner S, Breeden, M, Hubner, G, Greenhalgh, DG, Longaker, MT: Induction of keratinocyte growth factor expression is reduced and delayed during wound healing in the genetically diabetic mouse. *J Invest Dermatol* 104 (5) : 469. 1994.
2. Mellin, TN, Cashen, DE, Ronan, JJ, Murphy, BS, DiSalvo, J: Acidic fibroblast growth factor accelerates dermal wound healing in diabetic mice. *J Invest Dermatol* 103 (4) : 850. 1995.
3. Tomasek, JJ, Haaksma, CJ, Eddy, RJ, Vaughan MB: Fibroblast contraction occurs on released of tension in attached collagen lattices: dependency on an organized actin cytoskeleton and serum. *The Anatomical Record* 232: 359. 1992.
4. Germain, L, Jean, A, Auger, FA, Garrel, DR: Human wound healing fibroblasts have greater contractile properties than dermal fibroblasts. *J Surg Res* 57: 268, 1994.
5. Obara, K, Nikcevic, G, Pestic, L, Nowak, G, Lorimer, DD: Fibroblast contractility without an increase in basal myosin light chain phosphorylation in wild type cells and cells expressing the catalytic domain of myosin light chain kinase. *J Biol Chem* 270 (32): 18734, 1995.
6. Hehenberger, K, Heilborn, JD, Brismar, K, Hansson, A: Inhibited proliferation of fibroblasts derived from chronic diabetic wounds and normal dermal fibroblasts treated with high glucose associated with increased formation of l-lactate. *Wound Repair Regeneration* 6 (2): 135. 1998.
7. Morocutti, A, Sethi, M, Hayward, A, Lee, A, Viberti, G: Glutathione reverses the growth abnormalities of skin fibroblasts from insulin-dependent diabetic patients with nephropathy. *J Am Soc Nephrology* 9 (6): 1060. 1998.
8. Cheng, H, Feldman, EL; Bidirectional regulation of p38 kinase and c-jun N-terminal protein kinase by insulin-like growth factor-I. *J Biol Chem* 273 (23): 14560. 1998.
9. Baumgartner-Parzer, SM, Wagner, L, Petterman, M, Grillari, J, Gessl, A: High- glucose-triggered apoptosis in cultured endothelial cells. *Diabetes* 44 (11): 1323. 1995.
10. Mehlen, P, Schulze-Osthoff, K, Arrigo, A: Small stress proteins as novel regulators of apoptosis. *J Biol Chem* 271 (28): 16510, 1996.
11. Gavrieli, Y, Sherman, Y, Ben-Sasson, SA: Identification of programmed cell death in situ via specific labeling of nuclear DNA fragmentation. *J Cell Biol* 119: 493, 1992.
12. Deveci M, Gilmont RR, Dunham WR, Mudge BP, Smith DJ, Marcelo CL. Glutathione enhances fibroblast collagen contraction and protects keratinocytes from apoptosis in hyperglycaemic culture. *Br J Dermatol (Basımda)*
13. Kashiwagi A, Asahina T, Nishiho Y, Ikebuchi M, Tanaka Y: Glycation, oxidative stress, and scavenging activity. *Diabetes* 45 Supp 3 : S 84. 1996.
14. Shan, XQ, Aw, TY, Jones, DP: Glutathione-dependent protection against oxidative injury. *Pharmacology&Therapeutics* 47 : 61, 1990.
15. Mudge B, Harris, C, Gilmont R., Adamson B., Rees, R: Role of glutathione redox dysfunction in diabetic wounds. *Wound Repair &Regeneration* 10 (1) : 52, 2002.
16. Adamson B., Schwarz, Klugston P., Gilmont R., Perry L., Fisher J., Lindblad W., Rees, R: Delayed repair : The role of glutathione in a rat incisional wound model. *J Surg Res* 62 : 159, 1996.
17. Thang T.P., Patrick S., Teik L.S., Yung C.S. : Anti-oxidant effects of the extracts from the leaves of *Chromolaena odorata* on human dermal fibroblasts and epidermal keratinocytes against hydrogen peroxide and hypoxanthine-xanthine oxidase induced damage. *Burns* 27 : 319, 2001.