

İNFERİOR PİRAMİDAL PEDİKÜLLÜ GLANDÜLER FLEP İLE MEME KÜÇÜLTME AMELİYATINDA “ANAHTAR DELİĞİ” KALIBININ KULLANIMINA YENİ BİR YAKLAŞIM

İrfan ÖZYAZGAN, Teoman ESKİTAŞÇIOĞLU, Halit BAYKAN, Galip K. GÜNAY

Erciyes Üniversitesi Tıp Fakültesi Plastik ve Rekonstrüktif Cerrahi Anabilim Dalı, Kayseri

ÖZET

İnferior piramidal pediküllü glandüler flep yöntemi de dahil bir çok meme küçültme ameliyatında insizyonların planı için anahtar deliği şeklindeki çizim planı uygulanır. Bu yöntemde kullanılan anahtar deliği kalıbı çiziminin çoğu detayları iyi bilinir. Bununla birlikte, anahtar deliği çiziminin kolları arasındaki açıklığın ayarlanması ile ilgili net bir bilgi bulunmamaktadır ve çeşitli kaynaklarda rezeksiyon miktarına göre, tahminen 8-16cm arasında ayarlanması önerilmektedir. Bu açıklık, memeden yapılacak rezeksiyon miktarını, memenin sonraki şeklini, meme zarflarının büyüklüklerini ve kapandıktan sonraki sutur bölgelerindeki gerginliği doğrudan etkilediğinden önemlidir. Bu çalışmada, çizimi kolaylaştıracak ve her boyuttaki memeye kolayca uygulanabilecek standardize bir yöntem geliştirilmesi amaçlandı. Geliştirilen yöntemde anahtar deliği kalıbının kolları arasındaki açıklık, meme altı çizgisinde planlanan insizyonun uzunluğu temel alınarak belirlendi. Bu açıklık, kolların uç noktaları ile meme altı insizyonunun medial ve lateraldeki uçları arasında çizilen çizgilerin toplam uzunluğu, meme altı çizgisindeki insizyonun uzunluğuna eşit olacak şekilde ayarlandı. Bu yöntemle yaş ortalaması 31 olan 11 hastada, 19 meme küçültme ameliyatı yapılarak her memeden ortalama 885g rezeksiyon gerçekleştirildi. Hastalardan hiç birinde insizyonların kapatılmasında köpek kulağı oluşmadı, yara açılması görülmedi; hasta memnuniyeti tatminkar idi. Uygulanması kolay olan yöntemin, en azından yeni başlayan cerrahlar için yol gösterici olduğunu düşünüyoruz.


Anahtar Kelimeler: Redüksiyon mamoplasti, anahtar deliği kalıbı, inferior piramidal glandüler flep

SUMMARY

A New Approach In The Use Of Keyhole Pattern For Inferior Pyramidal Glandular Flap Technique

The keyhole pattern drawing is the most frequently used method for planning in several reduction mammoplasty techniques including inferior pyramidal pedicle glandular flap. Although many details to draw the plan are well known, adjustment of the opening between the arms of the keyhole has not been clarified in the literature. It is suggested to adjust this distance between 8 to 16cm according to the breast size. Settling of this opening is important; because it determines the amount of the resection, the later shape of the breast, the sizes of the breast envelopes and tightness on suture line after closure. The aim of this study is to develop an easy standardized method for drawing the keyhole pattern for every size breast, which was not clear previously. In this method, the opening between the arms was adjusted based on the inframammary incision length. The arms were opened until the total length of two lines which extend from the distal points of the medial and lateral arms to the medial and lateral points of the planned inframammary incision should be equal to the planned inframammary incision length. Nineteen breasts were reduced using the defined method in 11 patients whose mean age was 31; and averagely 885g resection was made from the each breast. Dog ears did not occur on closure lines and wound dehiscence was not seen in any patients. Patients' satisfaction was sufficient. We assume that this method can guide particularly to unexperienced surgeons in planning of reduction mammoplasty who prefer using inferior pyramidal pedicled glandular flap technique.

Key Words: Reduction mammoplasty, keyhole pattern, inferior pyramidal pedicle glandular flap



Şekil 1: Anahtar deliği kalıbın şematik olarak meme üzerindeki uygulaması. 1 ve 2 numaralı noktalar, 3 noktasında birleştirilir. "X" ile gösterilen ve anahtar deliği kalıbın kolları arasındaki açıklık, rezeksiyondan sonra karşılıklı gelecek şekilde kapatıldığında ters "T" şeklindeki skarın vertikal elemanını oluşturur.

GİRİŞ

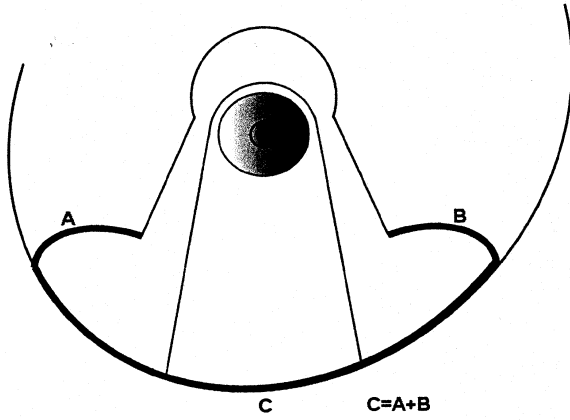
Büyük memelerin fiziksel ve psikososyal nedenlerle küçültme operasyonları, ilk sunulmalarından sonra büyük aşamalar kaydetmiştir. Başlangıçta kozmetik sonuçları pek yeterli olmayan yöntemler, memenin ve özellikle nipple-areola kompleksinin kanlanmasıyla ilgili kavuşturulmasıyla, vasküler pediküllere özen gösterilerek uygulanmış ve daha başarılı sonuçlar elde edilir hale gelmiştir. Son yıllarda yapılmaya sıklığı da artmaktadır.

Meme küçültme ameliyatlarının çok sayıda farklı yöntemi vardır. Nipple-areola kompleksinin vasküler desteğinin farklı şekillerde sağlandığı bu çeşitli yöntemlerde, insizyonların planı için en fazla Robbins yönteminin¹ anahtar deliği şeklindeki kalıbı kullanılmaktadır (Şekil 1). İnferior piramidal pediküllü meme küçültme ameliyatlarında nipple-areola kompleksi, memenin inferior glandüler komponenti üzerinde korunur. Bunun için meme meridyenini ortaltayan, yaklaşık 8-10cm genişlikte ve meme tabanına doğru 10cm derinlikte bir flep hazırlanır. Nipple-areolanın taşınacağı bölgede ise alt tarafı açık dairesel bir alan ve bu alandan her iki yana doğru uzanan iki kol çizilir. Bu kolların uzunlukları 5-7 cm arasında ayarlanır ve kolların uç noktaları ile meme altı çizgisinde planlanan insizyonun medial ve lateral uçlarının arası birer çizgi ile birleştirilir. Bu çizgilerin üst kısmında kalan bölge memenin küçültme işlemlerinden sonra kalan dokuları içine alıp saracak olan medial ve lateral zarflardır. Nipple-areolayı taşıyan inferior glandüler flebin kenarları ile yukarıda tarif edilen anahtar deliği çizimin arasında kalan bölge ise derinin rezeksiyon bölgesidir. Rezeksiyonların tamamlanmasından sonra insizyonların kapatılması, yeni yerine taşınmış olan nipple-areolanın çevresinde dairesel bir skar ile bu skardan meme altı

çizgisine uzanan ve meme altı çizgisinde medial ve laterale doğru devam eden ve kısaca ters T şeklinde olarak adlandırılan skarlar sonuçlanır. T skarın vertikal elemanı meme zarflarının meme meridyeninde birleştiği veya bir başka ifade ile anahtar deliği çizimindeki kolların karşı karşıya geldiği bölgedir (Şekil 1).

İnferior piramidal glandüler pediküllü flep veya diğer çeşitli yöntemlerde kullanılan bu anahtar deliği kalıbı çiziminin bir çok detayı iyi tarif edilmiştir. Örneğin nipple-areolanın yeni yeri, meme zarflarının alt kenarlarının ve anahtar deliği çizimin kollarının uzunluklarının ayarlanması ile ilgili birçok ayrıntılı bilgi temel kitaplarda yer almaktadır²⁻⁴. Bununla birlikte, anahtar deliği çizimin kolları arasındaki açıklığın ayarlanması ile ilgili net bir öneri bulunmamaktadır. Bu açıklık kimi kaynaklarda rezeksiyon miktarına göre tahminen 8-14cm², kimi kaynaklarda 8-16cm arasında önerilmiş⁴ veya bu bacakların, genişlemiş areolanın her iki tarafına teğet geçmesi ve 60-90 derece arasında ayarlanması gerektiği³ bildirilmiştir. Aslında bu aralık, memeden yapılacak olan rezeksiyon miktarını, memenin sonraki şeklini, meme zarflarının büyüklüklerini ve kapandıktan sonraki sutur bölgelerindeki gerginliği doğrudan etkilediğinden önemlidir.

Meme büyüklüğü, anahtar deliği kalıbın kolları arasındaki aralığın ayarlanmasında temel belirleyicidir. Göreceli olarak küçük bir memedeki çizimle oluşturulan ve nipple-areola kompleksini içine alacak olan deri zarfları, geniş tabanlı ve büyük bir memede yetersiz kalabileceği gibi, aksine, büyük bir memeye göre ayarlanan meme zarfları küçük tabanlı bir meme için fazla gelecek ve köpek kulakları oluşup bunların düzeltilmesi insizyon ve skarların uzamasına yol açacaktır. Biz bu tür ek ayarlamalara gerek kalmadan çizimin her boyuttaki memeye kolayca uygulanabilmesi



Şekil 2: Yöntemin temel hesabını oluşturan ve deri zarflarının alt kenarlarının meme altı insizyona eşitliğini ayarlayan plan. **A** ve **B** eğrileri, meme altı insizyonla birleşecek olan ve meme zarflarının alt kenarlarını oluşturan insizyonları, **C** ise meme altı insizyonunu temsil etmektedir.

için standardize bir yol aradık. Böylece cerrahın tecrübesine bırakılan çizimin kolaylaştırılmasını da amaçladık.

GEREÇ ve YÖNTEM

Temmuz 2002-Eylül 2004 döneminde, hipertrofik meme ve pitozisi olan 11 hastada 19 meme, inferior piramidal pediküllü glandüler fleple meme küçültme tekniği kullanılarak ameliyat edildi. En sık boyun, omuz ve memede ağrı, meme altında şişik şikayeti ile gelen hastalarda, özellikle daha genç yaşta olanlarda, kozmetik görünüm ve giyecek seçimi konusunda da sıkıntı dile getirildi. Hastaların yaşları 19 ile 48 arasında olmak üzere ortalama 31 idi. Hastalardan sadece birinde klinik olarak tam simetrik meme yapısı belirlenirken, 1 hastada belirgin hacim asimetrisi, 1 hastada belirgin pitotik asimetri, 2 virjinal asimetrik hipertrofi hastada çok belirgin hacim ve pitotik asimetri, 3 hastada az belirgin pitotik asimetri ve 3 hastada belirgin hacim ve pitotik asimetri dikkati çekti. Ameliyat öncesi tüm hastalarda klinik meme muayenesinin yanı sıra ultrasonografik inceleme ve gerekenlerde mamografi yapılarak memede bir patoloji olup olmadığı araştırıldı. Onbir hastada 19 meme küçültüldü. Bu hastalardan üçünde (ikisi tek taraflı virjinal hipertrofi, diğeri TRAM flep ile meme rekonstrüksiyonu sırasında karşı taraf meme) tek taraflı redüksiyon gerçekleştirildi.

PLANLAMA

Ameliyat planının çizimi sırasında uyguladığımız temel farklılık anahtar deliği kalıbının kolları arasındaki açıklığın ayarlanmasıyla ilgilidir. Biz bu açıklığı, meme altı çizgisinde planlanan insizyonun uzunluğunu esas alarak belirledik.

Bu yöntemde ilk olarak klasik ölçümlerle nipple-areolanın yeni yeri belirlenir. Sonra meme altı çizgisinde meme tabanının genişliğine göre tasarlanan insizyon planı işaretlenir ve uzunluğu ölçülür. Anahtar deliği şeklindeki tel kalıbın dairesel bölgesi yeni nipple lokalizasyonu merkez alınarak yerleştirildikten sonra kolları açılmaya başlanır. Kolların açılması sırasında, bu kolların uç noktaları ile meme altı çizgisindeki insizyonun medial ve lateraldeki uç noktaları arasındaki uzaklık da ölçülür. Kalıbın kolları, meme zarflarının alt kenarlarını oluşturacak ve meme altındaki insizyonla birleşecek olan bu iki çizginin toplam uzunluğu, meme altı insizyonunun toplam uzunluğuna eşit olana kadar açılır. Bu eşitliği sağlayan noktada anahtar deliği çizimi tamamlanır (Şekil 2). Dermoglandüler flebin genişliği ve lokalizasyonu gibi diğer işaretlemelerle ameliyatın rezeksiyon işlemleri ve memenin şekillendirilmesi, bilinen klasik yöntemlerle yapılır.

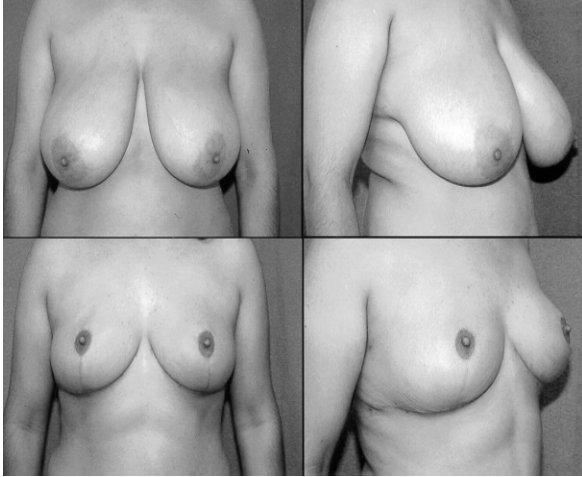
SONUÇLAR

Ameliyat planı anlatılan yöntemle yapılan hastalarda, her bir memeden en az 320g, en fazla 1400g olmak üzere, ortalama 885g rezeksiyon yapıldı. Ondört memenin her birinde 750g'dan daha fazla rezeksiyon gerçekleştirildi (%73).

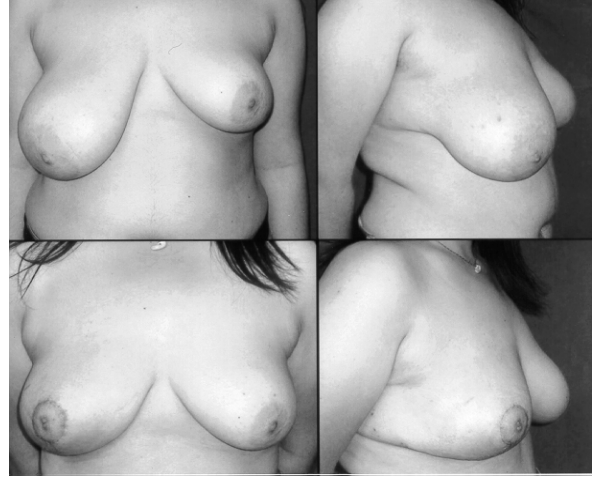Hastalardan hiç birinde deri zarflarının meme altı çizgisindeki insizyonla birleştirilmesinde lateral ve medial bölgelerde belirgin köpek kulağı oluşmadı ve bunları düzeltecek ek işlem gerekmedi. Ayrıca T çizgisinin birleşim yerinde görülebilen gerginliğe bağlı hipertrofik skar gözlenmedi. Bir hastada nipple-areola kompleksinde parsiyel yüzeysel nekroz gelişimi dışında yara iyileşmesi sorunu olmadı. Bu yüzeysel nekrozun, dermoglandüler flebin hazırlanması sırasında nipple-areola kompleksinin hemen altındaki flebin istenmeden fazlaca inceltilmesine bağlı olduğu hastamızda, nipple-areolada his kusuru da gözlemlendi. Diğer hastaların hiç birisinde his kusuru olmadı. Çoğunluğu meme büyüklüğünün oluşturduğu medikal nedenlere bağlı şikayetlerle başvuran hastalarımızda ameliyat sonrası memnuniyet oranı yeterli idi (Şekil 3-8).

TARTIŞMA

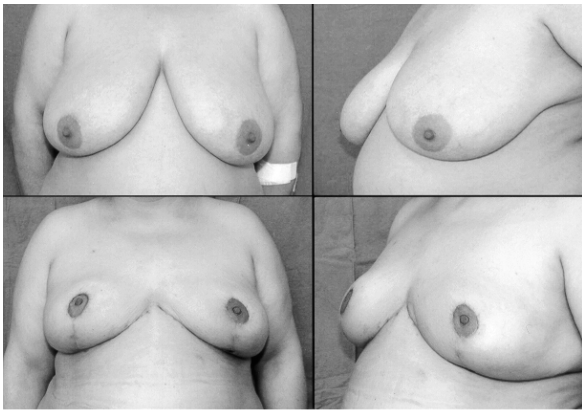
Meme küçültme ameliyatları hasta memnuniyetinin en fazla olduğu plastik cerrahi girişimlerinden birisidir. Çeşitli yöntemlerle yapılan ameliyatlarda hasta ve cerrah için temel kaygılar ameliyat sonrası oluşacak izler, memenin şekli ile bu şeklin kalıcılığı olarak sıralanabilir. Özellikle genç hastalarda çocuk sahibi olduktan sonra emzirme fonksiyonunun devamlılığı ve meme başının hissini korunması da hasta kaygıları arasında yer almaktadır. Ameliyat sonrası skarlar göz ardı edildiğinde, diğer kaygılar için tatmin edici sonuçlar verebilen inferior pediküllü dermoglandüler fleple meme küçültme ameliyatları 80'li yıllardan sonra çok sık uygulanmıştır.



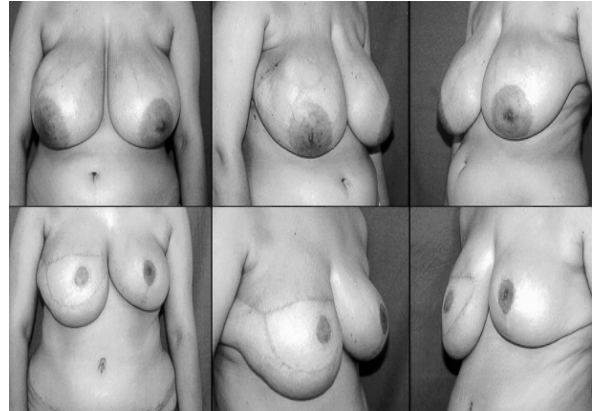
Şekil 3: Anlatılan yöntemle gerçekleştirilen ve her iki memeden de 900g rezeksiyon yapılan bir hastanın; üstte ameliyat öncesi ve altta ameliyat sonrası 3. aydaki görünüşleri



Şekil 4: Tek taraflı virjinal hipertrofi nedeni ile sağ memeden 500g rezeksiyon yapılan hastanın, üst sırada ameliyat öncesi, alt sırada ameliyat sonrası 3. ayındaki görünüşleri



Şekil 5: Sağ taraftan 800, soldan 900g rezeksiyon yapılan hastanın, üst sırada ameliyat öncesi ve alt sırada ameliyat sonrası 7. aydaki görünüşleri



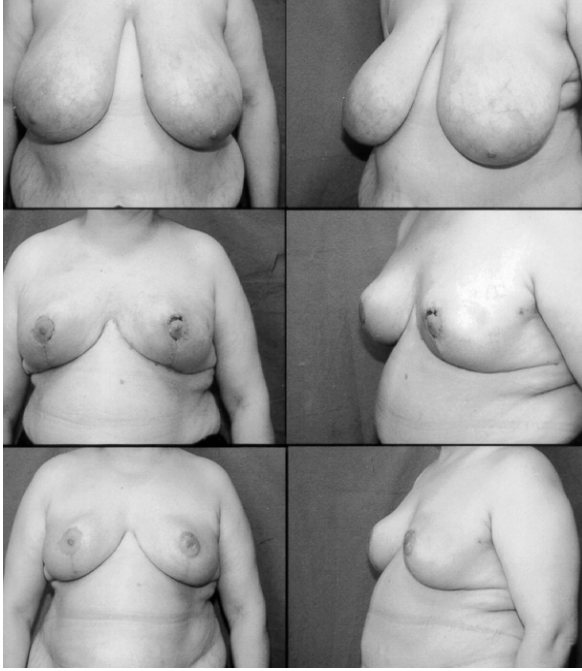Şekil 6: Sağ tarafta meme kanseri nedeniyle mastektomi ve TRAM fleple rekonstrüksiyon, solda 825g redüksiyon mamoplasti yapılan hastamızın ameliyat sonrası 3. ayındaki görünümü. Bu hasta, sağ memeyi yapan TRAM flebi üzerindeki yeni areola, soldaki çok geniş areolanın küçültülmesi sırasında eksize edilen pigmentte bölgenin, greft olarak uygulanması ile elde edilmiştir.

Bununla birlikte çok daha kısa skarlarla sonuçlanan vertikal skarlı meme küçültme ameliyatları yakın zamanlarda çok popüler olmuştur. Yine de, insizyonların planlanması için anahtar deliği kalıbını kullanan inferior pediküllü piramidal flep ile meme küçültme ameliyatları, yakın zamanlarda Kuzey Amerika'da en fazla uygulanan yöntem olarak bildirilmektedir⁵⁻⁷.

Aslında anahtar deliği kalıbının çizimi esnasında bizim de üzerinde durduğumuz şekilde, biribiri ile birleşmesi gereken insizyonların uzunluklarının eşit yapılması gereği açıktır. Keza aynı öneri Robbins ve Hoffman tarafından 1992 yılında superior dermoglandüler pediküllü meme redüksiyon ameliyatları için de yapılmıştır⁸. Ancak inferior piramidal glandüler pediküllü dermoglandüler flep ile yapılan meme redüksiyonlarında bu konunun üzerinde durulmamış

olması, bizim de başlangıçta yaptığımız gibi gözden kaçmasına yol açabilir ve öğrenilmesi tecrübeye kalarak daha iyi sonuçlar elde edilebilmesi zaman alabilir.

Bu yazıda, tarif edilen yöntemin diğer redüksiyon mamoplastilerle karşılaştırılması amaçlanmamıştır. Amaç, eğer cerrah çok çeşitli yöntemler içerisinde meme küçültme yöntemi olarak inferior pediküllü dermoglandüler flep tekniğini uygulamaya karar vermişse, ameliyat planının çizimine kolaylık getirmektir. Uygulanması çok basit olan ve klasik çizimin yapılmasına ek bir yük getirmeyen bu yöntemle redüksiyon miktarı da kendiliğinden belirlenmektedir. Fleplerin kapanma çizgileri boyunca medial ve lateral



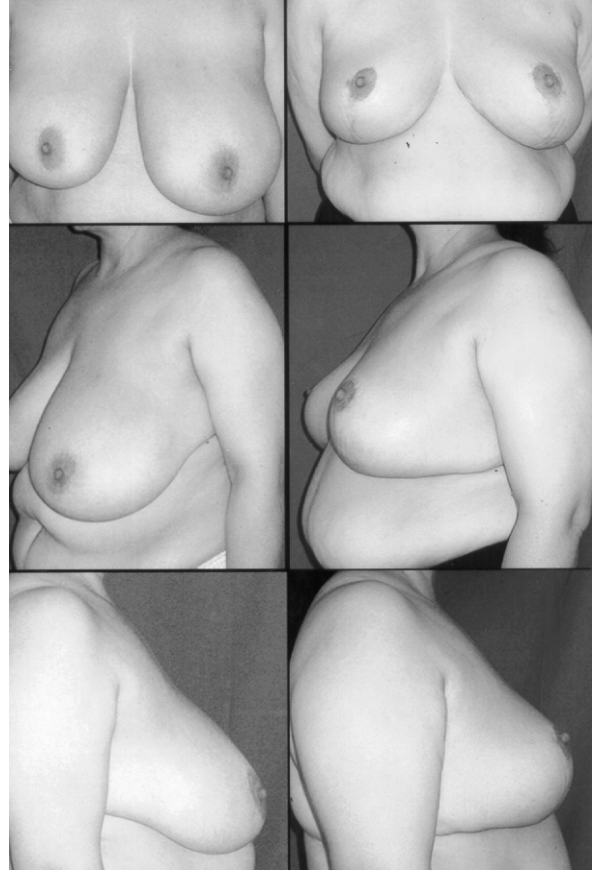
Şekil 7: 48 yaşındaki bu hastamızda sol tarafta dermaglandüler flep areolar ölgenin altında istenmeden fazlaca incelmış ve sonrasında bu tarafta küçük bir alanda yüzeysel areolar kayıp gelişmiştir (orta sıra). Sağ taraftan 1150g, sol taraftan 1100g rezeksiyon yapılan hastanın ameliyat sonrası dördüncü ayındaki görünümüleri (alt sıra).

köpek kulakları oluşması engellenmekte, böylece bu tür deformiteleri düzeltici ek insizyonlara gerek kalmamaktadır. Ayrıca ters T çizgisinin vertikal uzunluğu ameliyat öncesi plana uygun olarak sonuçlanabilmekte, meme başının yerleşimi ameliyat öncesi plana uymaktadır. Yöntemin çok büyük memelerde redüksiyon yöntemi olarak kullanılan amputasyon ve nipple-areola grefti uygulamasında da kullanılması mümkündür.

*Dr. İrfan ÖZYAZGAN
Erciyes Üniversitesi Tıp Fakültesi
Plastik ve Rekonstrüktif Cerrahi Anabilim Dalı
38039 Melikgazi, KAYSERİ*

KAYNAKLAR

1. Robbins TH. A reduction mammoplasty with the areola-nipple based on an inferior dermal pedicle. *Plast Reconstr Surg.* 59: 64,1977.
2. Georgiade NG, Georgiade GS, Riefkohl R. *Aesthetic Breast Surgery*, Mc Carthy JG (ed), vol 6, , Plastic Surgery, Philadelphia, WB Saunders, 3839-3896,1990.
3. Little III JW, Spear SL, Romm S. *Reduction mammoplasty and mastopexy*, Smith JW, Aston SJ (eds), Grabb and



Şekil 8: Sağ taraftan 1000g, sol taraftan 560g rezeksiyon yapılan 37 yaşındaki hastanın solda ameliyat öncesi ve sağda ameliyat sonrası altıncı aydaki görünümüleri.

Smith's Plastic Surgery, Boston, Little, Brown and Company, 1157-1202,1991.

4. Georgiade GS, Georgiade NG. *Hypermastia and Ptosis. Textbook of plastic maxillofacial and reconstructive surgery*, Georgiade GS, Georgiade NG Riefkohl R, Barwick WJ (eds) vol 2, Williams & Wilkins, Baltimore 823-829, 1992.
5. Hidalgo DA, Elliot LF, Palumbo S, Casas L, Hammond D. *Current trends in breast reduction. Plast Reconstr Surg*, 104: 806-15, 1999.
6. Hidalgo DA. *Improving safety and aesthetic results in inverted T scar breast reduction. Plast Reconstr Surg*, 103: 874-86, 1999.
7. White DJ, Maxwell GP. *Breast Reduction in Plastic Surgery, indications, operations and outcomes. Guyuron B. (ed) vol 5, Mosby, 2000.*
8. Robbins LB, Hoffman DK. *The superior dermoglandular pedicle approach to breast reduction. Ann Plast Surg.* 29: 211-6, 1992.