

TEK TARAFLI YARIK DUDAK BURNU DEFORMİTESİNİN TEDAVİSİNDE FARKLI YÖNTEMLERİN BİRLİKTE KULLANIMI

Zühtü DEMİR, Hıfzı VELİDEDEOĞLU, Atilla KURTAY, Ünal ŞAHİN, Sebat KARAMÜRSEL,
Selim ÇELEBİOĞLU

S.B. Ankara Eğitim ve Araştırma Hastanesi, Plastik, Rekonstrüktif ve Estetik Cerrahi Kliniği

ÖZET

Yarık dudak burnu deformitesini oluşturan başlıca öğeler; basık, deforme ve laterale deplase alar kıkırdak, laterale ve aşağıya deplase medial krus, sağlam tarafa deviyen burun ucu, geriye ve laterale deplase alar kanattır. Deformitenin onarımı zor olup, tek bir yöntem tüm deformitelerin düzeltilmesi için yeterli olamayabilmektedir.

1998-2003 yılları arasında yaşları 4 ile 7 arasında olan toplam 122 hastada yarık dudak burnu onarımı yaptık. Hastaların 73 ü bayan 49 u erkekti. Deformiteyi oluşturan en önemli öğenin alar kıkırdağın laterale deplase olması nedeniyle, tüm hastalarda ilk olarak Cronin'in tarif ettiği şekilde alar kıkırdağın normal pozisyonuna getirilmesi yapıldı. Hastalarda transkolumellar rim insizyonu kullanıldı. 68 hastada insizyon klasik insizyon şeklinden farklı olarak kolumella tabanına ve dudaka kadar uzatılarak V-Y ilerletme ile kolumella uzatıldı. Ayrıca 28 hastada medial krusun, 87 hastada da alar kanadın normal pozisyonuna getirilmesi ve 67 hastada alar kanada ve kıkırdak yapılarına destek amaçlı kıkırdak grefti uygulaması yapıldı.

Ortalama 2 yıllık takibimiz sonunda önemli bir komplikasyon gözlenmedi; estetik ve fonksiyonel açıdan alınan sonuçlar tatmin ediciydi. Yarık dudak burnu onarımında alar kıkırdağın normal pozisyonuna ilerletilmesinin, uygulaması kolay, ameliyat süresi kısa, ve temel prosedür olduğunu, fakat tek bir yöntemin tüm deformitelerin tedavisi için yeterli olmadığını, hastanın deformitesine göre değişik tekniklerin kombinasyonunun uygulanmasının gerektiğini düşünüyoruz.

Anahtar Kelimeler: Yarık dudak burnu, Alar kıkırdak ilerletilmesi

GİRİŞ

Primer dudak yarığı onarımı esnasında burundaki deformitenin de onarılmasına rağmen gerek intrinsek gerekse ekstrinsek faktörlerin etkisiyle okul öncesi dönemde primer deformitenin derecesiyle orantılı olarak yarık dudak burnu deformitesi (YDBD) yeniden belirginleşmeye başlamaktadır. Ayrıca primer dudak

SUMMARY

Simultaneous Application of the Different Techniques for the Treatment of Unilateral Cleft Lip Nose Deformity

The cleft lip nose deformity includes deformed, depressed, and laterally deflected alar cartilage, lateral and inferior displacement of medial crus, as well as a larger retrodisplaced naris with deviation of the nasal tip to the noncleft side. Definitive correction of cleft lip nasal deformity is hard to achieve, and there is no single perfect surgical procedure to treat all deformities.

We repaired 122 patients with unilateral cleft lip nose deformity from 1998 to 2003. There were 73 males and 49 females whose ages ranged from 4 to 7 years. Because of the displaced alar cartilage provides the key to the problem, we advanced it to normal position using the technique which was described initially by Cronin. Transcolumellar flying-bird incision joined with rim incision was used. The incision was lengthened to the lip and V-Y advancement was performed to lengthen the columella in 68 cases. Medial crus advancement was performed in 28 patient, alar base is moved medially, superiorly, or inferiorly in 87 patients and cartilage grafts were used for support or augmentation in 67 patients.

After two years mean following period, no major complications were noted, and satisfactory results were obtained. We think that advancement of the alar cartilage is easy, time saving and useful to treat the cleft lip nose deformity but there is no single perfect surgical technique to treat all deformities. Combination of different procedures may need to be used according to the deformity of the patient.

Key Words: Cleft lip nose, Alar cartilage advancement

onarımı yapılırken kıkırdak gelişimi cerrahi müdahale için uygun olamayabilmekte ve onarımdan nasıl bir sonuç alınacağı bilinmemektedir. Okul öncesi dönemde ise kıkırdak gelişimi cerrahi müdahale için daha uygun olmaktadır¹. Deformiteyle birlikte yaşamının çocuğun psikolojisini bozacağı, okul ve sosyal hayatını etkileyeceği düşünülerek genel eğilim bu dönemde, ciddi

deformasyonu olan olgularda cerrahi girişim yapılması yönündedir. Ayrıca yapılan karşılaştırmalı çalışmalarda primer ve sekonder yarık dudak burnu onarımının travmatik bir girişim yapılmadıkça kıkırdak gelişimini bozmadığı gösterilmiştir¹⁻¹².

Burun ucunun sağlam tarafa deviyeye olması, yarık taraf domun geriye deplasmanı, yarık taraf alt lateral kıkırdağın medial ve lateral ayakları arası açının geniş olması, alar-fasiyal olukta düzleşme ve açıda genişleme, yarık tarafta kolumellar kısalık, yarık taraf burun deliğinin geniş ve geriye doğru deplasmanı, alar kanatta içeriye doğru S şeklinde katlantı, kolumellanın oblik pozisyonu ve tabanının sağlam tarafa deplasmanı, alar tabanın laterale arkaya ve aşağıya deplasmanı ve yarık tarafta medial ayağın aşağıya ve laterale doğru deplasmanı deformiteyi oluşturan belli başlı öğelerdir. Fakat her hastada bu deformitelerin hepsi bir arada olmayabilir, olsa da derecesi değişik olabilir. Bu nedenle her hastadaki YDBD farklılık gösterir.

Tek taraflı YDBD nin onarımı için birçok farklı yöntem tarif edilmiştir. Fakat tek başına hiçbir teknik düzgün bir onarım için yeterli olamayabilmektedir. Tekniklerin çok olması da belki bu nedenden diye düşünülebilir. Bizim de klinik deneyimlerimiz, sekonder YDBD onarımında tek bir yöntemin her zaman yeterli olamadığı ve değişik yöntemlerin kombinasyonunun bir arada kullanılmasının gerektiği şeklindedir.

Bu çalışmada kliniğimizde tek taraflı sekonder YDBD onarımında yapmış olduğumuz girişimler ve sonuçlarımız aktarılacaktır.

GEREÇ ve YÖNTEM

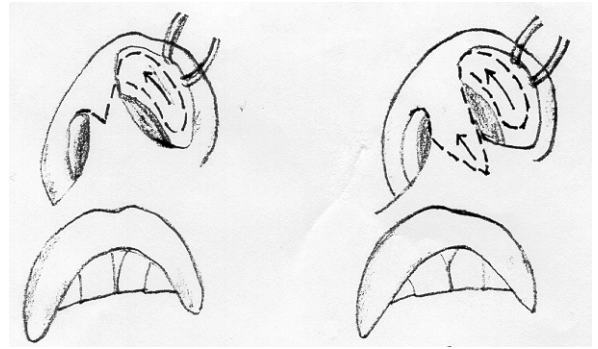
Kliniğimizde 1998-2003 yılları arasında toplam 122 hasta okul öncesi dönemde sekonder YDBD nedeniyle opere edildi. Hastaların en küçüğü 4 en büyüğü 7 yaşında olup ortalaması 5.8 di ve 73'ü (%60) erkek 49'u (%40) bayandı. 102 (84) hastada primer dudak yarığı onarımı esnasında burunda da düzeltme yapılmıştı. Fakat deformitenin yeniden belirginleşmesi nedeniyle sekonder onarım yapıldı.

Yöntem:

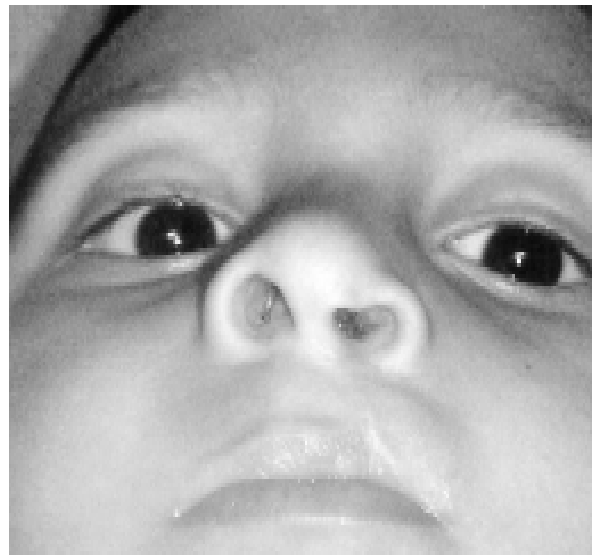
Bütün hastalar genel anestezi ile opere edildiler. En belirgin deformitenin alar kıkırdağın laterale, arkaya ve aşağıya deplase olması ve onarımdaki temel amacın öncelikle bu deformiteyi düzeltip simetriyi sağlamak olmasından dolayı Cronin'in⁴ alar kıkırdağı normal pozisyonuna getiren tekniği temel alındı. Her hastadaki deformitenin farklı olması nedeniyle insizyon şeklinde değişiklik yapıldı ve yine deformiteye göre YDBD onarımlarında kullanılan farklı girişimler ilave edildi.

İlk olarak 1/200.000 adrenalin içeren lidokain lokal anestezi solüsyonu diseksiyon alanına infiltre edilerek 10 dakika kadar bekledikten sonra deri yetmezliğine bağlı kolumella kısalığı olmayan olgularda kolumellanın ortasından geçen transkolumellar V şeklindeki insizyon

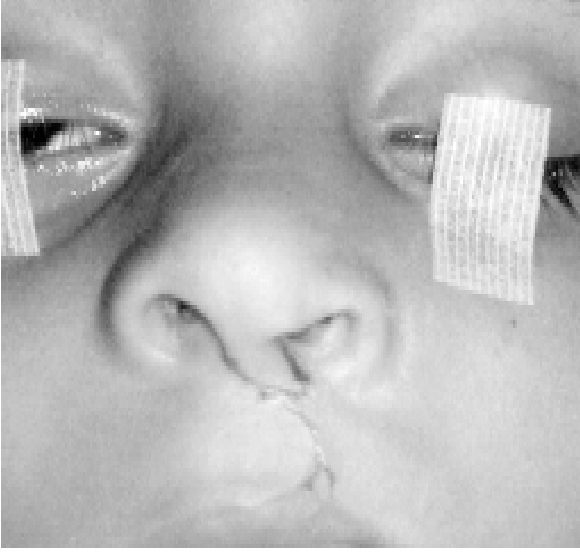
yapıldı. Kolumellada deri yetmezliğine bağlı kısalık olan olgularda ise insizyon yine V şeklinde fakat kolumella tabanına ve dudak yarığı onarımından kalan skar dokusuna uzanacak şekilde planlandı ve V-Y ilerletme yapılarak o taraf kolumella boyu uzatıldı (Şekil 1). Kolumella insizyonu her iki tarafta rim insizyonlarıyla birleştirilip alt lateral kıkırdaklar üzerindeki deri diseke edilerek her iki taraftaki domlar ortaya çıkarıldı. Yarığın olduğu tarafta insizyon alar kıkırdağın kaudal kenarı boyunca ilerletilip etrafından dönülerek alt ve üst lateral kıkırdaklar arasından geriye dönüldü. Alar kıkırdak mukozayla birlikte kondromukozal flep şeklinde diseke edildi. Kıkırdağın dorsal yüzüne scoring yapılarak kendi üzerinde bükülüp mediale doğru ilerletilerek yeni dom oluşturuldu. Bu işlem esnasında bir miktar aşırı düzeltme



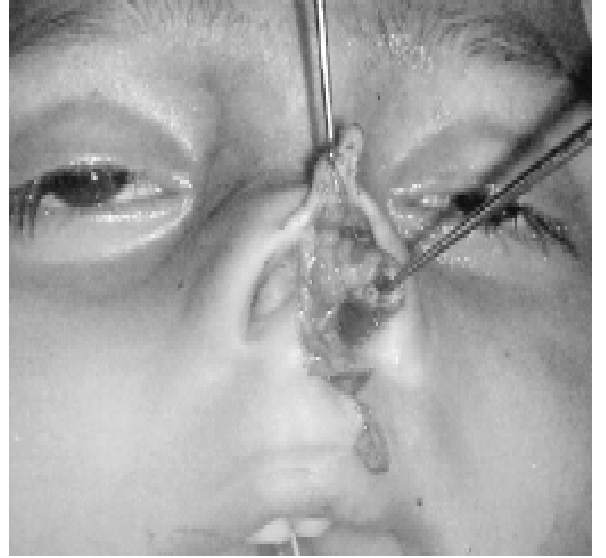Şekil 1A: Transkolumellar rim insizyonu ve alar kıkırdak çevresinden U şeklinde dönerek uzanan insizyon planlamasının şematik görünümü **B:** Deri yetmezliğine bağlı kolumella kısalığı olan olgularda kullandığımız ve V-Y ilerletme yapmak için üst dudağa kadar uzatılan insizyonun şematik görünümü



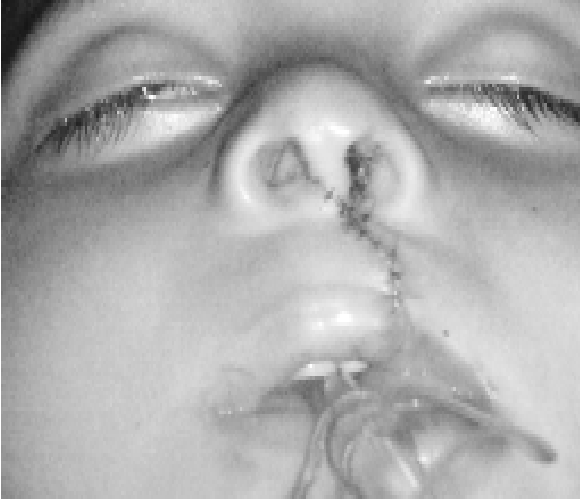Şekil 2: Tek taraflı yarık dudak burnu deformitesi olan hastanın preoperatif görünümü



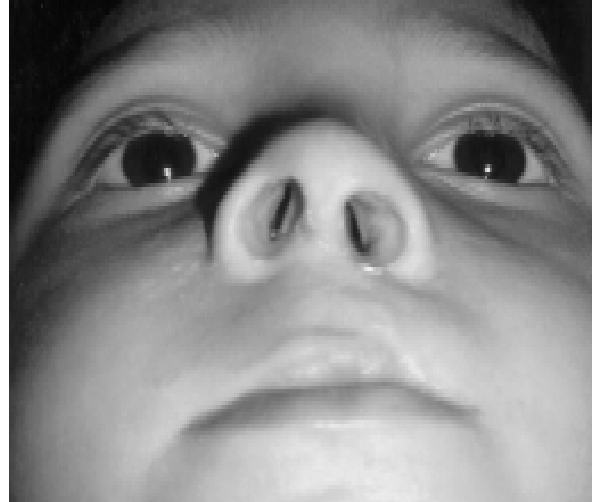Şekil 3: Kolumellasında deri yetmezliğine bağlı kısalığında olan hastada V-Y uzatma yapmak için insizyonunun kolumella ile dudak birleşimine kadar uzatılmış planlamasının görünümü



Şekil 4: Deforme alar kıkırdağının kondromukozal flep olarak diseksiyonu ve normal yerine getirilmesinin intraoperatif görünümü



Şekil 5: Aynı seansta dudakı da revize edilen hastanın operasyon bitimindeki görünümü

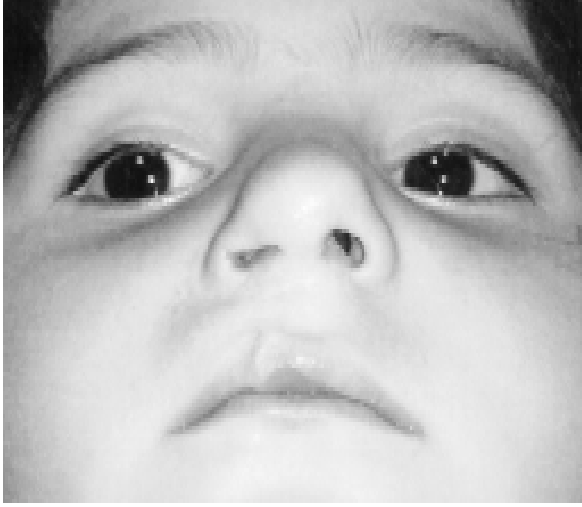

Şekil 6: Hastanın postoperatif 1 yıl sonraki görünümü

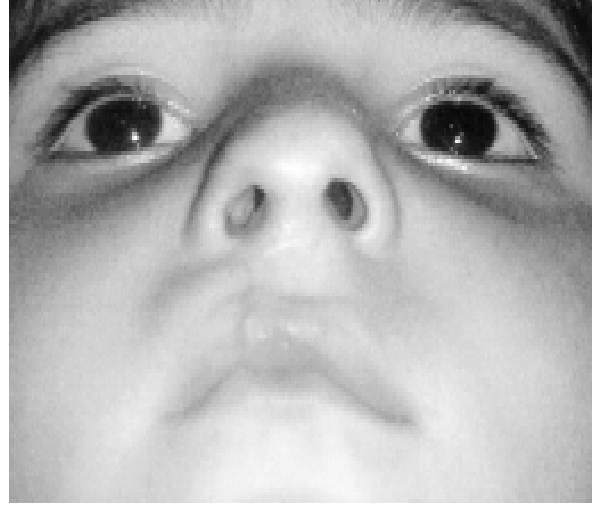yapılıp karşı doma 6-0 nonabsorbabl suture materyali ile sütüre edildi. Daha sonra burun derisi yeniden kıkırdaklar üzerine oturtularak domda uygun düzelmenin olup olmadığı ve simetrisinin sağlanıp sağlanmadığı kontrol edildi. Alar kıkırdağın zayıf olduğu olgularda üzerine kıkırdak grefti konuldu. Alar kıkırdağın ilerletilmesiyle nazal vestibülde oluşan defekt V-Y ilerletme şeklinde kapatıldı. Daha sonra mukoza insizyonu 5-0 katgüt, deri insizyonu ise 6-0 prolene ile kapatıldı (Şekil 2-5).

Bu prosedüre ilaveten, alt lateral kıkırdağın medial krurasının aşağıya deplase olduğu olgularda kıkırdak diseke edilerek yukarıya doğru ilerletildi ve karşı doma

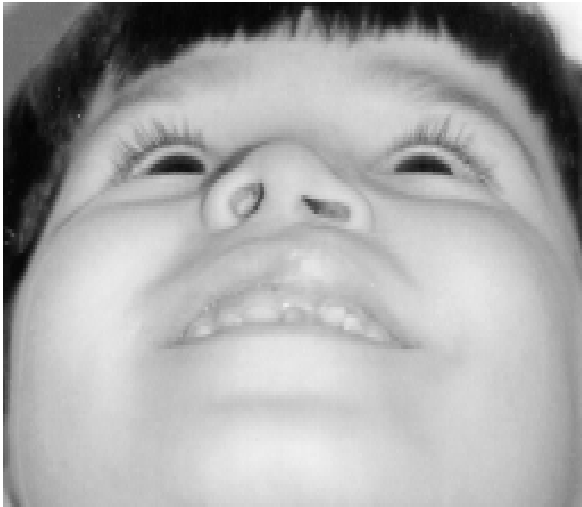tespit edildi. Kıkırdağın zayıf olduğu olgularda iki krura arasına kıkırdak grefti konularak medial kruralara sütüre edildi. Alar kanadın laterale deplase olduğu ve simetrisinin olmadığı olgularda burun tabanından gerekirse eksizyon da yapılarak kanat mediale ve karşı tarafla simetrik olacak pozisyona getirildi. Maksiller yetmezliğe bağlı olarak kanat altındaki destek yetersizliği, kıkırdak grefti konularak giderildi. İnsizyonların kapatılmasından sonra steri-strip ile burun bandajı yapıldı. Bir hafta sonra bandaj açıldı ve tüm hastalarda uygun ölçüde nostril retainer kullanılmaya başlandı ve ortalama 6 ay kullanıma devam edildi.



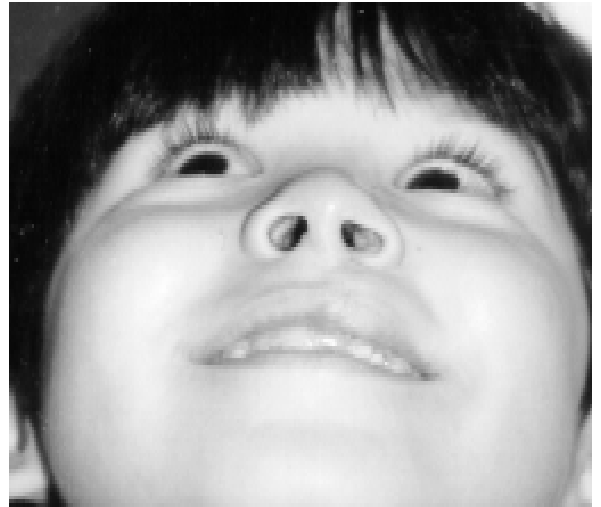Şekil 7: Yarık dudak deformitesi olan 2. hastanın preoperatif görünümü.



Şekil 8: Hastanın postoperatif 1 yıl sonraki görünümü



Şekil 9: Yarık dudak burnu deformitesi olan 3. hastanın preoperatif görünümü.



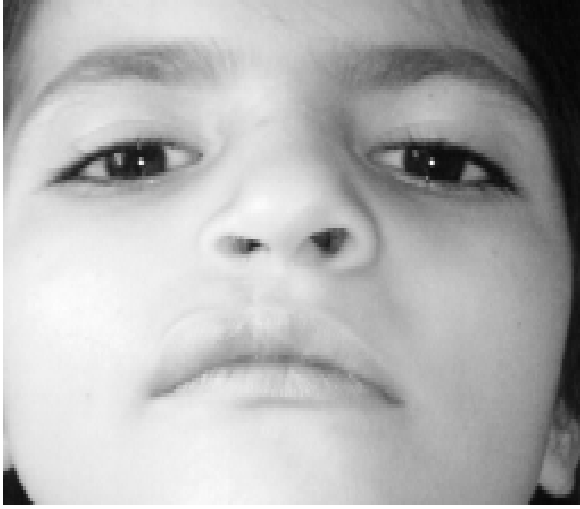
Şekil 10: Hastanın postoperatif 1 yıl sonraki görünümü.

BULGULAR

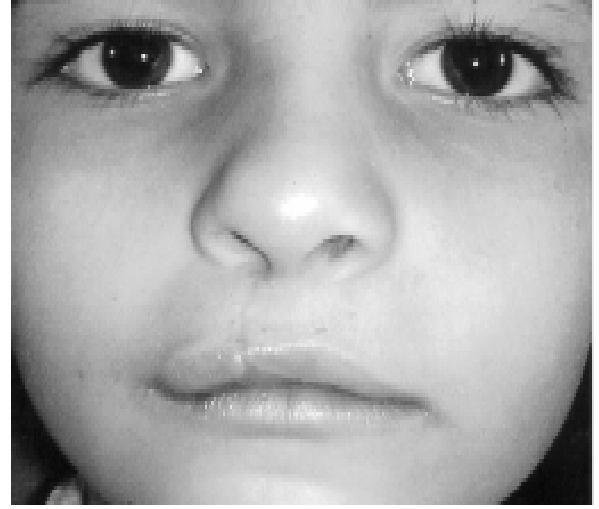
1998-2003 yılları arasında yaşları 4-7 arasındaki toplam 122 hasta sekonder YDBD nedeniyle kliniğimizde opere edildi. Hastaların takip süresi ortalama 2 yıl olup 6 ay ile 5 yıl arasında değişiyordu. Hastaların tümünde alar kıkırdağın normal pozisyona getirilerek domlar arası simetrisinin sağlandığı Cronin⁴ yöntemi temel prosedür olarak uygulandı. 68 (%55) hastada yarık tarafta kolumellada kısa olduğu için kolumella insizyonu dudak skarına doğru ilerletilerek V-Y ilerletme yapıldı. 18 (%15) hastada alar kıkırdağın zayıf olması nedeniyle kıkırdak grefti konuldu. 28 (%23) hastada medial kruranın malpozisyonu nedeniyle kıkırdak diseke edilip yukarıya doğru ilerletilerek sağlam

tarafa tespit yapıldı. 35 (%29) hastada medial kruranın yetmezliği nedeniyle kıkırdak grefti konularak kolumella güçlendirilip simetri sağlandı. 87 (%71) hastada alar kanat mediale, yukarıya ya da aşağıya yaklaştırılarak nostriller arasında simetri sağlandı. 52 (%43) hastada alar kanat altına kıkırdak grefti konuldu.

2 hastada postoperatif erken dönemde kızarıklık ve hassasiyet bulgularıyla kendini gösteren lokal infeksiyon dışında herhangi bir önemli komplikasyon gözlenmedi. Geç dönemde 5 hastada nostril retainerin burun tabanına yaptığı bası neticesinde bu bölgede depresyon tespit edildi. 3 hastada bu deformite ilk 3 ayda tespit edilebildiği için nostril retainer kullanımına 2 saatlik periyodlarla ara verilerek devam edilip, deformitenin



Şekil 11: Yarık dudak burnu deformitesi olan 4. hastanın preoperatif görünümü.



Şekil 12: Hastanın postoperatif 1 yıl sonraki görünümü

ilerlemesi önlenildi ve bir miktar düzelme tespit edildi. Diğer 2 hasta ise geç dönemde tespit edilmesi nedeniyle depresyon kalıcı oldu ve daha sonra tedavi edilmek üzere takibe alındı. Kıkırdak grefti konulan hastaların 3'ünde 6 ay sonra domda hafif bir çıkıntı tespit edildi. Hastaların birine müdahale edilerek kıkırdak ucu eksize edildi. Diğer iki hastanın deformitesi az olduğu için takibe alındı. 8 hastada nasal domda başta sağlanan simetrisinin kaybolmaya başladığı, alar kıkırdağın yine laterale bir miktar deplase olduğu gözlemlendi ve hastalar daha sonra müdahale edilmek üzere takibe alındı. Bunun dışında hastalarda herhangi bir komplikasyon ya da estetik problemle karşılaşılma. Kozmetik açıdan tatminkar sonuçlar elde edildi (Şekil 7-12).

TARTIŞMA

Erken dönemde yapılan YDBD onarımının kıkırdak gelişiminde herhangi bir engellemeye neden olmadığı yapılan birçok çalışmada gösterilmiştir. Ayrıca erken dönemde yapılan onarımla kıkırdakların normal pozisyonda geliştiği ve böylece korrektif rinoplasti gerektiğinde deformitenin ciddiyetinin daha az olduğu belirtilmiştir¹⁻¹². Fakat primer onarım esnasında kıkırdak yapıların tam olarak gelişmemesi ve cerrahi girişim için elverişli olmaması nedeniyle dudak yarığı onarımı esnasında burunda yeterli düzeltme yapılamamaktadır³⁻⁵. Buna ilaveten kıkırdaklarda gelişim defektinin olmasında okul öncesi dönemde deformitenin yeniden belirginleşmesine neden olabilmektedir. Bu nedenle biz de okul öncesi dönemde YDBD olan olgulara müdahale edilerek, kıkırdakların normal pozisyonunda gelişmesi gerektiğini düşünüyoruz. Çalışmamızda yer alan olguların 102'sine (%84) dudak yarığı onarımı esnasında burunda da düzeltme yapılmış

olduğu halde, deformitenin okul öncesinde tekrar belirginleşmiş olması nedeniyle yeniden onarım yapıldı. Dudak yarığı onarımı esnasında müdahale edilmeyen olgular ise deformitenin giderek dahada belirginleştiği ve düzeltilmeye ihtiyaç duyulan olgulardır.

Sekonder YDBD onarımının kalıcı olabilmesi için destekleyici nasal yapıların doğru yerlerine getirilmesi gerekmektedir. İster eksternal isterse internal insizyonlar kullanılmalı yumuşak dokuların desteğini oluşturan ve deplase olmuş olan kıkırdak yapıların doğru yerine reposisyonu ve buraya tespiti gerekmektedir. Bunun içinde değişik teknikler tarif edilmiştir. Yöntemlerin çok olmasının nedeninin, deformitenin her hastadaki şeklinin ve derecesinin farklı olması olduğunu düşündürmektedir.

Deformiteyi oluşturan en önemli öğenin alar kıkırdağın laterale, arkaya ve aşağıya doğru deplase olması, tarif edilen tekniklerin genellikle alar kıkırdağı normal yerine getirip, buraya fiske eden teknikler olmasına neden olmuştur. Bunun içinde transkolumellar rim insizyonun kullanıldığı eksternal yaklaşımın daha uygun olduğu belirtilmektedir^{4,5,13,14}. Bizde eksternal yaklaşımın, her iki lateral kıkırdağında ortaya çıkarılması, kıkırdaklara daha rahat müdahale edilebilmesi, yeterli düzeltmenin yapılar yapılamadığının direkt görülmesi, alar kıkırdağın karşı domda rahat suture edilebilmesi, medial kruraya reposisyon gerekirse aynı insizyonla yapılabilmesi, kıkırdak grefti gereken olgularda greftin istenilen yere rahatlıkla konulup tespit edilebilmesi gibi avantajlarından dolayı YDBD onarımlarında tercih edilmesi gerektiğini düşünüyoruz. Fakat deri yetmezliğine bağlı kolumella kısıklığı olan olgularda, kolumelladaki insizyonun gerektiğinde dudaktaki skar dokusunuda eksize edecek şekilde, daha aşağıdan planlanarak, V-Y ilerletme ile doku eksikliğinin

giderilerek kolumellanın uzatılmasında tercih etmekteyiz. Serimizdeki 68 hastada bu insizyon kullanılarak kolumella uzatılması sağlandı. Aynı zamanda hastalardaki dudak skarının revizyonu da yapılmış oldu.

Tarif edilen onarım yöntemlerinin çoğu genellikle alt lateral kıkırdağın normal yerine repozisyonuna yönelik yöntemlerdir. Rees¹⁵ ve arkadaşları, tarif ettikleri yöntemlerinde, alar kıkırdağı mediale tabanlı kondromukozal flep olarak kaldırıp kıkırdağa skoring yapıp mediale ilerletmişler, vestibüldeki oluşan defektin kapatılması içinde tam kalınlıklı deri grefti kullanmışlardır. Matsuya¹⁶ yine açık rinoplasti insizyonu kullanarak alar kıkırdağı normal yerine getirip tespit etmiş ve vestibüldeki defekt içinde greft konulmasını önermiştir. Cronin⁴ ve Martins¹⁶ ise kondromukozal flebi ilerlettikten sonra defekti V-Y ilerletme şeklinde kapatmışlardır. Bizim olgularımızda bu bölgedeki defekt V-Y ilerletme şeklinde kapatılmış olup herhangi bir greft konulması gerekmemiştir.

Spina¹⁸ intranasal insizyon kullanarak alt lateral kıkırdağı mukozayla birlikte diseke edip, normal taraf alar kıkırdaktan da bir miktar eksizyonla karşı doma redüksiyon yapıp, eksizyonla aldığı kıkırdağı deforme tarafta kullanarak buraya ilerletme yapmıştır. Bu teknikte intranasal insizyon kullanımının görüş alanını daralttığı ve karşı doma eksizyon yapmanın simetri sağlamak için gerekli olmadığını düşünüyoruz.

Broadbent ve Woolf¹⁹, mediale tabanlı kondromukozal fleple alar kıkırdağı, mediale ilerletmişler fakat kıkırdağı septum ile üst lateral kıkırdağın birleşim yerine tespit etmişlerdir. Broadbent ayrıca medial kruranın yukarıya doğru rotasyonunun uygun bir yöntem olmadığını ileri sürmüştür. Fakat 28 (%23) olgumuzda olduğu gibi bazı hastalarda medial krura ileri derecede aşağıya deplase olup normal yerine repozisyonu gerekebilmektedir. Ayrıca alt lateral kıkırdağın karşı doma tespitinin dom simetrisi için yeterli olduğunu düşünüyoruz.

Bardach²⁰ her iki tarafta alar kıkırdakları tamamen diseke edip sadece deforme tarafa V-Y ilerletme yapıp, iki kıkırdağı birbirine suture ederek burun ucu simetrisini oluşturmuştur. Ayrıca skoring yapılmasının kıkırdak gelişimini bozacağını düşünerek önermemiştir. Bizim skoring yaptığımız olgularımızda herhangi bir kıkırdak gelişim geriliği görülmemiştir. Cronin⁴ kıkırdağın mukozadan ayrılmadığı olgularında kıkırdak beslenmesi bozulmadığı için herhangi bir gelişim geriliği görülmediğini belirtmiştir. Ayrıca Bardach'ın yaptığı gibi her iki taraf kıkırdağın simetri sağlamak için gerekli olmadığını sağlam tarafın sadece suture koyacak kadar diseke edilmesinin yeterli olacağını düşünüyoruz.

Cronin⁴ ise midkolumellar açık rinoplasti insizyonu kullanarak deforme alar kıkırdağı diseke edip mukozayı intakt bırakmıştır. İnsizyonu kıkırdak ucuna kadar

ilerletip etrafından dönerek kıkırdağa skoring de yapıp mediale ilerleterek karşı doma suture edip simetriyi sağlamıştır. Bu şekilde skoring yapmanın kıkırdağa daha iyi ve kolay şekil verdiğini kıkırdak gelişimini bozmadığını belirtmiştir. Biz de uygulamadaki kolaylık ve simetri sağlamada efektif olması nedeniyle, vakalarımızda temel aldığımız bu yöntem ile iyi bir nazal simetri sağladık ve kıkırdak gelişiminin etkilenmediğini gözledik.

Alar kıkırdağın ilerletilmesi dışında, medial kruranın diseke edilerek yukarı ilerletilip buraya tespit yapılarak, simetrisinin sağlanmaya çalışıldığı yöntemler de tarif edilmiştir^{1,21,22}. Biz de medial kruranın aşağıya deplase olduğu olgularda medial krurayı diseke ederek normal yerine tespit edip simetrisinin sağlanmasına katkı sağladık. Fakat tek taraflı YDBD de asıl problemin alar kıkırdağın deplase olması nedeniyle tek başına medial kruraya yapılan müdahalenin simetrik bir burun oluşturmada yeterli olmayacağını düşünüyoruz.

Bunların yanında alt lateral kıkırdaklara yönelik daha invaziv girişimlerde tarif edilmiştir. Peled¹⁴ geliştirmiş olduğu teknikte alar kıkırdaktan hazırladığı kıkırdak flebini karşı tarafa suture ederek askılamıştır. Ribeiro²³ yine her iki taraftan hazırladığı kıkırdak fleplerini karşı taraflara suture edilerek deformiteyi düzeltmiştir. Bunlar gibi kıkırdaklara yapılan invaziv girişimler başlangıçta her ne kadar simetriyi sağlamada efektif olsada literatürde de belirtildiği gibi ileri dönemde kıkırdak gelişimini bozabileceğini düşünüyoruz⁵. Ayrıca simetrisinin sağlanması deplase olan kıkırdağın normal yerine suture edilmesi ile mümkün olabilmektedir.

Cho ve arkadaşları²⁴, alar kıkırdağın ilerletilmesinden sonra kolumella kısalığı ve alar kanat yetmezliğini düzeltmek için kulak heliksinden aldığı kompozit grefti kullanmışlardır. Bizim olgularımızda bu bölgelerde greft kullanımına gerek duyulmayarak lokal flepler kullanılmıştır. Ayrıca bu bölgenin daha önce opere edilmiş olması nedeniyle kompozit greftin daha zor yaşayacağını, renk ve doku karakteri değişikliğinde göz önünde tutulması gerektiğini düşünüyoruz.

Thomson³ in tarif ettiği üç fazlı onarım tekniğinde, alar rim den kolumellaya tabanlı olarak kadırdığı fleple hem rimdeki fazlalık gibi gözükken dokuyu eksize etmiş hemde bunu kolumella uzatmada kullanmıştır. Ayrıca tüm olgularında alar kanada kıkırdak grefti koymuştur. Han²⁵ ise yine alar rime Z plasti yaparak hem buradaki vebi ortadan kaldırdığını hem de kolumellayı uzattığını belirtmiştir. Biz kendi olgularımızda alar rimdeki fazlalığın ve vebin kıkırdakların normal yerlerine repozisyonundan sonra ortadan kalktığını ve eksizyona gerek kalmadığını gözlemledik. Buradan yapılacak olan deri eksizyonu ve diğer cerrahi girişimlerin, rimin doğal kıvrımını bozabileceği göz önünde tutulmalıdır. Ayrıca vakalarımızda alar kanada kıkırdak grefti kullanmakla birlikte her vakada gerekmediğini düşünmekteyiz.

Bizde 122 olguluk serimizde ki deneyimlerimiz sonucunda Cronin'in⁴ alar kıkırdağı ilerletme yöntemini temel yöntem olarak uygulamanın, az travmatik olması, operasyon süresinin kısa olması, görüş alanının iyi olması, iyi bir simetri sağlaması gibi avantajları olduğuna inanıyoruz. Fakat medial kruranın deplase olduğu olgularda kıkırdağın diseke edilerek normal yerine tespit edilmesinin simetrik bir burun elde etmekteki gerekliliğini düşünüyoruz. Deformitenin her vakada farklılıklar göstermesinden dolayı başka ilave girişimlerde gerekebilmektedir. Kolumella da deri yetmezliğine bağlı kısalık olan olgularda, kolumella dudak birleşim yerinden insizyonu başlatarak, V-Y ilerletme ile kolumella uzatılması, olgularımızda olduğu gibi yeterli olmakta ve başka ilave girişim gerekmemektedir. Fakat kolumella desteğinin yeterli olmadığı kıkırdak desteklerin zayıf olduğu olgularda medial kruralar arasına kıkırdak grefti koymak gerekmektedir. Alar kıkırdağın zayıf kaldığı vakalarda da yine kıkırdak grefti kullanımı daha iyi bir simetri ve çatı desteği için gerekliliktir.

SONUÇ

Sonuç olarak her ne kadar primer dudak onarımı esnasında burun deformitesi onarılmış olsada okul öncesi dönemde gelişim defektine bağlı olarak deformite yeniden belirginleşebilir ve buda çocuğun psikolojisini, sosyal ve okul hayatını etkilemektedir. Bu dönemde yapılacak olan cerrahi girişimin kıkırdak gelişimini bozacağı yönünde görüşler olsada, genel eğilim müdahale yapılmamasının kıkırdakların deforme haliyle gelişeceği ve deformitenin ileri dönemde daha belirgin olduğu yönünde olup, onarımın kıkırdağa travmatik bir girişim yapılmadıkça gelişiminin bozulmadığı kıkırdağın normal yerinde ve normal şekliyle geliştiği, ileri dönemde de deformitenin daha az olduğu şeklindedir. Bize göre de belirgin deformitesi olan olguların okul öncesi dönemde opere edilmeleri gerekmektedir.

Onarım için birçok yöntem geliştirilmiştir. Fakat standart hiç bir yöntemin tüm vakalar da yeterli düzeltmeyi sağlayamadığını ve farklı yöntemlerden de esinlenerek yapılan kombine prosedürlerin iyi bir onarım için gerekli olduğunu düşünüyoruz. Ayrıca kıkırdak gelişimini bozabilecek kıkırdağa travmatik girişimlerden de uzak kalmak gerektiğine inanıyoruz. Buna paralel olarak deformiteye yönelik ilave girişimlerle birlikte, Cronin'in⁴ kıkırdağa invaziv bir girişim yapmadan, alar kıkırdağın mediale ilerletildiği yönteminin temel alınmasının iyi bir yarık dudak burunu onarımı için yeterli olduğunu düşünüyoruz.

*Dr. Zühtü DEMİR
Y. Dikmen Mah. Turan Güneş Bulvarı
12. Cad. 11/4 06700
Oran, ANKARA*

KAYNAKLAR

1. Millard, D. R., Jr. Earlier correction of the unilateral cleft lip nose. *Plast. Reconstr. Surg.* 70: 64, 1982.
2. Ortiz-Monesterio, F., and Olmedo, A. Corrective rhinoplasty before puberty: A long-term follow-up. *Plast. Reconstr. Surg.* 68: 381, 1981.
3. Thompson, H. G. The residual unilateral cleft lip nasal deformity: A three-phase correction technique. *Plast. Reconstr. Surg.* 76: 36, 1983.
4. Cronin, T. D., and Denkler K. A. Correction of unilateral cleft lip nose. *Plast. Reconstr. Surg.* 82: 419, 1988.
5. Özcan, G. A modified technique to correct the cleft lip nasal deformity. *J. Cranio-Max-Fac. Surg.* 17: 16, 1989.
6. McComb, H. Primary correction of unilateral cleft lip nasal deformity: A 10-year review. *Plast. Reconstr. Surg.* 75: 791, 1985.
7. Boo-Chai, K. Primary repair of the unilateral cleft lip nose in the oriental: A 20-year follow-up. *Plast. Reconstr. Surg.* 80: 185, 1987.
8. Byrd, H. S., and Salomon, J. Primary correction of the unilateral cleft nasal deformity. *Plast. Reconstr. Surg.* 106: 1276, 2000.
9. Anastassov, G. E., Joos, U., Zollner, B. Evaluation of the results of delayed rhinoplasty in cleft lip and palate patients. Functional and aesthetic implications and factors that affect successful nasal repair. *Br. J. Maxillofac. Surg.* 36: 416, 1998.
10. Salyer, K. E., Genecov, E. R., Genecov, D. G. Unilateral cleft lip-nose repair: a 33-year experience. *J. Craniofac. Surg.* 14: 549, 2003.
11. Ahuja, R. B. Primary definitive nasal correction in patients presenting for late unilateral cleft lip repair. *Plast. Reconstr. Surg.* 110: 17, 2002.
12. Dutton, J. M., and Bumsted, R. M. Management of the cleft lip nasal deformity. *Facial Plast. Surg. Clin. North Am.* 9: 51, 2001.
13. Hagan, W. E. External rhinoplasty for the cleft lip nasal deformity. *Laryngoscope.* 101/ 788, 1991.
14. Peled, I. J., Ramon, Y., Ullmann, Y. Wrap-around cartilage flap for correction of unilateral cleft lip nose deformity. *Plast. Reconstr. Surg.* 99: 2085, 1997.
15. Rees, T. D., Guy, C. L., Converse, J. M. Repair of the cleft lip nose: Addendum to the synchronous technique with full-thickness skin grafting of the nasal vestibule. *Plast. Reconstr. Surg.* 37: 47, 1966.
16. Martins, D. M., Martins J. L. Surgical treatment in unilateral cleft lip-nose patients: long-term follow-up using a personal approach based on and spina techniques. *J. Craniofac. Surg.* 14: 797, 2003.
17. Matsuya, T., Iida, S., Kogo, M. Secondary rhinoplasty using flying-bird and vestibular incisions for unilateral cleft lip patients. *Plast. Reconstr. Surg.* 112: 390, 2003.
18. Spina, V. Repair of unilateral cleft lip-nose. *Cleft Palate J.* 5: 356, 1968.
19. Broadbent, T. R., Woolf, R. M. Cleft lip nasal deformity. *Ann. Plast. Surg.* 12: 216, 1984.
20. Bardach, J., Salyer, K., Jackson, I. Correction of nasal deformity associated with unilateral cleft lip. In J. Bardach and K. Salyer (Eds.), *Surgical Techniques in Cleft Lip and Palate.* Chicago: Year Book Medical Publishers, 1987. P. 68.

21. Dibbel, D. G. Cleft lip nasal reconstruction: Correcting the classic unilateral defect. *Plast. Reconstr. Surg.* 69: 264, 1982.
22. Wilkie, T. F. The "alar shift" revisited. *Br. J. Plast. Surg.* 33: 70, 1969.
23. Ribeiro, L. Revising the nasal tip: A new approach. *Plast. Reconstr. Surg.* 84: 671, 1989.
24. Cho, B. C., Park, J. W., Baik, B. S. Correction of severe secondary cleft lip nasal deformity using a composite graft: current approach and review. *Ann. Plast. Surg.* 48: 131, 2002.
25. Han, S., Choi, M. S. Three-dimensional z-plasty in the correction of the unilateral cleft lip nasal deformity. *Cleft Palate Craniofac. J.* 38: 264, 2001.