

# PLASTİK CERRAHİ PRATIĞİNDE ALTERNATİF BİR MATERYAL: KALSİYUM ALJİNAT

Aykut MISIRLIOĞLU, Kaan GİDEROĞLU, Mithat AKAN, Tayfun AKÖZ

Lütfi Kırdar Kartal Eğitim ve Araştırma Hastanesi Plastik, Rekonstrüktif ve Estetik Cerrahi Kliniği, İstanbul

## ÖZET

Kalsiyum aljinat ortodontik uygulamalarda ölçü alma amacıyla kullanılabilen, bunun yanı sıra yara iyileşmesindeki olumlu etkileri nedeniyle bazı hazır pansuman malzemelerinin yapısında bulunabilen hidrokolloid yapıda bir maddedir. Ölçü maddesi olarak, kolay hazırlanabilmesi, istenilen şeklin kolaylıkla verilebildiği elastik yapısı, düşük maliyeti gibi özellikleriyle dikkat çekici olan kalsiyum aljinat, bu çalışmada plastik cerrahi klinik pratiğinde yardımcı bir materyal olarak farklı şekillerde kullanıldı. Bu amaçla kalsiyum aljinat, 14 kısmi kalınlıkta deri grefti uygulaması, 6 vajina agenezi, 6 mikroşiya olgusunda rekonstrüksiyonların farklı safhalarında, burunda alar bölge rekonstrüksiyonu yapılan 2 hasta ve intraoral tümör eksizyonu nedeniyle ağız içinde doku defekti gelişen 2 hastanın onarımları sırasında yardımcı bir materyal olarak kullanıldı.

Özellikle üç boyutlu doku onarımlarında anatomik yapıların şekillenmesinde yardımcı ve tespit materyeli olarak hem operasyon esnasında hemde geç dönemlerde etkili ve güvenli olarak kullanılabilen kalsiyum aljinatın hastalar tarafından iyi tolere edildiği görüldü.

**Anahtar Kelimeler:** Kalsiyum aljinat, hidrokolloid

## GİRİŞ

Kalsiyum aljinat, aljinik asit tuzlarından elde edilen irrevesibl bir hidrokolloiddir<sup>1</sup>. Günümüzde en sık diş hekimliğinde ölçü alma maddesi olarak kullanılmakla beraber, yara iyileşmesindeki olumlu etkileri onun bazı hazır ticari pansumanlarda kullanılmasına olanak vermektedir<sup>1-6</sup>.

Kliniklerde ortognatik cerrahi uygulamaları ve yarık dudak-damak tedavilerinde, alçı model veya ortodontik yer tutucuların hazırlanması amacıyla sıklıkla kullanılan bir materyal olan kalsiyum aljinat<sup>1</sup>, ölçü maddesi olarak steril veya nonsteril olarak bulunabilen formda, beyaz renkte toz şeklindedir. Suyu karıştırıldığında, önce hamur kıvamında önce mor rengini alır, karıştırılmaya devam edildiğinde ise birkaç dakika içerisinde rengi pembeleşir ve beyaz renge dönerek katılaşır. Son hali beyaz renkte, kıvam olarak silikon jele benzer

## SUMMARY

**A New Alternative Material in the Plastic Surgery Practice: Calcium Alginate**

Calcium alginate is a hydrocolloid material, which is used in orthodontics to obtain dental models and in wound care because its positive effects on wound healing. As a measurement device it is very malleable, elastic and cheap. But in our study calcium alginate was used for different purposes in plastic surgery practice than above-mentioned usage. We used calcium alginate as a mould or fixation material in different steps of reconstruction of six vaginal agenesis, six microtia, two alar defects and two intraoral defects. It was seen that especially in three dimensional tissue reconstructions calcium alginate can be used as a mould and fixation material during operation and in the post operative period successfully without any complications.

**Key Words:** Calcium alginate, hydrocolloid

karakterde, elastiktir.

Kalsiyum aljinat; istenilen şeklin kolayca verilebilmesi, elastik yapısı, dayanıklı olması, kolay hazırlanması, biyolojik olarak uyumlu olması ve düşük maliyeti gibi olumlu özellikleriyle dikkat çekicidir.

Bu çalışmada kalsiyum aljinatın plastik cerrahi klinik pratiğinde daha farklı şekillerde kullanılabilirliği araştırıldı ve bu amaçla vajina agenezisi ve mikroşiya rekonstrüksiyonlarının farklı safhalarında, deri grefti uygulamaları, ağız içi ve burunda alar bölge rekonstrüksiyonlarında kullanılarak, alınan olumlu sonuçlar bildirildi.

## GEREÇ ve YÖNTEM

Çalışmamızda kalsiyum aljinat 14 deri grefti uygulaması, 7 vajina agenezisi, 7 mikroşiya, 3 burunda alar bölge defekti ve intraoral tümör rezeksiyonu yapılan

2 hastada jinjivo-bukkal sulkusun rekonstrüksiyonunda olmak üzere toplam 33 hastada klinik olarak kullanıldı (Tablo-1) Kalsiyum aljinat, doku şekillendirmelerinde yardımcı veya yer tutucu olarak per-operatif dönemde steril formda, post-operatif dönemde nonsteril formda kullanıldı.

**Tablo 1:** Kalsiyum aljinatın klinik kullanımının hastalıklara, kullanım amacı ve sürelerine göre dağılımı

Hastalık	Vaka sayısı	Kullanım amacı	Kullanım süresi
Vagina agenezisi	7	Peroperatif greft tespiti Postoperatif yer tutucu	5 gün 12 hafta (ortalama)
Mikroşiya	7	1.Safha:Heliksin şekillendirilmesi 2. Safha:Graft tespiti ve skafo-helikal açının desteklenmesi	6 hafta 6 hafta
Intraoral rekonstrüksiyon	2	Jinjivo bukkal sulcusun şekillendirilmesi ve greft tespiti	7 gün
Burun alar lobül rekonstrüksiyonu	3	Alar lobül şekillendirilmesi ve greft tespiti	4 hafta
Deri grefti	14	Graft tespiti	5 gün

Tüm hastalarda kalsiyum aljinat aynı yöntemle hazırlandı, bu amaçla küçük bir kap içerisine toz olarak istenilen miktarda koyularak üzerine serum fizyolojik eklendi, bir dil basacağı yardımıyla karıştırılarak rengi açık pembe olduğunda istenilen bölgeye uygulandı, katılaşma sırasında son şekli verildi.

Kalsiyum aljinat klinik olarak kullanılmadan önce yaptığımız bir ön çalışmada farklı boyut ve kalınlıklarda hazırlanarak esneklik ve sütürlere karşı dayanıklılık açılarından in-vivo olarak test edildi ve planlanan kullanım amaçlarına göre farklı sütürlere yapılan germe testlerinde yeterli doku direncini sağladığı görüldü (Şekil.1A-D). Bunun yanısıra hazırlanan farklı boyutlardaki kalıpların ilk günlerdeki esnek yapısının bir haftadan sonra azaldığı gözlemlendi.

#### Deri grefti uygulamaları

En küçüğü 5x 10 cm ve en büyüğü 20x 20 cm boyutlarında toplam 14 adet doku defektinde kalsiyum aljinat, greft tespiti amacıyla kullanıldı. Bu amaçla greftler defektlerin üzerine sütürlere tespit edildikten sonra operasyon masasında steril olarak hazırlanan kalsiyum aljinat, sıvı haldeyken greftlerin üzerine döküldü. Jel haline geldikten sonra defekt kenarındaki fazlalıklar bir bistüri yardımıyla temizlenerek, 2-0 ipek sütürler kalsiyum aljinat, greft ve alıcı alandan geçilerek tespit yapıldı.

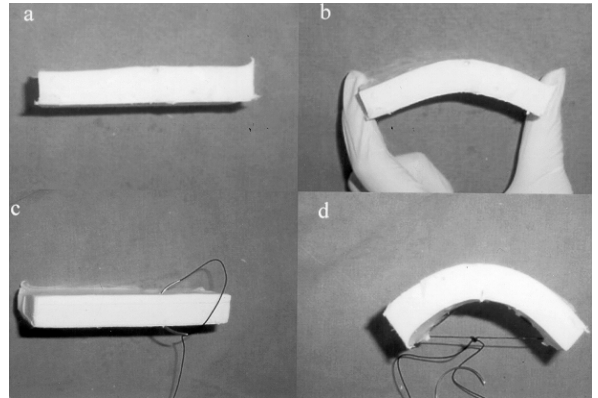
İntraoral tümör nedeniyle rezeksiyon yapılmış ve ağız içi mukozasının deri greftleriyle onarılması planlanan 2 hastada kısmi kalınlıktaki deri greftleri yukarıdakine benzer şekilde uygulandıktan sonra kalsiyum aljinat, jinjivo-bukkal sulkusu dolduracak şekilde uygulanarak tespit edildi. Tüm deri grefti uygulanan hastalarda greftler postoperatif 3. gün açılarak değerlendirildi.

#### Mikroşiya rekonstrüksiyonları

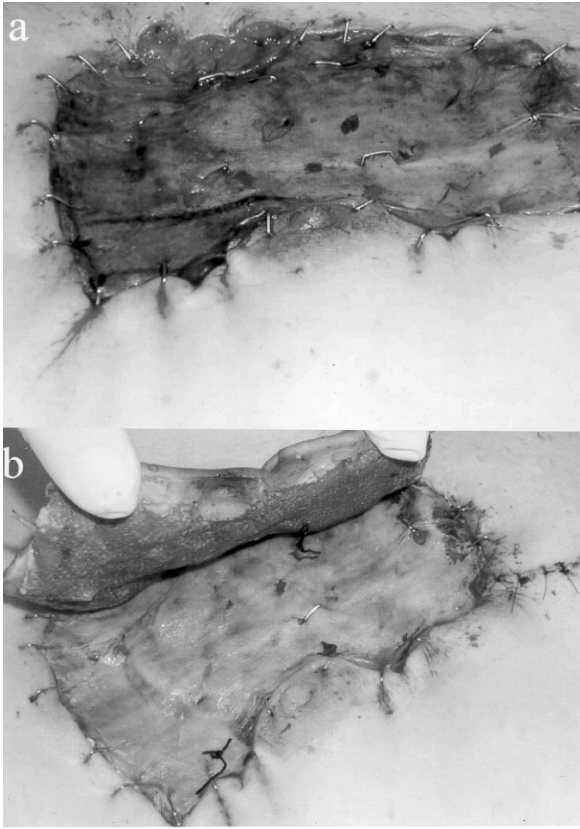
Kalsiyum aljinat ikisi kısmi, beş tanesi total toplam yedi mikroşiya hastasının evreli rekonstrüksiyonlarında farklı safhalarda kullanıldı. Hastalarda ilk safha ameliyatlarında kostal kıkırdaklar kullanılarak dış kulak iskeleti oluşturulup postauriküler bölgede hazırlanan deri flebinin altına yerleştirildikten sonra, negatif basınçlı dirençlerle, kıkırdak iskelet üzerinde şekillendirilen deri flebine kalsiyum aljinat uygulandı ve bandajlarla tespit edildi.

İkinci safhada postauriküler deri ve kıkırdak iskelet kullanılarak oluşturulmuş dış kulağın skalpten ayrılması sonrasında postauriküladaki deri grefti uygulanan defekt üzerine kalsiyum aljinat uygulandı ve aynı zamanda skafo-helikal açının desteklenmesi amaçlandı. Hastalarda ikinci safha ameliyatından sonra bu açının desteklenmesi amacıyla altı hafta süresince kalsiyum aljinat uygulamasına devam edildi (Şekil 3).

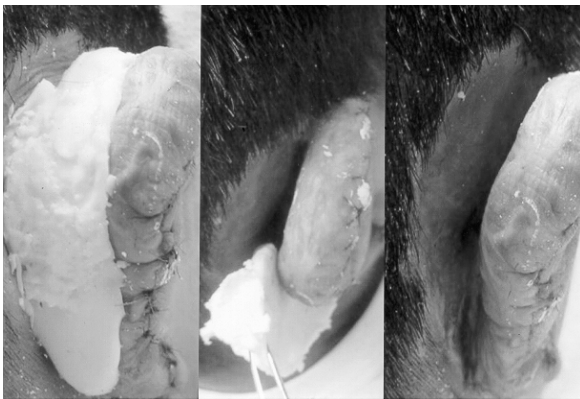
Tüm hastalarda haftalık takipler yapıldı, kalsiyum aljinat kalıp deformasyon gösterdiğinde, yeniden hazırlanarak tedaviye devam edildi.



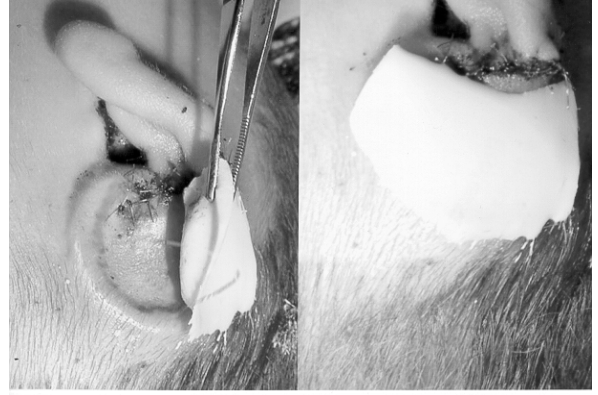**Şekil 1:** Fotoğrafta görülen yaklaşık 15x7x1 cm boyutlarındaki örnek aljinat kalıpta, esneklik (a, b) ve sütürlü oluşturulan doku gerginliğine karşı dayanıklılık görülmektedir (c, d).



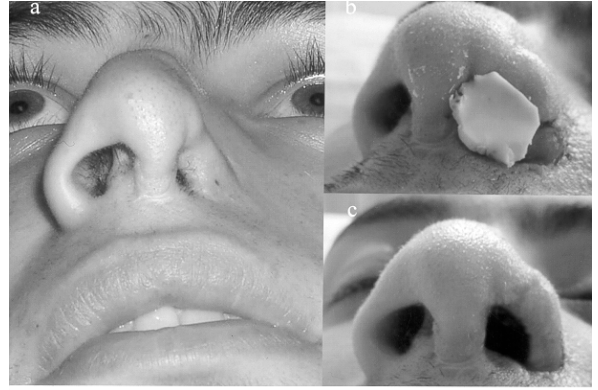
**Şekil 2A:** Pektoral kas-deri flebi uygulanan bir hastada donör alan için kısmi kalınlıktaki deri grefti uygulaması **B:** Postoperatif 5. günde pansuman açıldığında, aljinat kalıp zeminden kolaylıkla ayrılmakta ve deri grefti yüzeyinde etkili bir basınç oluşturarak greft kaybına sebep olabilen seromaların oluşumuna engel olmaktadır.



**Şekil 3:** Mikroşiya hastalarında ikinci safha ameliyatından sonra skafo-helikal açının desteklenmesi amacıyla kalsiyum aljinat kalıbın kullanılması görülüyor.



**Şekil 4:** İnkomplet mikroşiya olan bir hastada, ilk evre ameliyatından sonra erken dönemde kalsiyum aljinat kalıbın, postauriküler deri flebinin kırıldak iskelete tespitinde ve helical yapının şekillendirilmesinde yardımcı olara kullanılması görülüyor.



**Şekil 5:** Burunda alar bölge deformitesi olan bir hastada dışkulak helikal rimden alınan kompozit greftle onarım sonrasında alar lobül anatomik yapısının kalsiyum aljinattan oluşturulacak yer tutucularla desteklenmesi mümkündür. **A:** Preoperatif görünüm **B:** Erken postoperatif dönemde kalsiyum aljinat uygulaması **C:** Postoperatif 4. hafta

#### *Vagina rekonstrüksiyonları*

Kliniğimiz ve hastanemiz kadın doğum kliniğiyle ortak olarak tedavisi yapılan 7 vaginal agenezi hastasında McIndoe tekniğiyle rekonstrüksiyon yapıldı. Kalsiyum aljinat üç hastada sadece postoperatif dönemde yer tutucu olarak, dört hastada ise hem greft tespiti hemde postoperatif yer tutucu olarak kullanıldı. Greft tespiti olarak kullanımında, neovagina oluşturulduktan sonra steril şartlarda hazırlanan silindirik şeklindeki kalsiyum aljinat üzerine kısmi kalınlıktaki deri greftleri 4-0 plain katküt kullanılarak tespit edildi ve alıcı sahaya yerleştirildi. Kalsiyum aljinat kalıbının vaginal orifisten görülen dış kısmı etraftaki deri dokusuna 2-0 ipek sütürlerle tespit edildi. Tüm hastalarda postoperatif 5. gün aljinat kalıp alınarak neovajina serumla yıkandıktan

sonra yer tutucu amaçla yeni hazırlanan bir kalsiyum aljinat kalıp uygulandı ve postoperatif 12 hafta süresince uygulamaya devam edildi.

#### *Burun rekonstrüksiyonları*

Farklı sebeplere bağlı olarak burunda alar bölge defekti olan üç hastanın ikisinde dış kulak heliksinden alınan kompozit greftlerle, bir hastada ise lokal flep kullanılarak yapılan onarımlardan sonra burunda orifis içerisine kalsiyum aljinat jel uygulanarak erken dönemde flep veya greftin immobilizasyonu, geç dönemde ise dört hafta uygulamaya devam edilerek yer tutucu olarak kontraktürün önlenmesi amaçlandı.

#### **BULGULAR**

Deri grefti uygulanan vakalarda 3. günde pansumanlar açıldı. Kalsiyum aljinatın greft ile yapışıklık oluşturmadığı ve deri greftinden kolaylıkla ayrıldığı gözlemlendi. İki hastada minimal greft kaybı saptandı, hastalarda enfeksiyon, greft altında seroma birikimi veya başka bir komplikasyon görülmedi. Kalsiyum aljinatın özellikle yüzeyi düzgün olmayan ve çok iyi greft tespiti gereken doku defektlerinde, greft yüzeyinde çok küçük oluklarda bile yayılıp her noktada etkili bir basınç oluşturarak, seroma oluşumunu engellediği ve etkili immobilizasyon sağladığı görüldü (Şekil 2a, 2b).

Mikroşiya ve vaginal rekonstrüksiyonlarında kullanılan deri greftlerinde benzer sonuçlar alındı. Hastalarda greft kaybıyla karşılaşılma, özellikle vaginal rekonstrüksiyonlarda postoperatif 5. günde kalsiyum alginat kalıbın alınması sırasında herhangi bir zorlukla oluşmadı. Tüm uygulamalarda dikkati çeken bir özellik, kalsiyum aljinatın jel yapısının günler içerisinde bir miktar su kaybederek minimal hacim kaybı göstermesidir. Bu özellik greft tespiti yapılan vakalarda pansumanın ilk açılması sırasında kalsiyum aljinatın kolaylıkla greftten ayrılmasına olanak vermektedir.

Mikroşiya hastalarında dış kulak yapısının şekillenmesinde ve burunda orifisyal yapının erken dönemde korunmasında kalsiyum aljinat etkili bulundu, hiçbir hastada komplikasyonla karşılaşılma, tüm hastalar tarafından iyi tolere edildi (Şekil 4, 5A-C)

Geç dönemde yer tutucu olarak kalsiyum aljinat kullanılan tüm hastalarda kalsiyum aljinat kalıbın 8 veya 10. günlerde suyunu kaybederek iyice sertleştiği tespit edildi ve yenilenmesi gerekli görüldü.

#### **TARTIŞMA**

Kalsiyum aljinat ağız içinde ölçü alma materyeli olarak günümüzde en sık kullanılan maddedir<sup>1</sup>. Bunun yanısıra aljinat, bir pansuman malzemesi olarak birçok çalışmada kullanılmış, etkinliği ve güvenilirliği ortaya konmuştur. Son yıllarda aljinat içeren birçok hazır pansuman materyeli ortaya çıkmış (Comfeel, Algosteril, Kaltostat, Sorbsan ...) ve kliniklerde rutin kullanıma

girmiştir<sup>1-4,6</sup>. Bu ticari pansumanlarda bulunan aljinat, yapı olarak bir hidrokolloid bir maddedir. Hidrokolloidler, kullanım sürelerine ve şekillerine göre su çekici veya su bırakıcı niteliktedirler, yara yerinin fazla sıvılarının absorpsiyonu, yara zemininin nemli tutulması ayrıca jel yapısıyla dokulara olan uyumu, iyileşen yaradaki olumlu etkilerini ortaya çıkaran özelliklerinden bazılarıdır<sup>1-6</sup>.

Literatürde ölçü maddesi veya pansuman materyeli olarak aljinat kullanımıyla ilgili herhangi bir yan etki bildirilmemiştir<sup>1-6</sup>. Çalışmamızda da hiçbir hastada kalsiyum aljinata bağlı hipersensivite veya benzeri bir yan etki görülmedi ve biyolojik olarak uyumluluğu olağan kullanımından daha uzun sürelerde de gösterildi.

Klinikte deri grefti uygulamalarında özellikle kaviteli defektlerde veya düzensiz yüzeyli greftin alıcı alana tam olarak temasının sağlanması zor olabilmektedir. Bu uygulamalarda zaman zaman greft altında kolaylıkla biriken seroma veya küçük hematomlar genellikle greft kaybının en sık sebeplerindedir<sup>7</sup>. Kalsiyum aljinat ilk hazırlandığında sıvı ve akışkandır, bu özelliği sayesinde greft üzerine uygulandığı ilk anda, yüzeyde en ince detaylara kolayca yayılmakta ve bu şekliyle katılaştığında greft üzerinde istenilen basıncı yüzeydeki her noktaya kolaylıkla ileterek uygulanan defekte üç boyutlu olarak uyan özel bir şekil almaktadır. Bu amaçla kullanılan benzer tespit materyallerine göre belirgin olarak üstündür.

Deri grefti uygulamalarında diğer bir problem, greftin ilk açıldığı sırada tespit amacıyla kullanılan materyale yapışması ve kolayca travmatize olabilmesidir. Çalışmamızda tüm uygulamalarda greft tespiti amacıyla kullanılan kalsiyum aljinat, postoperatif beşinci günde kolaylıkla greftlerden ayrılmış, herhangi bir yapışıklık gözlenmemiştir. Bu onun zaman içerisinde su kaybına bağlı hacimde ortaya çıkan azalmasına bağlı olan bir avantajı olarak değerlendirildi.

Vagina agenezisi rekonstrüksiyonlarında oluşturulan neovaginal boşluk, deri greftleriyle veya fleplerle onarılabilen, özellikle greft uygulamalarından sonra vaginal boşlukta kontraksiyona bağlı daralma meydana gelebilmektedir. Bu problem uzun dönem yer tutucu uygulamalarıyla engellenir<sup>8,9</sup>. Çalışmamıza alınan hastalarda kısmi kalınlıkta deri grefti kullanıldı, gerek greft tespiti amacıyla gerekse postoperatif dönemde yer tutucu olarak kalsiyum aljinattan hazırlanan kalıplar kullanıldı. Postoperatif dönemde ilk pansumanda kalsiyum aljinat kalıp ile greft arasında yapışıklık saptanmadı ve kolaylıkla çıkarıldı. Yer tutucu olarak kullanımı sırasında onuncu güne doğru kalsiyum aljinatın suyunu kaybetmesi ve sertleşerek hacminde azalma olması uygulamanın devamı için aljinat kalıpların tekrarlanması gerekliliğini ortaya çıkardı. Bu dezavantaj, hazırlanması ve uygulamasının çok kolay olması ayrıca

maliyetinin düşük olması nedeniyle gözardı edilebilir.

Çalışmamızda altı mikroşiya olgusunun Brent<sup>10,11</sup> tekniği kullanılarak yapılan rekonstrüksiyonlarında kalsiyum aljinat yardımcı bir materyal olarak kullanıldı. Birden fazla safhada gerçekleşen bu rekonstrüksiyonlarda ilk safhada kostal kartilajlar kullanılarak helikal yapının iskeleti oluşturulmakta ve postauriküler bölge cildi altına yerleştirilmektedir. Bu safhada negatif basınçlı direnler kullanılarak cildin kıkırdak iskelet üzerinde şekillenmesi sağlanır. Cilt flebi ile kıkırdak iskelet arasında gelişebilen yetersiz temas, hematoma ve benzeri mayi birikimleri, iyileşme esnasında dışkulak şekillenmesinde yetersizlikle sonuçlanmaktadır. Kalsiyum aljinat bu çalışmada, ilk safhada postauriküler bölgede yeni şekillendirilmiş dışkulak yapısının üzerine doğrudan uygulandı, greft uygulamalarındaki gibi dışkulak yapısının tüm detaylarına uygun şekilde katılan materyal postoperatif dönemde şeklini korudu ve dışkulak şekillenmesinde yardımcı bir materyal olarak etkili bulundu. Benzer şekilde ikinci safha ameliyatlarından sonra skafo-helikal açının desteklenmesi amacıyla kullanılan kalsiyum aljinat, bu amaçla aynı zamanda donör alana uygulanan deri greftinin immobilizasyonunda da etkili oldu.

Burunda alar bölge defektlerinin rekonstrüksiyonları, bu bölgenin kendine özel anatomik yapısı, fonksiyonel ve estetik yapısının korunmasını gerektirir. Dışkulak heliksinden alınan kompozit greftler, lokal flepler onarım amacıyla kullanılabilen belli başlı cerrahi tedavi seçenekleridir<sup>12</sup>. Kullanılan dokunun, yara iyileşmesinin ilerleyen safhalarında kontraksiyonu, tedavinin etkinliğini azaltabileceğinden iyileşme sırasında uygun yer tutucuların kullanılması başarıyı arttırır. Çalışmamızda bu onarımlarda sonra kalsiyum aljinat kullanılmıştır. Her hastada kendi anatomik yapısına uygun olarak hazırlanabilmesi, hastalar tarafından kolaylıkla değiştirilebilmesi ve uzun dönem çok iyi tolere edilebilmesi, düşük maliyet, kalsiyum aljinatın buna benzer yer tutuculara olan üstünlüğü olarak ortaya konmuştur.

Sonuç olarak kalsiyum aljinat, deri grefti uygulamalarında özellikle düzensiz yüzeyle doku defektlerinde greft tespiti ve immobilizasyonu için, vajina agenezisi, burunda alar bölge rekonstrüksiyonlarında, mikroşiya onarımlarında farklı

safhalarda yardımcı bir destek materyali olarak kullanılarak etkili bulundu. Kolay hazırlanması, elastik yapısı, düşük maliyeti ve hastalar tarafından iyi tolere edilebilmesi gibi olumlu özellikleriyle bu maddenin plastik cerrahi pratiğinde yardımcı materyal olarak önemli bir yeri olabileceği kanısındayız.

*Dr. Aykut MISIRLIOĞLU*

*Çemenzar Pınar sok. Neşe Apt. 24/14*

*34730, Göztepe, Kadıköy, İSTANBUL*

#### **KAYNAKLAR**

1. Tonguç Görker. Ağız protezlerinde laboratuvar. Birinci bölüm "Maddeler Bilgisi" sayfa 26-28 Bozak matbaası İstanbul 1984.
2. Thomas S. Alginat dressings in surgery and wound management—Part 1. J Wound Care. 2000 Feb;9(2):56-60.
3. Bale S, Baker N, Crook H, Rayman A, Rayman G, Harding KG. Exploring the use of an alginate dressing for diabetic foot ulcers. J Wound Care. 2001 Mar;10(3):81-4.
4. Agren MS. Four alginate dressings in the treatment of partial thickness wounds: a comparative experimental study Br J Plast Surg. 1996 Mar;49(2):129-34.
5. Limova M. Evaluation of two calcium alginate dressings in the management of venous ulcers. Ostomy Wound Manage. 2003 sep;49(9):26-33.
6. Attwood AI. Calcium alginate dressing accelerates split skin graft donor site healing. Br J Plast Surg. 1989 Jul;42(4):373-91.
7. Place M. J., Herber S. C., Hardesty R. A. Basic techniques and principles in plastic surgery Aston S. J., Beasley R. W., Thorne C. H. M. Plastic Surgery fifth edition. P 1997 Lippincott-Raven Newyork P.
8. McIndoe DH: An operation for cure of congenital absence of the vagina, Br J Obstet Gynecol 45: 490 1938.
9. Horton C E Horton C E Jr. Reconstruction of genitourinary anomalies chapter 35 Eds. Achauer B., M., Eriksson E. Plastic Surgery Pp. 545 2000 Mosby, Inc. London .
10. Brent B. Ear reconstruction with an expansile framework of autogenous rib cartilage. Plast Reconstr Surg 53: 619 1974.
11. Brent B. The correction of microtia with autogenous cartilage grafts. !.The classic deformity . Plast Reconstr Surg 66:1 1980.
12. Argamaso RV An ideal donor site for the auricular composite graft. Br. J. Plast Surg 28: 219 1975.