

OLGU SUNUMU

Horlama nedeni olabilecek bir anomali: İnternal karotis arterin iki taraflı kıvrılması

A possible cause of snoring: bilateral tortuosity of the internal carotid artery

Dr. Ahmet EYİBİLEN,¹ Dr. Murat BAYKARA,² Dr. Ahmet Sacid ÖZBAY³

İnternal karotis arterin farengeal duvarda kıvrılması nispeten nadir görülen damarsal anomalilerdendir. Arterin iki taraflı kıvrılması ise daha da az görülen bir durumdur. Horlama yakınmasıyla başvuran 55 yaşında erkek hastada ağız içinde farenks duvarında, iki taraflı pulsasyon gösteren bir kabarıklık görüldü. Kitle pasajı bir miktar daraltmıştı ve kabarıklık hipofarenkse doğru uzanıyordu. Manyetik rezonans anjiyografide internal karotis arter iki tarafta da kıvrılmış idi. Bu durumun horlamaya katkı yapacağı düşünüldü.

Anahtar Sözcükler: Havayolu tıkanıklığı/etioloji; karotis arter, internal/anormallik; manyetik rezonans anjiyografi; horlama/etioloji.

Tortuosity of the internal carotid artery affecting the pharyngeal wall is a rare anomaly, and bilateral tortuosity is even rarer. A 55-year-old male patient presented with a complaint of snoring. On physical examination, there was bulging and bilateral pulsation in the oropharyngeal wall, narrowing the passage and extending to the hypopharynx. Magnetic resonance angiography showed bilateral tortuosity of the internal carotid artery, which was thought to contribute to snoring.

Key Words: Airway obstruction/etiology; carotid artery, internal/abnormalities; magnetic resonance angiography; snoring/etiology.

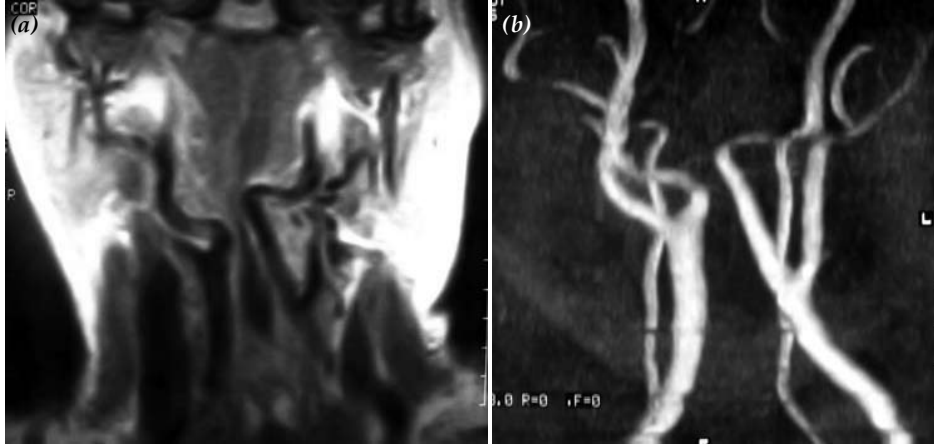
Kulak burun boğaz (KBB) uygulamalarında bu bölgeye ait anatomik yapıların tam değerlendirilmesi çok önemlidir. Çok sık uygulanan, en basit uygulamalarda bile anatomik yapılar dikkatle değerlendirilmelidir. Baş-boyun bölgesinin hayati önem taşıyan büyük damarları içermesi, uygulanan cerrahilerde çoğu zaman bu damarlara oldukça yakın çalışılması nedeniyle, bu damarların değişik yerleşimleri ve anomalileri göz önünde bulundurulmalıdır. Uygulamalar öncesi yeterli değerlendirme yapılmazsa ameliyat sırasında çok ciddi sorunlar yaşanabilir.^[1,2]

Bu yazıda, horlama yakınmasıyla başvuran ve muayene sonrasında manyetik rezonans anjiyografide (MRA) internal karotis arterde (İKA) iki taraflı kıvrılma (tortuosity) saptanan bir hasta sunuldu.

OLGU SUNUMU

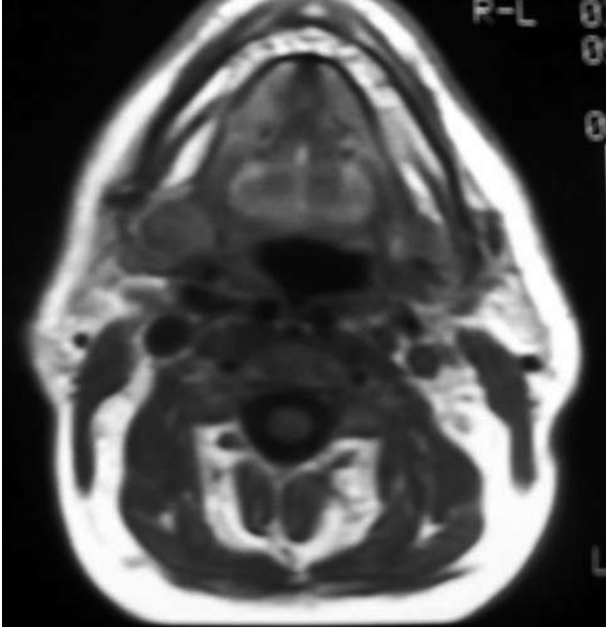
Elli beş yaşında erkek hasta, beş yıldır zamanla artan horlama yakınmasıyla başvurdu. Obezite sınırında olan hastanın oral kavite ve orofarenks muayenesinde arka farengeal duvarda, tonsil alt polünün hemen altında, iki taraflı, pulsasyon gösteren morumsu kabarıklık görüldü. Kitle pasajı bir miktar

- 28. Türk Ulusal Otorinolarenoloji ve Baş-Boyun Cerrahisi Kongresi'nde poster olarak sunulmuştur, 21-26 Mayıs 2005, Antalya (Presented at the 28th Turkish National Congress of Otorhinolaryngology Head and Neck Surgery, May 21-26, 2005, Antalya, Turkey).
- ¹Gaziosmanpaşa Üniversitesi Tıp Fakültesi Kulak Burun Boğaz Hastalıkları Anabilim Dalı (¹Department of Otolaryngology, Medicine Faculty of Gaziosmanpaşa University), Tokat; Elazığ Devlet Hastanesi, ²Radyoloji Kliniği, ³Kulak Burun Boğaz Hastalıkları Kliniği (Departments of ²Radiology and ³Otolaryngology, Elazığ State Hospital), Elazığ, all in Turkey.
- Dergiye geliş tarihi - 9 Kasım 2006 (Received - November 9, 2006). Düzeltme isteği - 2 Nisan 2007 (Request for revision - April 2, 2007). Yayın için kabul tarihi - 23 Ağustos 2007 (Accepted for publication - August 23, 2007).
- İletişim adresi (Correspondence): Dr. Ahmet Eyibilen. Gaziosmanpaşa Üniversitesi Tıp Fakültesi, Kulak Burun Boğaz Hastalıkları Anabilim Dalı, 60100 Tokat, Turkey. Tel: +90 356 - 212 17 46 / 1242 Faks (Fax): +90 356 - 213 31 79 e-posta (e-mail): aeyibilen@yahoo.com



Şekil 1. (a) T_1 -ağırlıklı (TR/TE/FA: 600/25/90) koronal görüntüde her iki internal karotis arter (sağda bifurkasyondan hemen sonra, solda bifurkasyondan ve sağdan daha yüksek yerleşimde) mediale kıvrılarak hipofarenkste belirgin daralma oluşturmaktadır. (b) 2D TOF (TR/TE/FA: 60/10/90) koronal maksimum yoğunluk görüntüsünde (MIP) Şekil 1a görüntüsü ile özdeş görünüm izlenmektedir.

daraltmıştı ve kabarıklık hipofarenkse doğru uzanıyordu. Damarsal patoloji düşünülerek MRA tetkiki yapıldı. Tetkik sonucunda İKA'da iki taraflı kıvrılma görüldü. Kıvrılma sağda bifurkasyondan hemen sonra, solda ise bifurkasyondan biraz yuksekte idi (Şekil 1a, b). Her iki tarafta anormal yerleşimli olan İKA, aşağıda hipofarenkste darlık oluşturmaktaydı (Şekil 1a) ve hipofarenkste submukozal yerleşimliydi (Şekil 2). Ancak, orofarenkste yumuşak damağın,



Şekil 2. T_1 -ağırlıklı (TR/TE/FA: 600/25/90) aksiyel görüntüde her iki internal karotis arter hipofarenkste submukozal seyirli olarak izlenmektedir.

tonsil plikalarının ve dil kökünün de horlamaya katkısı olduğundan, tek nedenin iki taraflı da olsa İKA'nın kıvrılması olmadığı düşünüldü.

TARTIŞMA

Baş-boyun bölgesinde büyük damarların gerek seyir, gerekse yapısal anomalileri bildirilmiştir. Özellikle İKA anomalileri, bazen değişik bulgularla ortaya çıkmasına karşın, çoğu zaman bulgu vermezler.^[1-8] Literatür gözden geçirildiğinde, karotis arter anomalilerinin çok nadir olmadığı görülmektedir.^[3,9] Nadir de olsa, ana karotis arterin olmadığı, doğrudan eksternal karotis arterden köken aldığı olgular bildirilmiştir.^[8] İnternal karotis arterin orofarenkste kıvrılması ile ilgili olarak ise literatürde nispeten sınırlı sayıda olgu bildirilmiştir.^[1-3,7] İki taraflı kıvrılma ise daha nadirdir.

Leipzig ve Dohrmann^[9] İKA seyir anomalilerini kıvrılma ve bükülme (kinking) olmak üzere ikiye ayırmış ve bu anomalilerin doğuştan ya da ateroskleroz olmak üzere iki ana nedeni olduğunu belirtmişlerdir. İnternal karotis arterin bükülmesi serebrovasküler bulgularla ortaya çıkarken, kıvrılma genellikle bulgusuz seyretmektedir. Olgumuzda hastanın yaşı nedeniyle ateroskleroz daha öncelikli bir neden olarak düşünülebilir. Hastamızda son beş yılda giderek artan horlama şikayeti ortaya çıkmıştı. Olgumuzda yumuşak damak ve uvula sarkık olarak saptandığından horlamanın tamamen İKA anomalisine bağlı olduğunu da söylemek zordur. Hastanın daha önce bir KBB hekimi tarafından muayene edilmediği düşünülürse, doğuştan kay-

naklı olup, daha sonra yumuşak damak ve uvulanın etkisiyle de horlama şikayeti ortaya çıkmış olabilir.

İnternal karotis arterde kıvrılma çoğu zaman bulgu vermese de bazen yerleşim yerine göre bulgu verebilir.^[1-6] Farengial duvarda kıvrılma, boğazda tıkanıklık hissi, boğaz ağrısı, ağrılı yutma nedeni^[1,2] ya da, sunulan olguda olduğu gibi horlama nedenlerinden biri olarak ortaya çıkabilir. Ancak, bu patolojiye sahip olgularda İKA'ya yönelik herhangi bir müdahale yapılmadığından var olan bulguların İKA'ya bağlı olduğunu kanıtlamak da zordur. Sunulan olguda İKA'da iki taraflı kıvrılma bulunması ve bunun hipofarenkste darlığa neden olması horlamanın tek nedeni olmasa da en azından katkıda bulunduğunu düşündürmektedir.

İnternal karotis arterin farengial duvarda kıvrılmasının nedeni arterin arka farengial duvarda submukozal seyretmesine bağlanmıştır.^[3] Bu durumda İKA arka ya da yan duvarda pulsasyon gösteren bir kabarıklık şeklinde görülebilir.^[1,2] Arter tonsiller fossada, tonsil arka plikasının hemen altında, hatta nazofarenkste bile kıvrılabilir.^[1-3] Böyle bir yerleşim durumunda, sık uygulanan adenoidektomi, tonsillektomi, peritonsiller apse drenajı ve uvulopalatofaringoplasti gibi ameliyatlarda çok ciddi kanamalar olabilir. Adenoidektomi sonrasında İKA anomali nedeniyle aşırı kanamadan kaybedilmiş olgu bildirilmiştir.^[2,3] Bu nedenle, baş-boyun bölgesinde ameliyat planlanıyorsa damarsal yapıların anomaliği göz önünde bulundurulmalıdır. Aksi halde ciddi sonuçlar ortaya çıkabilir.^[2,3,7]

İnternal karotis arter anomalisinden şüphelenildiğinde boyun bölgesinde manyetik rezonans görüntüleme ve MRA yararlıdır. Anjiyografi tanıyı destekler; fakat, invaziv bir yöntem olduğu için MRA tercih edilmektedir. İnternal karotis arterin kafa tabanında kemik içinde seyrederken görülen

anomaliğinde bilgisayarlı tomografi ve anjiyografi daha yararlı olabilir.^[1-4]

Sonuç olarak, İKA seyir anomalileri çok nadir bir anomaliler değildir. Arterin seyri boyunca herhangi bir yerde olabileceği için, baş-boyun bölgesi yakınmalarında ve özellikle ameliyatlarında anatomik yapıları değerlendirirken damarsal patolojiler de düşünülmelidir. Aksi halde, KBB pratiğinde en sık uygulanan ameliyatlardan olan bu bölgedeki girişimler sonucu, ölümle sonuçlanan ciddi kanamalar meydana gelebilir.

KAYNAKLAR

1. Okami K, Onuki J, Ishida K, Kido T, Takahashi M. Tortuosity of the internal carotid artery - report of three cases and MR-angiography imaging. *Auris Nasus Larynx* 2001;28:373-6.
2. Sichel JY, Chisin R. Tortuous internal carotid artery: a rare cause of oropharyngeal bulging diagnosed by magnetic resonance angiography. *Ann Otol Rhinol Laryngol* 1993;102:964-6.
3. Galletti B, Bucolo S, Abbate G, Calabrese G, Romano G, Quattrocchi C, et al. Internal carotid artery transposition as risk factor in pharyngeal surgery. *Laryngoscope* 2002;112:1845-8.
4. Rojas R, Palacios E, D'Antonio M, Correa G. Aberrant internal carotid artery as a cause of pulsatile tinnitus and an intratympanic mass. *Ear Nose Throat J* 2003; 82:173-4.
5. Tamura Y, Shimano H, Kuroiwa T, Miki Y. Trigeminal neuralgia associated with a primitive trigeminal artery variant: case report. *Neurosurgery* 2003;52:1217-9.
6. Iwasaki S, Fujishiro Y, Abbey K. Glossopharyngeal neuralgia associated with aberrant internal carotid artery in the oropharynx. *Ann Otol Rhinol Laryngol* 2002;111:193-5.
7. Bektas D, Caylan R, Korkmaz O, Savas FS. Acquired and congenital internal carotid artery anomalies in two cases: an important threat for the otolaryngologist. *Kulak Burun Bogaz İhtis Derg* 2004;13:35-7.
8. Maybody M, Uszynski M, Morton E, Vitek JJ. Absence of the common carotid artery: a rare vascular anomaly. *AJNR Am J Neuroradiol* 2003;24:711-3.
9. Leipzig TJ, Dohrmann GJ. The tortuous or kinked carotid artery: pathogenesis and clinical considerations. A historical review. *Surg Neurol* 1986;25:478-86.