

Larenks karsinomu nedeniyle boyun diseksiyonu yapılan olgularda rastlantısal tiroid karsinomu: Olgu sunumu

Incidental thyroid carcinoma found during surgery for laryngeal carcinoma: a case report

Dr. İbrahim Çukurova,¹ Dr. Erdem Mengi,¹ Dr. Murat Gümüşsoy,¹ Dr. Aytekin Yaz,¹
Dr. Yusuf Yalçın,¹ Dr. Orhan Gazi Yiğitbaşı,¹ Dr. Demet Etit²

İzmir Tepecik Eğitim ve Araştırma Hastanesi ¹Kulak Burun Boğaz Hastalıkları Kliniği, ²Patoloji Laboratuvarı, İzmir, Türkiye

Larenks kanseri tanısı ile cerrahi tedavi uygulanan olgularda boyun diseksiyonu spesimeninin histopatolojik incelemesinde larenks kanseri metastazı dışında tiroid metastazına da rastlanmaktadır. Ocak 2008 ve Temmuz 2010 tarihleri arasında kliniğimizde larenks kanseri tanısı konulan ve total veya parsiyel larenjektomi ve boyun diseksiyonu uygulanan 74 olgunun dosyaları geriye dönük olarak incelendi. Parsiyel larenjektomi ve boyun diseksiyonu yapılan iki hastanın boyun diseksiyonu spesimeninde tiroid papiller karsinomu saptandı. Tamamlayıcı tedavi olarak total tiroidektomi uygulandı. Olguların ameliyat sonrası ortalama 9.5 aylık (dağılım 5-14 ay) izlemlerinde herhangi bir nüks veya metastaz ile karşılaşmadı. Nadir görülmesine rağmen larenks kanserlerinde eşzamanlı tiroid kanseri olasılığı ve gereğinde tamamlayıcı bir cerrahiye gidilebileceği her zaman akılda bulundurulmalıdır.

Anahtar Sözcükler: Larenks karsinomu; lenf nodu metastazı; skuamöz hücreli kanser; tiroid kanseri.

At the histopathologic examination of neck dissection specimens of the patients who underwent surgical treatment with the diagnosis of laryngeal cancer, thyroid cancer metastases may also be detected in addition to laryngeal cancer metastases. Were retrospectively reviewed the files of 74 patients who were diagnosed with laryngeal cancer and underwent total or partial laryngectomy and neck dissection in our clinic between January 2008 and July 2010. Thyroid papillary carcinoma was found in neck dissection specimen of two patients who underwent partial laryngectomy and neck dissection. Total thyroidectomy was performed to complete the treatment. No recurrence or metastasis was found during the postoperative follow-up for an average of 9.5 months (range 5 to 14 months). Although it is a rare condition, the possibility of coexisting thyroid carcinoma in laryngeal cancer patients and the possible need for completion surgery when required should always be kept in mind.

Key Words: Laryngeal carcinoma; lymph node metastases; squamous cell carcinoma; thyroid carcinoma.

Larenks kanserleri baş boyun kanserleri içerisinde en sık görülen kanser türlerinden olup üst solunum ve sindirim yolları kanserlerinin yaklaşık %30'unu oluştururlar. Eşzamanlı üst solunum yolu ve sindirim yolu kanserleri baş ve boyun kanserleri içinde nadir görülen bir durumdur. Ancak, eşzamanlı üst solunum yolu kanseri ve tiroid kanseri

nispeten daha sık görülen bir durumdur.^[1-3] Otopsi çalışmalarında tiroid dokusu içinde %35'lere varan oranda gizli papiller mikro karsinom tespit edilmektedir. Tiroid dışı kanser cerrahisine bağlı boyun diseksiyonu spesimeninde rastlantısal olarak saptanan tiroid karsinomu %0.7-3 arasında belirtilmiştir. Bunlar genelde papiller tiroid karsinomu

metastazıdır.^[4,5] Eşzamanlı tiroid kanseri klinik uygulamada karşımıza üç şekilde çıkabilmektedir. (i) Tiroid karsinomu dışında baş boyun kanserine bağlı boyun diseksiyonu spesimeninde rastlantısal olarak okkült metastaz şeklinde, (ii) larenjektomi ameliyatları sırasında fark edilen tiroid nodülünün frozen çalışılması ile, (iii) tiroide uzanım gösteren larengeal kanserlerle beraber alınan tiroid dokusunun ameliyat sonrası histopatolojik incelemesinde rastlanabilmektedir.^[6-8] Bu çalışmada, eş zamanlı larenks karsinomuna bağlı boyun diseksiyonu spesimeninde rastlantısal tiroid karsinomu metastazı varlığı ve tedavi seçenekleri gözden geçirildi.

Kliniğimizde Ocak 2008 ve Temmuz 2010 tarihleri arasında larenks karsinomu tanısı ile total veya parsiyel larenjektomi ve boyun diseksiyonu uygulanan 74 olgunun (60 erkek, 14 kadın) klinik verileri geriye dönük olarak incelendi. Olguların 61'ine total larenjektomi ve boyun diseksiyonu, 13'üne parsiyel larenjektomi ve boyun diseksiyonu uygulandı. Ameliyat spesimenleri histopatolojik yönden incelendi ve olguların patolojik tanuları skuamöz hücreli karsinom olarak bildirildi. Gerekli görülen olgulara tamamlayıcı cerrahi ya da ameliyat sonrası radyoterapi uygulandı.

Olgular yaş, cinsiyet, semptom ve bulgular eşliğinde klinik evrelemeleri, uygulanan cerrahi işlem ve histopatolojik yönden değerlendirildi. Ameliyat sonrası olguların tamamında sistemik inceleme, uzak metastaz varlığı tarandı. Ayrıca tümörün yeri ve komşu yapılarla ilişkisi ultrasonografi (USG), magnetik rezonans görüntüleme (MRG) ve kont-

rastlı boyun bilgisayarlı tomografi (BT) ile değerlendirildi.

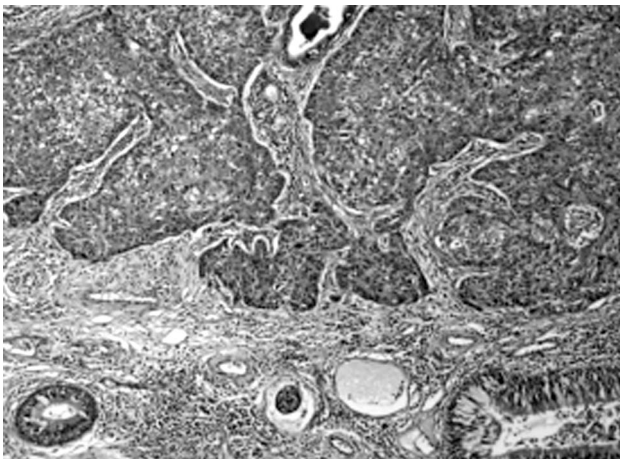
Bu yazıda, boyun spesimeninde rastlantısal tiroid karsinomu metastazı saptanan iki olgu sunuldu

OLGU SUNUMU

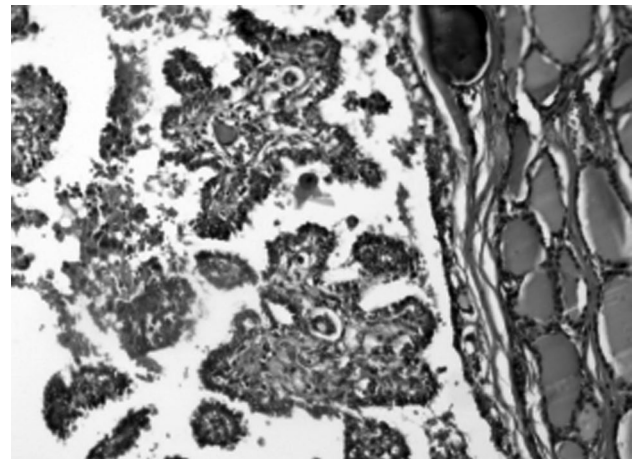
Olgu 1- Elli sekiz yaşında erkek hasta kliniğimize beş aydır süregelen ses kısıklığı yakınması ile geldi, direkt larengoskopisinde sağ kord vokali boylu boyunca tutan sağ bant ve ventrikülü dolduran sağ aritenoid uzanan tümoral kitleden yapılan biyopsi sonucunda patolojisi skuamöz hücreli karsinom olarak bildirildi. Boyun palpasyonunda tiroid bezinde nodül tespit edilmediği gibi palpabl lenfadenopati de saptanmadı. Hastanın primer lezyonu T2N0M0 olarak değerlendirildi. Yapılan sağ parsiyel larenjektomi + sağ fonksiyonel boyun diseksiyonu ameliyatı sonucunda, spesimen patolojisi, larenks için skuamöz hücreli karsinom olarak bildirildi (Şekil 1).

Olgunun boyun spesimeni papiller tiroid karsinom metastazı lenfadenopati 2. ve 3. bölge olarak bildirildi (Şekil 2). Hastaya daha sonra total tiroidektomi ameliyatı yapıldı, sağ tiroid lobu spesimeninde papiller tiroid karsinomu olarak bildirildi.

Olgu 2- Altmış yedi yaşında erkek kliniğimize yedi aydır süregelen ses kısıklığı yakınması ile başvurdu. Direkt larengoskopisinde, ön komissürü her iki kord vokali boylu boyunca tutan, sağ bant ve ventrikülü dolduran, sağ aritenoidi tutan, sağda subglottik 1 cm uzanan, sağ kord vokalde hareket



Şekil 1. (Larenks SHK): Olağan larengeal muköz bezler izlenen stromaya infiltre, stromal lenfoplazmositer yangısal yanıt oluşturmuş, skuamatoid epitelyal adalar tarzında nükleer anizomorfizm ve hiperkromazi gösteren yer yer keratinize skuamöz hücreli karsinom. (H-E x 100).



Şekil 2. (Tiroid PTK): Sağ tarafta olağan tiroid folikülleri yanında, fibrovasküler korları ile papiller konfigürasyonlar gösteren nükleer üst üste binme, soluklaşma ve optik kırılmalar içeren klasik papiller tiroid karsinomu histopatolojik kesiti. (H-E x 200).

kısıtlılığı bulunan tümöral kitleden yapılan biyopsi sonucu, skuamöz hücreli karsinom olarak bildirildi. Boyun palpasyonunda tiroid bezinde nodül tespit edilmediği gibi palpabl lenfadenopati de saptanmadı. Hastanın primer lezyonu T3N0M0 olarak değerlendirildi. Yapılan total larenjektomi + iki taraflı fonksiyonel boyun diseksiyonu ameliyatı sonucunda, spesimen patolojisi, larenks için skuamöz hücreli karsinom, boyun spesimeni papiller tiroid karsinom metastazı lenfadenopati sağ 2. bölge olarak bildirildi. Hastaya daha sonra total tiroidektomi ameliyatı yapıldı, spesimeninde, sağ tiroid lobunda papiller tiroid karsinom olarak bildirildi.

Her iki olguda da ameliyat sonrası kan tiroid stimulan hormon (TSH) düzeyleri takip edildi, tiroid sintigrafileri, kontrastlı boyun BT ve USG ile değerlendirildi, endokrinoloji bölümünün de görüşleri alındı ve tamamlayıcı cerrahi olarak total tiroidektomi uygulandı. Olguların patoloji tiroid spesimeni inceleme sonucu papiller tiroid karsinomu olarak bildirildi. Ameliyat sonrası karşılaşılan hipotiroidi ve hipokalsemi durumları endokrinoloji bölümünce takip edildi ve düzenlendi. Cerrahi sonrası radyoaktif iyot (I^{131}) tedavisi açısından olgular konsülte edildi ve gerekli olan tedavileri düzenlendi.

Olguların 5-14 ay arası (ortalama 9.5 ay) izlemlerinde herhangi bir nöks ile karşılaşılmadı.

TARTIŞMA

Tiroid bezinin en sık görülen (%78) malign tümörü, papiller tiroid karsinomudur. Sessiz seyir ve yavaş davranışlıdır. Tiroid karsinomları erken dönemde lenf nodlarına yayılım gösterirler. Tiroid karsinomlarının ilk başvuru yakınması boyunda kitle olabilmektedir. Papiller karsinomlar boyunda: %68 santral, %62 lateral ve %9 mediasinal lenf nodu tutulumu ile görülebilmektedir. Servikal okkült metastaz oranı %70-80'dir. Tiroid dışı kanser cerrahisine bağlı boyun diseksiyonu spesimeninde rastlantısal olarak saptanan tiroid karsinomu %0.7-3 arasında belirtilmiş, sıklıkla da papiller karsinom olarak değerlendirilmiştir.^[1-3]

Tiroid dışı nedenlerle boyun diseksiyonu yapılan olgularda rastlantısal tiroid papiller karsinom metastazı oluşumu hakkında farklı görüşler mevcuttur. Birinci görüş, tiroid bezinin papiller karsinomuna bağlı metastazı, diğeri ise lateral boyun bölgesinde yer alan embriyonik ektopik tiroid dokusunun malign dejenerasyonu ile ortaya çıktı-

ğdır. Konuyla ilişkili olarak boyun spesimeninde papiller tiroid karsinomu metastazı bulunan fakat tiroidektomi spesimeni normal tiroid dokusu olarak raporlandığı çalışmalar literatürde mevcuttur. Metastaz seviyesi daha çok seviye 2 ve 4 üzerinde yoğunlaşmaktadır.^[3-7] Dokuzlar ve ark.nın^[8] 410 olgu üzerinde yaptıkları çalışmada 169 tek taraflı 241 çift taraflı boyun diseksiyonu neticesinde üç adet (0.7%) metastatik tiroid papiller karsinomuna rastlamışlardır. Total tiroidektomi sonrasında radyoaktif iyot tedavisi uyguladıkları olgularda, tiroidektomi spesimeninde ise primer tiroid papiller tümörüne rastlamamışlardır. Bunun yanında, boyunda metastatik lenf nodları ve tiroidektomi spesimeninde primer tiroid karsinomu gösterilmiş olgular da mevcuttur.^[6] Bizim çalışmamızda her iki olguya da boyun diseksiyonu ve tiroidektomi spesimeni ile papiller tiroid kanseri tanısı konuldu ve olgular primer tiroid papiller kanserinin boyun metastazı şeklinde yorumlandı. Papiller tiroid karsinomu metastazları seviye 2'de yer almakta olup sıklığı %2.7 ile literatür ve çalışmaları destekler niteliktedir.

Papiller tiroid karsinomunun cerrahi tedavisinde farklı görüşler mevcuttur. Farklı görüş hemiya da total tiroidektomi şeklindedir. Bu tümör oldukça yavaş geliştiği için, her iki yaklaşım da doğru uygulandığı takdirde olguların yaşam süresini olumsuz etkilememektedir.^[5,7] Yine de tümörün multisentrik olma olasılığının %30-70 arasında bulunması total tiroidektomi uygulanması için önemli bir neden oluşturmaktadır. Total tiroidektomi, cerrahi olarak paratiroid bez hasarına ve olası komplikasyonlara yol açabilmesi ve daha invaziv olması nedeniyle tercih edilmemektedir. Ancak, nöks riskinin yüksek olması nedeniyle ameliyatın total yapılması gerektiğini savunan yazarlar da vardır. Genel olarak iyi prognostik kriterler taşıyan tiroid dışı kökenli baş boyun kanserli olgularda rastlantısal tiroid karsinom metastazı tedavisinde cerrahi önerilirken, genel durumu bozuk olan ve kötü prognoz taşıyan karsinomlu olguların takibe alınabileceği yazarlar tarafından vurgulanmaktadır.^[7-9] İleri evre bir larengeal karsinom cerrahisinden sonra rastlantısal tiroid karsinomunda total tiroidektomi cerrahisi uygulanmadan izlenebilmekte, yine de bu olgular genel olarak larengeal karsinomdan dolayı ilerleyen dönemlerde kaybedilmektedir.^[10,11] Erken evre bir larengeal karsinom cerrahisinden sonra saptanan rastlantısal tiroid karsinomunda uygulanacak total tiroidektominin prognozu ileri evre larenks kanserine göre daha yüz

güldürücü sonuçlar vermektedir. Geniş uygulanan bir larenjektomi esnasında çoğunlukla aynı taraf tiroid bezini de kapsayan cerrahi uygulanabilmektedir. Bu nedenle klinik olarak larenjektomi sonrası alınan tiroid bezinde rastlantısal olarak karsinom saptanabilmektedir. Eğer cerrah tarafından larenjektomi sırasında total tiroidektomi ameliyatı da eşzamanlı uygulandı ise ileride tiroid karsinomu nedeniyle ikinci ameliyata gerek kalmamaktadır. Fakat cerrah tarafından larenjektomi sırasında total tiroidektomi yapılmamış ise ileride saptanacak tiroid karsinomu metastazı sonrası tekrar uygulanacak total tiroidektomi ameliyatı ameliyat bölgesindeki ana damarsal yapılara ve hipofarengeal alana zarar verme olasılığını artırmaktadır. Ayrıca ameliyat sonrası uygulanacak radyoterapiyi geciktirmektedir. Bu nedenle ileri evre genişletilmiş larengeal cerrahilerde aynı tarafta tiroid lobektomi ameliyata eklenmelidir. Düşük riskli tiroid karsinomları için lobektomi yeterli bir yaklaşımdır. Ekstra kapsüller bir yayılım olmadığı durumlarda aynı taraf lobektomi faydalı bir yaklaşım olacaktır. Bunun yanında total tiroidektomisiz izlemde diğer bir seçenektir. Yinede bu durumda olan olgu sayısı çok az olduğu için elde edilen veriler net değildir.^[9-11] Bizim çalışmamızda, her iki olguda da boyun diseksiyonu aşamasında gerek lenf bezlerinin görünümü gerekse tiroid dokusunun palpasyonunda veya rutin BT incelemesinde, primer tiroid karsinom olasılığından şüphelenilmedi. Bu nedenle olgulara larenks kanseri tanısıyla cerrahisi uygulandıktan sonra patolojik tanının da papiller karsinom olarak bildirilmesi neticesinde, prognozun primer larenks karsinomu açısından da iyi olduğu düşünülerek total tiroidektomi cerrahisi uygulandı. Olgular sorunsuz izlenmektedir.

İleri evre larenks karsinomlu olgularda primer larenkse yönelik cerrahi yaklaşımda tiroid bezine yönelik farklı yaklaşımlar bulunsa da^[12] biz, genişletilmiş cerrahi yaklaşımını önermekteyiz. Bu olgularda ikinci bir tiroid kanseri olasılığı ya da tiroid bezine larenks kanseri yayılımı açısından ameliyat öncesi tiroid bezi yakından incelenmelidir. Larengeal karsinomlarda tümörün yayılımını değerlendirmek için tiroid bezinin ameliyat öncesinde MRG, BT veya USG ile görüntülenmesi ve değerlendirilmesi faydalı olacaktır. Bu incelemeler sırasında tiroid bezinde saptanan nodüller bir lezyondan yapılacak biyopsi sonucu ile genişletilmiş bir cerrahiye olanak sağlanacaktır. Yine de boyun kitlelerinin değerlendirilmesinde BT çok önemli bir değere sahip olsa da tiroid papiller

kanserinin kistik lenf nodu metastazları ile diğer kistik boyun kitlelerini birbirinden ayırt etmede belirgin tomografik kriterler mevcut değildir. Bu incelemeler esnasında herhangi bir lezyon saptanamazsa larenjektomi sırasında tiroid bezi palpe edilmeli ve nodül saptanırsa frozen çalışılmalıdır. Bu sayede tiroid karsinomu ve larengeal karsinom eşzamanlı tedavi edilmiş olacaktır. Ameliyat öncesi incelemeler sayesinde tiroid karsinomu saptanması halinde larengeal cerrahiye ek olarak total tiroidektomi ameliyatı uygulanabilir. Bu sayede olgu ikinci bir ameliyattan kurtarılmış olacaktır.^[12-14]

Mevcut inceleme ve klinik değerlendirmeye rağmen ameliyat sonrası histopatolojik incelemede tiroid karsinomu ile karşılaşabileceğimizi ve tamamlayıcı bir cerrahiye gidilebileceğini her zaman aklımızda bulundurmak gerekmektedir. Larenks karsinomu tanısıyla cerrahi planlanan olguların detaylı ve özenli klinik incelemelerinin yanı sıra, ikinci primer olarak olası tiroid kanserleri açısından tiroid bezi ve boyun görüntüleme incelemelerinde ek hassasiyet gösterilmelidir.

KAYNAKLAR

1. Esposito ED, Bevilacqua L, Guadagno MT. Multiple primary malignant neoplasm in patients with laryngeal carcinoma. *J Surg Oncol* 2000;74:83-6.
2. Lin ZM, Chang YL, Lee CY, Wang CP, Hsiao TY. Simultaneous typical carcinoid tumour of larynx and occult papillary thyroid carcinoma. *J Laryngol Otol* 2008;122:93-6.
3. Özcan M, Tezer MS, Şahin Ç, Han Ö, Ünal A, Tuncel Ü. Incidental metastatic papillary thyroid carcinoma during neck dissection of larengeal carcinoma: report of two cases. *Turkiye Klinikleri J Med Sci* 2007;27:294-7.
4. León X, Sancho FJ, García J, Sañudo JR, Orús C, Quer M. Incidence and significance of clinically unsuspected thyroid tissue in lymph nodes found during neck dissection in head and neck carcinoma patients. *Laryngoscope* 2005;115:470-4.
5. Guzzo M, Quattrone P, Seregini E, Bianchi R, Mattavelli F. Thyroid carcinoma associated with squamous cell carcinoma of the head and neck: which policy? *Head Neck* 2007;29:33-7.
6. Ansari-Lari MA, Westra WH. The prevalence and significance of clinically unsuspected neoplasms in cervical lymph nodes. *Head Neck* 2003;25:841-7.
7. Fliegelman LJ, Genden EM, Brandwein M, Mechanick J, Urken ML. Significance and management of thyroid lesions in lymph nodes as an incidental finding during neck dissection. *Head Neck* 2001;23:885-91.
8. Dokuzlar U, Erişen L, Kasapoğlu F, Coşkun H, Basut O, Onart S, et al. Unexpected findings in the neck dissection specimens for primary head and neck squamous cell carcinoma. *Kulak Burun Bogaz Ihtis Derg* 2009;19:9-15.

9. Coskun H, Erisen L, Tolunay S, Basut O, Onart S, Tezel I. Incidental association of thyroid carcinoma and squamous cell carcinoma of head and neck. *Am J Otolaryngol* 2002;23:228-32.
10. Farrag TY, Lin FR, Cummings CW, Sciubba JJ, Koch WM, Flint PW, et al. Importance of routine evaluation of the thyroid gland prior to open partial laryngectomy. *Arch Otolaryngol Head Neck Surg* 2006;132:1047-51.
11. Fagan JJ, Kaye PV. Management of the thyroid gland with laryngectomy for cT3 glottic carcinomas. *Clin Otolaryngol Allied Sci* 1997;22:7-12.
12. Sheahan P, Hafidh M, Toner M, Timon C. Unexpected findings in neck dissection for squamous cell carcinoma: incidence and implications. *Head Neck* 2005;27:28-35.
13. Akbay E. Surgical approach to recurrent papillary thyroid carcinoma involving the larynx: a case report. *Kulak Burun Bogaz Ihtis Derg* 2008;18:246-9.
14. Resta L, Piscitelli D, Fiore MG, Di Nicola V, Fiorella ML, Altavilla A, et al. Incidental metastases of well-differentiated thyroid carcinoma in lymph nodes of patients with squamous cell head and neck cancer: eight cases with a review of the literature. *Eur Arch Otorhinolaryngol* 2004;261:473-8.