

# YAĞ ENJEKSİYONU İLE VÜCUT KONTUR DEFORMİTELERİNİN DÜZELTİLMESİ

Ufuk BİLKAY, Cenk TOKAT, Cüneyt ÖZEK, Mehmet ALPER, Ecmel SONGÜR, Arman ÇAĞDAŞ

Ege Üniversitesi Plastik ve Rekonstrüktif Cerrahi Kliniği, İzmir

## ÖZET

1994-2003 yılları arasındaki 9 yıllık periyotta vücut konturlarında; travma sonrası skarlar, hemifasiyal atrofi, akne skarları, Liposuction sonrasında oluşan deri depresyonları gibi deformiteler nedeniyle kliniğimize başvuran 211 hastaya yağ enjeksiyonu metodu ile tedavi uygulanmıştır. 188 hasta genel anestezi, 23 hasta topikal EMLA (Emla Cream W/2 Tegaderm(5mg)) uygulaması ile opere edilmişlerdir. Karın, pubis, kalça, gluteal bölge, uyluk, ve dizlerin iç bölgeleri yağ dokusu için uygun özellikler taşıyan donör saha olarak tercih edilmiştir. Rutin kontrollerde, antibiyotik ve analjezik-antiinflamatuvar tedavi dışında özellikli bir bakım uygulanmamıştır. 211 hastanın 28'inde ödem, ve hematoma gibi komplikasyonlar gözlemlendi. Belirgin hematoma görülen 4 hastada drenaj yapıldı. Hiç bir hastada enfeksiyona rastlanmadı. 140 hastada 2. seans , 43 hastada 3. seans yağ enjeksiyonu 6 aylık aralıklarla uygulandı. Hastaların büyük çoğunluğunda elde edilen sonuçlar estetik açıdan istenilen düzelmeyi sağladı.

**Anahtar Kelimeler:** Kontur deformitesi, düzeltme, yağ enjeksiyonu

## GİRİŞ

Hemifasiyal atrofi, akne skarları, travmatik skar, radyodermis, skleroderma, liposuction sonrasında oluşan depresyonlar, cerrahi eksizyonlar sonrasında oluşan deformiteler gibi pek çok etyolojik sebeplere bağlı olarak vücut konturlarında oluşan deformiteler (lezyonlu bölgenin normal deri bölgesine göre farklı seviyede olması) hastalarda fizik ve emosyonel problemler yaratmaktadır<sup>1,2</sup>. Liposuction işlemi sırasında elde edilen otolog yağ dokusunun, yağ grefti olarak vücudun çeşitli bölgelerinde dolgu maddesi şeklinde kozmetik ya da rekonstrüktif amaçlı kullanımı bu çeşit problemlerin ortadan kaldırılmasında son yıllarda çok yaygın bir prosedür olarak kullanılmaktadır<sup>3,4</sup>. Yağ dokusunun dolgu maddesi olarak en sık kullanıldığı bölgeler yüzde nasolabial katlantılar, ağız çevresi, dudak, çene, periorbital bölge ve glabellar bölgedir. Bu bölgelerdeki yağ dokusu enjeksiyonları genellikle face lift (yüz germe

## SUMMARY

### Body Recontouring with Lipoinjection

During the 9 years period between 1994-2003; 211 patients with body contour deformities due to posttraumatic scars, hemifacial atrophy, scars of acne, skin depressions after liposuction and aging were treated with lipoinjection in our clinic. 188 patients had general anaesthesia and 23 patients had topical anaesthesia with EMLA (Emla Cream w/2 Tegaderm (5gm)). Abdomen, pubis, hips, gluteal region, thigh and medial sides of the knees were preferred as the suitable donor sites. No special medications except routine controls, antibiotics and analgesic-anti-inflammatory drugs were used. Complications like oedema and haematoma were observed in 28 of 211 patients. Drainage was done in 4 patients with evident haematoma at the donor sides. None of the patients developed infection. In 140 patients second and in 43 patients third applications were done with 6 months intervals. Most of the patients had satisfactory results aesthetically.

**Key Words:** Contour deformities, recontouring, lipoinjection

ameliyatı), rhinoplasty (burun estetiği), blepharoplasty (göz kapağı estetiği) ve lip rejuvenation gibi kozmetik ameliyat prosedürleri ile birlikte uygulanmaktadır<sup>4,10</sup>. Bu teknik aynı zamanda vücudun diğer bölgelerindeki (ekstremiteler, gluteal bölge, gövde) kontur düzensizliklerinin düzeltilmesinde de kullanılmaktadır<sup>4,11</sup>. Bu çalışmada 1994 yılından beri yağ enjeksiyonu prosedürü uygulanan hastalarda elde edilen sonuçlar ve karşılaşılan zorlukları sunmak amaçlanmıştır.

## GEREÇ VE YÖNTEM

1994-2003 yılları arasındaki 9 yıllık periyotta vücut konturlarında deformite nedeniyle kliniğimize başvuran 211 hastaya (180 kadın [%85.3] ve 31 erkek [%14.7] ) yağ enjeksiyonu metodu ile tedavi uygulanmıştır (Tablo 1, 2). Hastaların yaşları 23 ile 65 arasındaydı, ve ortalama yaş 51.3 olarak tespit edildi. Ortalama yaş kadınlarda daha yüksek bulundu (kadınlarda 52.3 ve erkeklerde 45.4).

**Tablo 1:** 1994-2003 döneminde yağ enjeksiyonu uygulanan hastalar

Operasyon	1994	1995	1996	1997	1998	1999	2000	2001	2002	Total	(%)
Estetik	8	4	9	12	6	7	6	9	11	72	34.1
Simultane Prosedür*	12	9	11	7	8	13	22	11	14	107	50.7
Rekonstrüktif	2	3	2	4	2	3	7	5	4	32	15.1
Total	22	16	22	23	16	23	35	25	29	211	100

\* Face lift, blepharoplasty, rhinoplasty, vb.

**Tablo 2:** Hasta verileri

Hasta sayısı	Etyoloji	Greftlenen bölge	Komplikasyon
3	Hemifasiyal atrofi	Pariteal, temporal mandibular	1 hastada minor hematoma
11	Akne skarları	Yanak bölgesi	2 hastada ödem
13	Travmatik skar	Yüz, çene, baldır, uyluk	1 hastada minor hematoma
1	Polyomyelit	Omuz, kol	yok
2	Skleroderma	Mandibular bölge	2 hastada ödem
14	Liposuction sonrası çöküklük	Uyluk, kalça	4 hastada hematoma, 1 hastada ödem
21	Vücut kontur deformitesi	Kalça, baldır, kol, uyluk	4 hastada hematoma, 1 hastada minor hematoma
39	Yüzdeki defektler	Nasolabial, perioral, yanak, çene	3 hastada ödem, 1 hastada minor hematoma
107	Yaşlanma	Yüz germe ve tüm yüz, yüz germe ve nasolabial, yüzgerme ve perioral	6 hastada ödem, 5 hastada minör hematoma

En uzun izlem süresi 5.9 yıl en kısa izlem süresi 4 aydır (Ortalama: 3.7 yıl). Şikayete neden olan problemlerin başlıcaları; travma sonrası skarlar, hemifasiyal atrofi, akne skarları, Liposuction sonrasında oluşan deri depresyonları vb. şeklinde idi. Estetik amaçla en sık müdahale edilen bölgeler yanaklar, göz çevresindeki kırışıklıklar, çene, dudaklar ve glabellar bölge idi. Yapılan yağ enjeksiyonu prosedürü 107 hastada facelift (yüz germe), rhinoplasty (burun estetiği), blepharoplasty (göz kapağı estetiği) ve liposuction gibi estetik ameliyatlara kombine halde gerçekleştirilmiştir.

Yağ enjeksiyonu için kullanılan set (Disposaject; Germany) kanül, enjektör, iğne, toplayıcı şişe, silikon veya poliethilen tüpler den oluşmaktadır. Bu çalışmada 10 ml.lik poliethilen tüpler kullanılmıştır. Manivelası sayesinde 1 ml, 2 ml, 3 ml, gibi bir seferde verilecek yağ miktarı ayarlanabilmektedir. Çalışmamızda manivela

her seferde 2 ml yağ enjeksiyonu yapabilecek tarzda ayarlanmıştır. İnce periorbital bölgedeki gibi kırışıklıkların tedavisinde 2 ml enjektörler, 16 gauge iğneler kullanılarak daha küçük miktarlarda yağ enjeksiyonları yapılabilmektedir.

#### *Cerrahi teknik:*

Karın, pubis, kalça, gluteal bölge, uyluk, ve dizlerin iç bölgeleri yağ dokusu için uygun özellikler taşıyan donör sahalardır ve hepsi uygunluk açısından eşittir. Donör ve alıcı sahalarda gerekli olan asepsi iodine bileşikleriyle sağlanır (Betadin türü). Girişim öncesinde yağ enjeksiyonu yapılacak bölge işaretlenir ve enjekte edilecek yağ miktarı yaklaşık olarak belirlenir. Lokal anestezi kullanıldığı zaman kontrol edilemeyen hacim değişiklikleri meydana gelebileceğinden genel anestezi lokal anesteziye tercih edilmelidir. 188 hasta genel anestezi, 23 hasta topikal EMLA (Emla Cream W/2

Tegaderm (5mg)) uygulaması ile opere edilmişlerdir, çünkü topikal ajanlar alıcı sahada hacim değişikliğine yol açmazlar.

Donör sahadan liposuction tekniği ile yağ dokusu alınmadan önce donör sahaya 1000 ml Lactated Ringer's solüsyonu içinde 20 ml 2% prilokain, 1 ml ½ mg adrenalin, ve 10 ml 8.4% sodyum bikarbonat içeren tümesan sıvı enjeksiyondan gereği kadar yapılır ve adrenalinin vazokonstriktif etkisinin oluşabilmesi için enjeksiyondan sonra 7-10 dakika beklenmelidir. Ardından 50 ml enjektör kullanılarak yağ dokusu vakumla alınır. Antibiyotik eklenmesinin ardından greft uygun enjektör içine yerleştirilerek 20-30 dakika dik olarak bekletilerek serumun yağ dokusundan ayrılması sağlanır. Üstte biriken serum uzaklaştırılır.

Enjeksiyon alıcı sahada ciltaltı, fasya, ve kas üzerine ayrı ayrı yapılır. Bu sayede greftin çevre dokulardan difüzyonla beslenmesi artar ve sağ kalan greft miktarı artar. Enjekte edilecek yağ miktarı alıcı bölgenin özelliklerine ve deformitenin şiddetine göre ayarlanmalıdır. Ameliyat sonrasındaki dönemde konulan yağ greftlerinin %30-50'sinin sağ kaldığı göz önüne alınarak <sup>4</sup>, %30-50 oranında fazla yağ dokusu enjekte edilerek doldurma sağlanmalıdır. Fakat hastanın erken dönemde tamamen iyileşme gibi bir talebi varsa aşırı doldurma yapılmaz.

Yüzde enjektörün girişi için uygun alanlar; burun kanatlarının tabanı, dudak kommisürü, kulak önü alanı ve temporal bölgedir. Aşırı liposuction uygulanmasına bağlı meydana gelen çöküklüklerde enjeksiyon subdermal seviyeye, ince ayak bileği olanlarda subkutan seviyeye yapılmalıdır.

Geniş alanların düzeltilmesinde injekte edilen yağ miktarı 90-120 cc ye ulaşabilir.

*Ameliyat sonrası bakım:*

Rutin kontrollerde, antibiyotik ve analjezik-antiinflamatuvar tedavi dışında özellikli bir bakım uygulanmamıştır. Ameliyattan hemen sonra enjekte edilen yağın yeni yerine daha iyi yayılmasını sağlamak için alıcı bölgeye masaj yapılmış, ayrıca gazlı bez ve bandaj ile orta derecede baskı uygulanmıştır.

## BULGULAR

Hastalar genel anestezi ve topikal anestezi ile opere edilmişlerdir. Hastaların büyük çoğunluğunda ameliyat sonrası minimal şişlik ve minimal ağrı gibi geçici ve küçük şikayetler görüldü. Şişlik şikayetinin sebebi, uzun dönemde transfer edilen yağ greftinin %30-50 oranında sağ kaldığının<sup>4</sup> bilinmesine bağlı olarak yapılan fazla düzeltmedir.

211 hastanın 28'in de ödem ve hematoma gibi küçük komplikasyonlar gözlemlendi. Belirgin hematoma görülen 4 hastada drenaj yapıldı. Hiç bir hastada enfeksiyona rastlanmadı. 140 hastada 2. seans, 43 hastada 3. seans yağ enjeksiyonu 6 aylık aralıklarla uygulandı. Hastaların

büyük çoğunluğunda elde edilen sonuçlar estetik açıdan istenilen düzelmeyi sağladı.

## TARTIŞMA

Uygulama kolaylığı, kısa iyileşme süresi, başarılı sonuçları (Tablo 3), minimal morbiditesi ile bu yöntem cerrahlar arasında uygun vakalarda çok sık kullanılan bir yöntem haline gelmiştir<sup>5,12</sup>. Tek başına veya blepharoplasty, facelift, rhinoplasty, ve lip rejuvenation gibi operasyonlara ek bir prosedür olarak yapılabilmektedir<sup>3-10</sup>. Bazı otörler etyolojinin elde edilecek sonuçta etkili olduğunu bildirmiştir. Yüz yumuşak dokusunda incelleme olan hastalarda yağ enjeksiyonunun face lift ile kombinasyonu iyi sonuçlar verirken, Rhombert sendromuna bağlı hemifacial atrofi vakalarında neredeyse normal yüz konturu elde edilebilir<sup>7,9</sup>. Histopatolojik incelemeler kesin olarak biyolojik reaksiyonları göstermektedir. Transplante edilen yağ grefti başlangıçta kompozit greft olarak yaşar, daha sonra yağ lobülleri neovaskularizasyon ile vaskularize olur<sup>6,13</sup>. Greft materyalinin önemli özelliği yağ globüllerinin anatomik ve histolojik olarak bütünleşmesidir<sup>1,14-16</sup>. Rezorpsiyonun fazla olduğu, ve çöküklüğün fazla olduğu hastalarda tekrarlayan enjeksiyonlar gerekmektedir. Çünkü transplante edilen hücreler diferansiyasyon göstermiş hücrelerdir, ve fragmanlar tarzında uygulandıklarında iç tabakada kalan hücreler beslenemez<sup>17</sup>.

**Tablo 3:** Hasta takip sonuçları

Toplam hasta	Sonuçtan memnun	Az memnun	Memnun değil
211	179 (84.8%)	25 (11.8%)	7 (3.3%)

Elde edilen yağ dokusundan santrifüj ile fazla tümesant solüsyonu, kan, ve diğer hücresel yapılar uzaklaştırılarak olgun lipositler elde edilebilir<sup>18,19</sup>. Bu çalışmada ise santrifüj uygulanmamıştır.

Vurgulanması gereken bazı teknik detaylar vardır:

1) Anestezik ile verilen sıvıya bağlı normal doku miktarındaki artış ile eklenen adrenaline bağlı oluşan vazokonstriksiyon nedeniyle alıcı sahaya lokal anestezi uygulanmaması gerekir. Ancak topikal anestezikler küçük miktarlarda greft alımında yeterli olabilmektedir.

2) Donör sahadan alınan yağ grefti süzüldükten sonra kansız ve zedelenmemiş yağ globülleri alıcı sahaya transfer edilmelidir.

3) Yağ globüllerini zedelememek için enjeksiyon dikkatlice yapılmalıdır.

4) Yağ greftleri saline solüsyonu ile muammele edilmemelidir. Aksi halde yağ dokusunun normal morfolojisi değişir ve çevre dokuya adezyonu sağlayan fibrin kaybedilir.

5) Hastalar fazla doldurma sebebi, tekrarlanabilecek enjeksiyonlar ve oluşabilecek komplikasyonlar hakkında bilgilendirilmelidir.

Kollajen implant enjeksiyonları istenilen etkiyi vermekle beraber kısa süreli etki sağlamaktadır ve bazı otörlere göre kollajen immun mekanizmayı da baskılamaktadır<sup>20</sup>. İşlenmiş yağ dokusu kullanılarak yumuşak doku augmentasyonu yapılabilmektedir. Bu materyal, yağ hücrelerinin duvarlarından ortaya çıkan kollajen ve fibröz dokudan oluştuğu için "otolog kollajen" olarak adlandırılır. Erken dönem biyopsileri intakt yağ hücreleri yerine belirgin inflamatuvar yanıt varlığını göstermektedir. Takip eden biyopsilerde, inflamatuvar yanıt, hücresel fibrozis ve dermiste genişleme görülür. İşlenmiş yağın intradermal enjeksiyonu alıcı sahada yanıtı bağlı oluşan fibröz materyal ve kollajen birikimi ile doku augmentasyonu sağlanır. Verilen materyalin kendisi çok az miktarda kollajen taşır<sup>21</sup>.

Dermis, kas stripleri, yağ dokusu ve fasya içeren doku kokteyli kullanımı daha başarılı sonuçlar sunmakla beraber, insizyon ve doku eksizyonu gerektirmektedir<sup>4</sup>.

Halen mevcut olan asıl problem; yağın bir greft olarak ne miktarda devamlılığını sürdürdüğüdür. Histolojik çalışmalar transplante edilen yağ globüllerinin yaklaşık olarak %30-50'sinin çevre ile bütünleşerek kalıcı olduğunu<sup>4</sup>, diğer bir kısmının da oluşturduğu inflamatuvar reaksiyon sonucunda elle tutulur miktarda hücre ve bağ dokusunun tahmin edilemeyen bir süre kaldığını göstermektedir.

İlerleyen yaş ile birlikte yüzde derialtı yağ dokusu azalır. Ayrıca yanaktaki yağ yastığı ve onun temporal uzantısı atrofiye gider<sup>5</sup>. Facelift prosedürüne ek olarak yağ enjeksiyonunu, özellikle yaşlı yüzün tedavisinde memnuniyet verici sonuçlar vermiştir<sup>5</sup>.

## SONUÇ

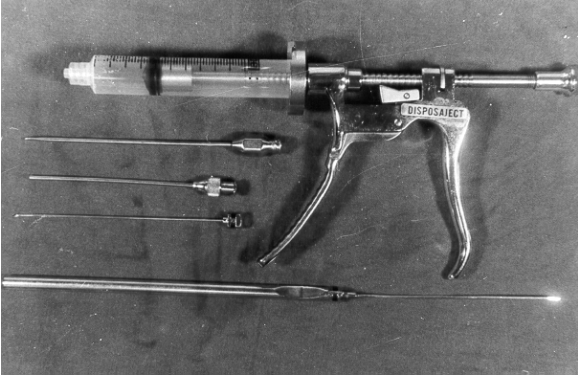Sonuç olarak, yumuşak dokudaki çökmelere bağlı vücut kontur bozukluklarında, travmatik skar ve akne skarlarında, cerrahi eksizyonlardan sonra deri altında meydana gelen yumuşak doku yetersizliklerinde ve yaşlı yüzün gençleştirilmesinde yağ enjeksiyonunu etkin bir yöntem olarak önermemizi sağlamaktadır. Elde edilen başarılı sonuçlar, her geçen gün yağ enjeksiyonu için başvuran kişilerin sayısındaki artış ve uygulama yapılan hastaların yüksek orandaki memnuniyetleri bunun en önemli göstergesidir.

*Dr. Ufuk BİLKAY*  
*Ege Üniversitesi Hastanesi*  
*Plastik Cerrahi Anabilim Dalı*  
*35100, Bornova, İZMİR*

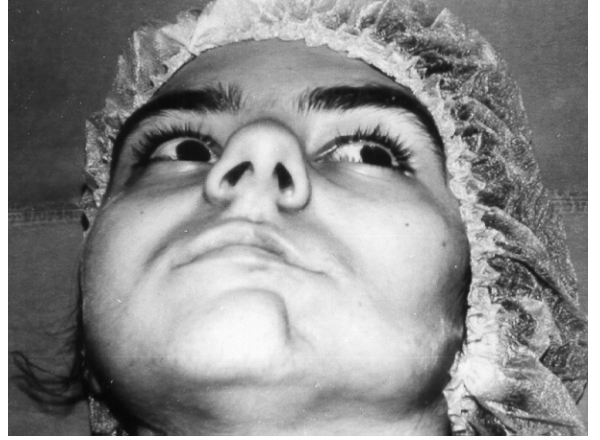
## KAYNAKLAR

1. Bircoll, M. Cosmetic breast augmentation utilizing autologous fat and liposuction techniques. *Plast.*

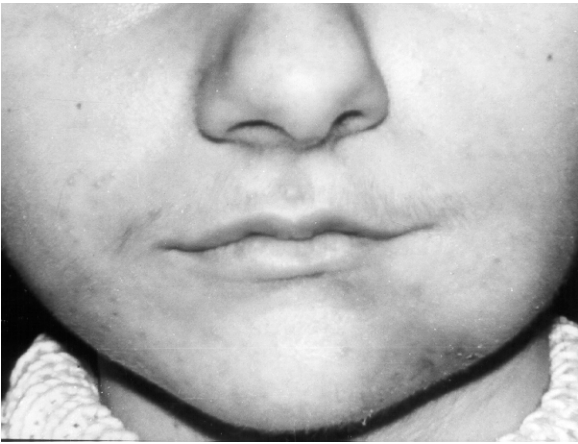- Reconstr. Surg. 79(2): 267; 1987.
2. Chajchir, A., Benzaquen, I., Wexler, E. Suction curettage lipectomy. *Aesthet. Plast. Surg.*: 7:195; 1983.
3. Guerrerosantos, J. Autologous fat grafting for body contouring. *Clin Plast Surg* 23(4): 619; 1996.
4. Erol, Ö.O. Facial autologous soft-tissue contouring by adjunction of tissue cocktail injection (micrograft and minigraft mixture of dermis, fascia and fat) *Plast. Reconstr. Surg.* 106:1375; 2000.
5. Guerrerosantos, J. Simultaneous rhytidoplasty and liposuction: a comprehensive aesthetic surgical strategy. *Plast. Reconstr. Surg.* 102:191; 1998.
6. Chajchir A, Benzaquen I, Arellano A. Comparative study on lipoinjection and other methods. *Med Cutan Ibero Lat Am*; 16(6): 489; 1988.
7. Guerrerosantos, J Long-term outcome of autologous fat transplantation in aesthetic facial recontouring: sixteen years of experience with 1936 cases. *Clin Plast Surg*; 27(4): 515; 2000.
8. Sattler G, Sommer B. Liporecycling: a technique for facial rejuvenation and body contouring. *Dermatol Surg*; 26(12):1140; 2000.
9. Cortese A, Savastano G, Felicetta L. Free fat transplantation for facial tissue augmentation. *J Oral Maxillofac Surg*; 58(2): 164; 2000; discussion 169.
10. Fulton JE Jr, Rahimi AD, Helton P, Watson T, Dahlberg K. Lip rejuvenation. *Dermatol Surg* 26(5): 470; discussion 474; 2000.
11. Camarena, L.C., Lacouture, A.M., Losada, A.T. Combined gluteoplasty: liposuction and lipoinjection. *Plast. Reconstr. Surg.* 104:1524; 1999.
12. Chajchir, A. Using the liposuction fat graft in face wrinkles and hemifacial atrophy. In VIII congress international society of aesthetic plastic surgery abstract book.1985, Spain. P.135.
13. Moscona, R.,Ulmann, Y.,Har-Shai, Y., Hirshowitz, B. Free fat injections for the correction of hemifacial atrophy. *Plast Reconstr Surg.* 84(3): 501; 1989.
14. Chajchir, A., Wexler, E. A new model of liposuction canulla. *Aesthet. Plast. Surg.* 9(2): 101; 1985.
15. Chajchir, A., Benzaquen, I. Liposuction fat grafts in face wrinkles and hemifacial atrophy (Abstract). *Aesthet. Plast. Surg.* 10(2): 115; 1986.
16. Ellenbogen, R. Free autogenous pearl fat grafts in the face: Apreliminary report of a rediscovered technique. *Ann. Plast. Surg.* 16:179; 1986.
17. Fredrik R. M. Huss; Gunnar Kratz. Adipose tissue processed for lipoinjection shows increased cellular survival in vitro when tissue engineering principles are applied. *Scand J Plast Reconstr Surg Hand Surg.* 36(3): 166; 2002.
18. Fulton JE, Parastouk N. Fat grafting. *Dermatol Clin* 19(3):523; 2001.
19. Stashower M, Smith K, Williams J, Skelton H. Stromal progenitor cells present within liposuction and reduction abdominoplasty fat for autologous transfer to aged skin. *Dermatol Surg* 25(12): 945;1999.
20. Pharriss, B. Zyderm.(Letter) *Plast. Reconstr. Surg.* 74:849; 1984.
21. Coleman WP 3rd, Lawrence N, Sherman RN, Reed RJ, Pinski KS. Autologous collagen? Lipocytic dermal augmentation. A histopathologic study. *J Dermatol Surg Oncol* 19 (11): 1032;1993.



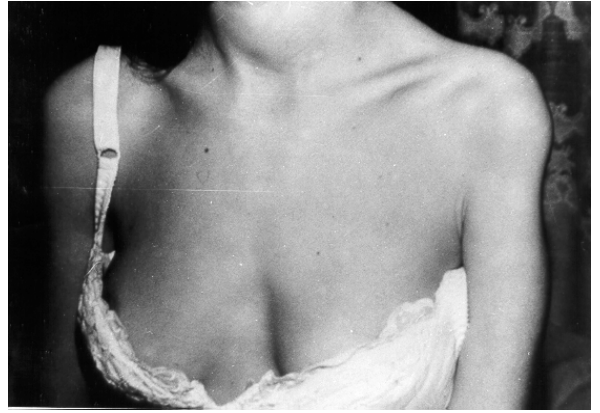
Şekil 1: Disposaject seti



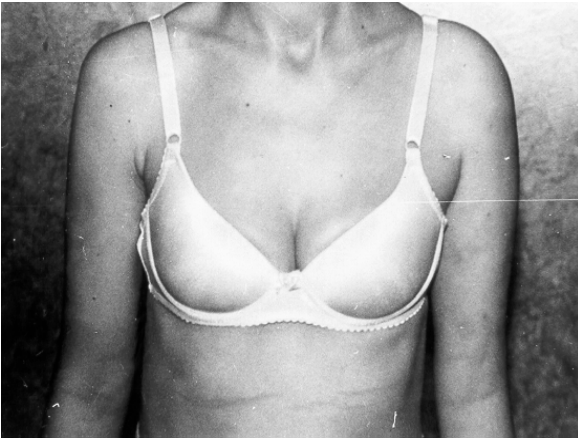Şekil 2: Sol hemifasiyal atrofi (romberg) hastası




Şekil 3: Hastanın 3. seans yağ enjeksiyonu sonrası görünümü



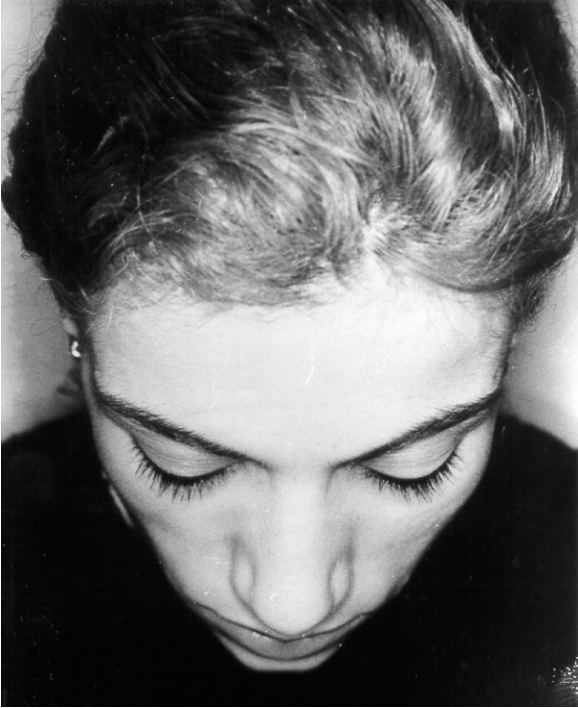Şekil 4: Hastanın 3. seans yağ enjeksiyonu sonrası görünümü



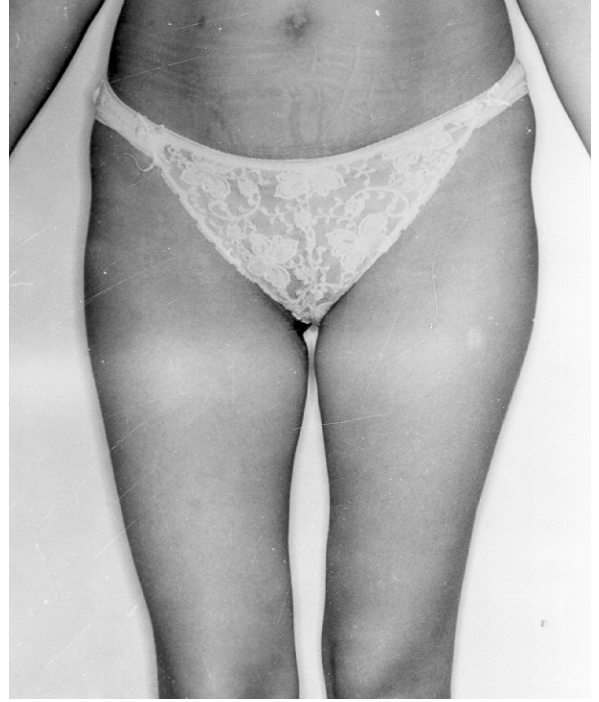Şekil 5: Hastanın 3 seans yağ enjeksiyonu sonrası görünümü



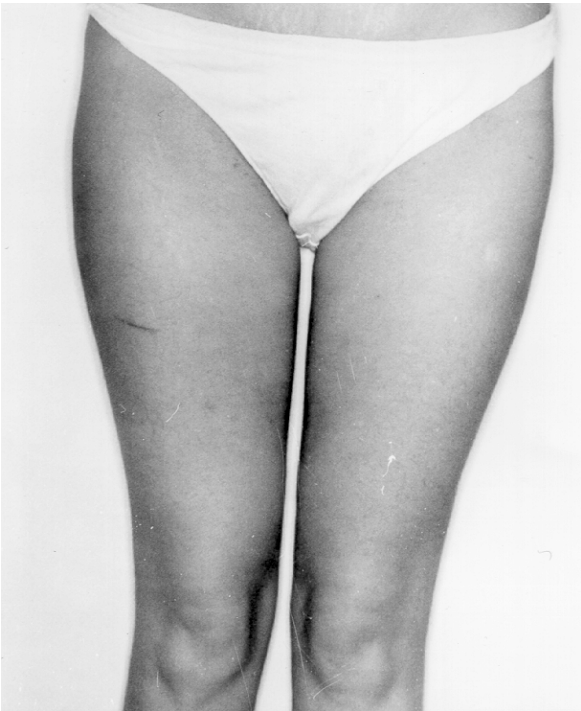Şekil 6: Her iki malar bölgede yumuşak doku atrofisi olan hasta



**Şekil 7:** Hastanın 2 seans yağ enjeksiyonu sonrasındaki görünümü



**Şekil 8:** Uyluk inferomedialinde yumuşak doku deformitesi



**Şekil 9:** Hastanın 2 seans yağ enjeksiyonu sonrasındaki görünümü