

REZİDÜEL DUDAK YARIĞI DEFORMİTELERİNİN DEĞERLENDİRİLMESİ VE TEDAVİ PRENSİPLERİ: ELLİ İKİ OLGUNUN ANALİZİ

Zühtü DEMİR, Serkan SAYILKAN, Sebat KARAMÜRSEL, İlker ÜŞÇETİN,
Hıfzı VELİDEDEOĞLU, Selim ÇELEBİOĞLU

SSK Ankara Eğitim Hastanesi Plastik ve Rekonstrüktif Cerrahi Kliniği, Ankara

ÖZET

Rezidüel dudak yarığı deformitelerinin değerlendirilmesi ve tedavi prensipleri: Elli iki olgunun analizi.

Dudak yarığı ameliyatında hedef anatomik, kozmetik ve fonksiyonel olarak iyi bir sonuç elde etmektir. Fakat bazen dudak yarığı ameliyatından sonra dudakta rezidüel deformiteler kalabilir. Deformitelerin derecesi sıklıkla orijinal deformitenin büyüklüğü, uygulanan operasyon tekniği ve hastanın iyileşme paterni ile ilişkilidir. Genellikle de sekonder bir cerrahi girişim gerektirirler.

Mart 2000-Mart 2002 yılları arasında SSK Ankara Eğitim Hastanesi Plastik ve Rekonstrüktif Cerrahi Kliniği'nde rezidüel dudak yarığı deformitesi olan 52 hastayı opere ettik. Hastaların 30 (%57)'u erkek, 22 (%43)'ü bayandı. Hastaların en küçüğü 2.5, en büyüğü 14 yaşında olup yaş ortalaması 6 idi. Hastaların postoperatif takip süreleri 6 ay ile 2 yıl arasındaydı. En çok karşılaştığımız deformite vertikal dudak boyu kısalığıydı. Elli iki hastadaki toplam 11 ayrı deformitenin düzeltilmesi için 15 ayrı teknik kullanıldı ve kombine edildi. Takip döneminde herhangi bir önemli komplikasyon gözlenmedi. Anatomik, fonksiyonel ve kozmetik olarak sonuçlar başarılı olarak değerlendirildi.

Rezidüel dudak yarığı deformitelerinin onarımı için birçok teknik tanımlanmıştır. Her hastanın deformitesinin kendine has özelliklerinin olmasından dolayı cerrahi rekonstrüksiyon genellikle birkaç cerrahi tekniğin birden kombinasyonu ve modifikasyonunu gerektirmektedir. Tedavinin başarısı için öncelikle deformitenin dikkatlice değerlendirilmesinin, problemin ortaya konmasının ve buna en uygun tekniğin seçiminin ilk ve en önemli basamak olduğunu düşünüyoruz.

Anahtar Kelimeler: Rezidüel dudak yarığı deformiteleri, tedavi prensipleri.

GİRİŞ

Dudak yarığı onarımlarında amaç yarığın kapatılmasının yanında anatomik ve kozmetik açıdan da uygun sonuca ulaşabilmektir. Fakat gerek teknik nedenler gerekse postoperatif dönemdeki iyileşme problemlerine bağlı olarak her zaman arzulanan sonuca ulaşılamaya-

SUMMARY

Evaluation of the Residual Cleft Lip Deformities and Principles of the Treatment: Analysis of 52 Cases.

A goal of the cleft lip operation is to achieve the best anatomic, cosmetic and functional result. But sometimes residual deformities can exist after the cleft lip operation. The degree of deformities is usually related to the severity of the original defect, the method of repair and subsequent healing. Generally these deformities of the lip require secondary surgery.

From March of 2000 to March of 2002 we repaired 52 patients with residual cleft lip deformities in the Department of the Plastic and Reconstructive Surgery at Social Security Ankara Research Hospital. There were 30 (%57) males and 22 (%43) females whose ages ranged from 2.5 to 14 years (mean 6 years) and they followed up for 6 months to 2 years. The vertical height deficiency was the most frequent residual deformity in our series. We used and combined 15 different techniques to repair 11 different deformities in 52 patients. No major complication was noted in the following period. Anatomic, functional and cosmetic results were satisfactory.

Many surgical techniques have been described for correction of residual cleft lip deformities. Because each patient has a unique combination of deformities, their surgical reconstruction usually requires modification and combination of several surgical techniques.

We think that careful evaluation of the residual deformity and selection of the suitable technique is the first and the most important step for satisfactory repair of cleft lip residual deformities.

Key Words: Residual cleft lip deformities, principles of treatment.

bilmektedir. Bu durumlarda mevcut deformiteye yönelik bir takım ilave cerrahi uygulamalar gerekebilir. Bu uygulamalar ile en başta elde etmek istediğimiz sonuca ulaşılabilirken hasta memnuniyeti de daha iyi olmaktadır.

Rezidüel deformitenin derecesi genellikle orijinal defektin derecesi, uygulanan cerrahi yöntem ve takip

eden iyileşme dönemi ile yakından ilişkilidir.^(1,2)

Sıklıkla karşılaşılan sekonder dudak yarığı deformiteleri ve en çok kullanılan tedavi yöntemleri şu şekilde sıralanabilir.

Skar ve çentikler: Filtrum simetrisini bozmadan ve fazla gerginlik oluşturmada Z plasti, W plasti ve eliptik eksizyon ile revize edilir. Gerginliğin artacak olması nedeniyle tekrarlayan skar revizyonları kontrendikedir.^(2,3)

Filtrum kaybı: Mevcut dokuların yeniden rotasyon ve transpozisyonuyla⁽⁴⁾ ve Abbé flep kullanılarak revize edilebilir.^(1,2) Ayrıca kulak kıkırdağının cilt altına yerleştirilmesi Neuner tarafından tarif edilmiştir.^(4,5)

Vertikal dudak boyu uzunluğu: Nostril tabanının altından yapılan eliptik eksizyon en iyi tedavi yöntemi olarak kabul edilir.^(2,3)

Vertikal dudak boyunun kısalığı: Skar revizyonu ve flebin rerotasyonu ile revize edilir. Gerekirse rotasyonu arttırmak için back-cut yapılır.^(5,6) Kısalık az ise skar eksizyonunu takiben nazal tabana Z plasti yapılarak dudak boyu uzatılır.^(3,4) Skar hattından romboid eksizyon ve primer suturasyon ile de dudak boyu uzatılabilir.

Horizontal dudak boyu kısalığı: Abbé flep ile rekonstrüksiyon en önemli tedavi yöntemidir.^(2,7)

Horizontal dudak boyu uzunluğu: Skar hattından yeterli miktarda doku eksizyonu yapılır.^(2,3)

Vermilio-kutaneal ve kübid yayı düzensizliği: Uygun şekilde yerleştirilen Z plasti ile onarılır. Deri eksizyonu ve mukozal ilerletme ile de düzensizlik giderilebilir.⁽⁴⁾

Tüberkül yetmezliği: Vermilion flepleri kaldırılıp altındaki kas orta hatta çekilip suture edilerek tüberkül oluşturulur.^(2,3) Alt dudaktan planlanan cross-lip vermilion flebi⁽⁸⁾ yada V-Y mukozal ilerletme flebi ile de tüberkül oluşturulur.^(9,10)

Islık çalma (Whistle) deformitesi: Mukozal V-Y ilerletme ve mukozal transpozisyon flepleri ile onarım en sık kullanılan yöntemlerdir.^(3,4) Cross-lip mukozal flepler⁽⁸⁾ ve serbest mukozal greftler⁽¹¹⁾ de kullanılabilir.

Kas yetmezliği: Önceki skar hattından insizyon ile girilip her iki tarafta kas diseksiyonu yapıp, kas uçlarının yeniden suture edilmesiyle onarım yapılır.^(2,3)

Bukkal sulkus yetmezliği: Sulkus serbestleştirilerek mukozal flepler^(2,11) ve serbest greftler ile onarım yapılır.⁽¹¹⁾

Genellikle hastalarda birden fazla deformite bir arada bulunabilmektedir.^(12,13) Tedavide hangi metodun en iyi olduğu konusunda bir algoritma yoktur. Yöntemin seçiminde deformitenin yeri, derecesi, etraf dokuların yeterliliği, cerrahın estetik anlayışı ve deneyimi önemli rol oynamaktadır.

Bu çalışmamızda kliniğimizde daha önce dudak yarığı operasyonu yapılmış fakat rezidüel deformiteleri bulunan hastalara yapmış olduğumuz girişimler ve

sonuçlarımız değerlendirilecektir.

GEREÇ ve YÖNTEMLER

Daha önce dudak yarığı ameliyatı yapılan fakat halen rezidüel deformiteleri olan 52 hastaya Mart 2000-Mart 2002 tarihleri arasında sekonder cerrahi girişimde bulunuldu. Hastaların 30 (%57)' u erkek, 22 (%43)' si bayan idi. Hastaların en küçüğü 2.5 yaşında, en büyüğü 14 yaşında olup yaş ortalaması 6 idi. Otuz dört (%65) hastada dudak yarığı tek taraflı, 18 (%35) hastada çift taraflı idi. Yirmi bir (%41) hastaya ayrıca damak yarığı eşlik etmekte idi.

Hastaların 14 (%27)'ünde birden fazla rezidüel deformite bulunmaktaydı. Karşılaştığımız deformiteler ve hasta sayıları sıklık sırasına göre şu şekilde sıralanmaktaydı: Üst dudak vertikal boy uzunluğu 14 (%27), genişlemiş veya kötü görünümlü skar ve çentikler 12 (%23), kas yetmezliği 8 (%15), vermilio-kutaneal hat ve küpid yayı düzensizliği 8 (%15), ıslık çalma (whistle) deformitesi 7 (%13), tüberkül yetersizliği 5 (%10), filtrum yetersizliği 4 (%8), vertikal dudak boyu uzunluğu 4 (%8), horizontal dudak boyu kısalığı 3 (%6), horizontal dudak boyu uzunluğu 3 (%6), bukkal sulkus yetersizliği 2 (%4) hastada mevcut idi (Tablo 1). Her bir hastanın deformitesi kendine has özellikler içermesi, derecesinin değişik olması ve bazılarında yandaş deformitelerin de olması nedeniyle dikkatli bir preoperatif değerlendirme ve planlama yapılarak uygun cerrahi metod belirlendi.

Kırkbeş hasta genel anestezi ile, 7 hasta ise sedasyon ve lokal anestezi ile opere edildi. Ortalama 2 günlük hospitalizasyonu takiben taburcu edildiler.

Sıklıkla kullandığımız cerrahi yöntemler şu şekildeydi: Üst dudak vertikal boy yetersizliğinde; rotasyonun tekrar artırılması, back-cut, skardan romboid doku eksizyonu ve primer sutureasyon.

Geniş ve kötü görünümlü skarlarda; eliptik eksizyon ve Z plastiler ile skar eksizyonu.

Kas yetmezliği olgularında; skar hattından girerek kas diseksiyonu ve yeniden kas onarımı ile bütünlüğün sağlanması.

Vermilio-kutaneal hat ve kübid yayı düzensizliğinde; Z plastiler, eliptik eksizyon ve mukozal ilerletme.

Islık çalma (whistle) deformitesinde; V-Y ve W mukozal ilerletme ve transpozisyon flepleri. Tüberkül yetersizliğinde; V-Y ilerletme ve kas plikasyonu.

Filtrum yetmezliğinde; subkutan dokunun eversiyonu ve Abbé flep.

Vertikal dudak boyu uzunluğunda; burun tabanından eliptik eksizyon.

Horizontal dudak boyu kısalığında; Abbé flep.

Horizontal dudak boyu uzunluğunda; skar hattından doku eksizyonu.

Bukkal sulkus yetmezliğinde; sulkusun serbestleştirilmesi ve mukozal flepler ile defekt kapatılması prosedürleri uygulandı.

Tablo 1: Hastaların deformitelerine göre dağılımları ve uygulanan cerrahi prosedürler.

Deformite	Sayı	Oran	Yapılan cerrahi müdahaleler ve oranları
Vertikal boyda kısalık	14	%27	Romboid skar eksizyonu 10(%19)
Genişlemiş skar ve çentikler	12	%23	Eliptik eksizyon 8(%15)
Kas yetmezliği	8	%15	Yeniden onarım 8(%15)
Vermilio-kutaneal ve kupid yayı düzensizliği	8	%15	Z plasti 5(%10)
Islık çalma(whistle) deformitesi	7	%13	V-Y ilerletme flebi 4(%8)
Tüberkül yetmezliği	5	%10	V-Y ilerletme flebi 3(%6)
Filtrum yetmezliği	4	%8	Subkutan doku eversiyonu 2(%4)
Vertikal boyda uzunluk	4	%8	Burun tabanından eliptik eksizyon 4(%8)
Horizontal boyda kısalık	3	%6	Abbé flep 3(%6)
Horizontal boyda uzunluk	3	%6	Skar hattından doku eksizyonu 3(%6)
Bukkal sulkus yetmezliği	2	%4	Sulkusu serbestleştirme ve mukozal fleple defekt onarımı 2(%4)
			Rotasyonu artırma 4(%8)
			Z plasti 4(%8)
			Eliptik eksizyon ve mukozal ilerletme 3(%6)
			W mukozal ilerletme flebi 2(%4)
			Mukoza transpozisyon flebi 1(%2)
			Kas plikasyonu 2(%4)
			Abbé flep 2(%4)

Hastaların deformitelerine göre dağılımları ve uygulanan cerrahi prosedürler tablo1’de verilmiştir.

SONUÇLAR

Hastaların takip süreleri en az 6 ay, en fazla 2 yıl olup ortalama 1 yıl 8 ay idi. İki hastada gördüğümüz lokal enfeksiyon dışında erken dönemde herhangi bir komplikasyon ile karşılaşmadık. Lokal yara bakımı ile bu hastalarda düzleme gözlemlendi.

Skar revizyonu yapılan 14 hastanın 4’ünde hipertrofik skara yatkınlık gözlemlendi. Bu hastalara postoperatif 3. haftada Triamsinolon ile masaj ve silikon yaprak ile baskı tedavisine geçildi. Üç ay boyunca bu tedaviye devam edildi ve 3 hastada tatminkar sonuçlar alındı. Bir hastada ise tekrar skar genişlemesi gözlemlendi. Hastaya tekrar cerrahi müdahalede bulunulmadan takibine karar verildi.

Bukkal sulkus onarımı yaptığımız bir hastada eskiye oranla çok az derecede tekrar kontraksiyon gelişti. Bir yıllık takip sonrası Z plastiler ile düzeltme yapıldı.

Hastalarımızda ortalama 1 yıl 8 aylık takip sonrasında yapmış olduğumuz değerlendirmede hem hasta hemde bizler açısından tatmin edici anatomik, fonksiyonel ve kozmetik sonuçların elde edildiği gözlemlendi (Şekil 1-12).

TARTIŞMA

Dudak yarığı ameliyatlarının başarısı hastanın deformitesinin derecesi, uygulanan cerrahi teknik ve uygulamadaki başarı, cerrahın deneyimi, erken

dönemdeki olası komplikasyonlar ve hastanın iyileşme paterni ile yakından ilişkilidir.^(2,3)

Steffensen’in 1953 yılında tanımladığı şekilde iyi bir dudak yarığı onarımında sağlanması gereken kriterler şu şekilde sıralanabilirler;^(2,14)

1- Uygun dudak uzunluğunda, doğru bir şekilde deri, kas ve mukoza bütünlüğünü sağlamak.

2- Orbikülaris oris kasının medial ve lateral segmentlerini horizontal düzlemde yeterli rotasyon sağlanmış şekilde onarmak.

3- Simetrik alar ve nostril tabanı oluşturmak.

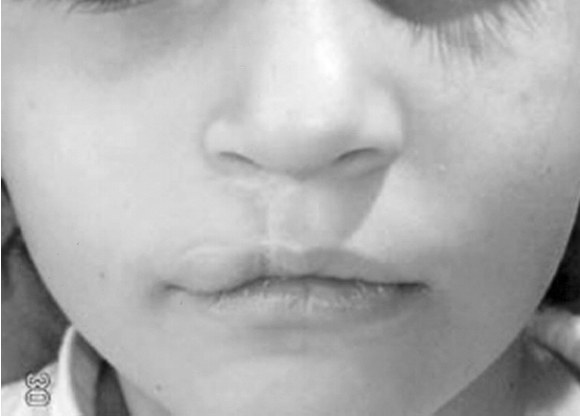
4- Yeterli labiokolimellar açı ve yeterli kolimella uzunluğuna sahip burun tip’i elde etmek.

5- Kübid yayı ile beraber simetrik vermilion sınırı elde etmek.

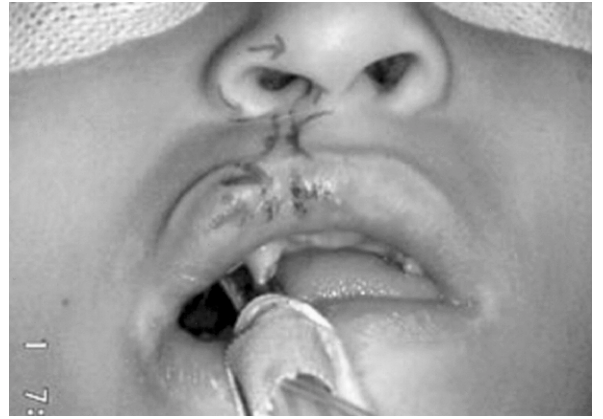6- Dudağın orta hattının hafif eversiyonunu sağlamak.

7- Minimal skar.

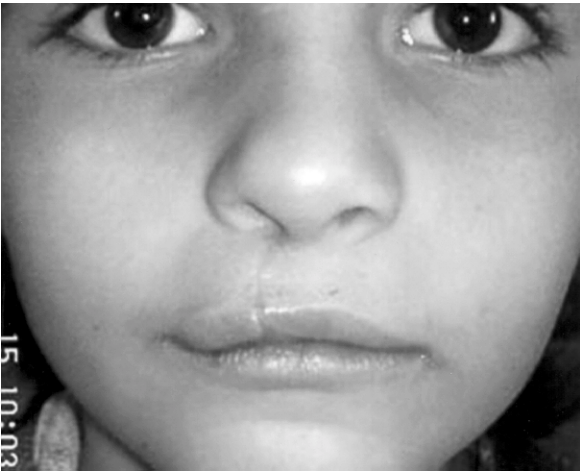Bu kriterlerin tam olarak sağlanamamış olduğu durumlarda ise tam ve başarılı bir dudak yarığı onarımından söz etmek güçtür. Geriye kalan rezidüel deformitenin derecesi, orijinal defektin boyutu, ilk cerrahi uygulamanın başarısı ve hastanın iyileşme paterni ile yakından ilişkilidir. Dudak yarıklı hastalardaki deformitenin her hastada kendine özgü bir anatomisinin olmasından dolayı onarımdan sonraki rezidüel deformiteler de tipleri ve derecesi açısından çok geniş bir yelpaze içerisinde yer alırlar. Bazen birden fazla deformite bir arada bulunabilmektedir.



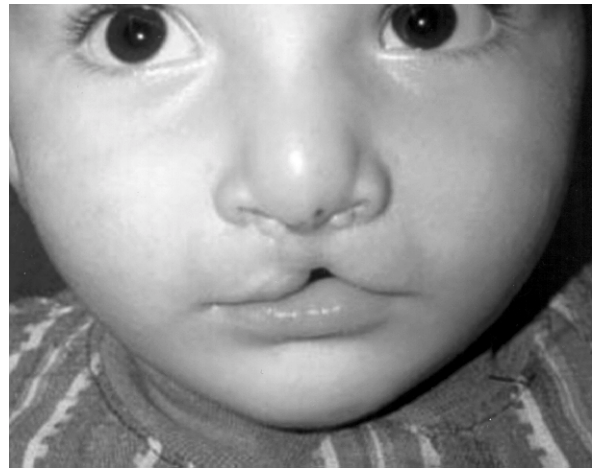Şekil 1: Kas yetmezliği, tüberkül yetmezliği, vermilionda düzensizliği ve skarda genişlemesi olan bir hasta.



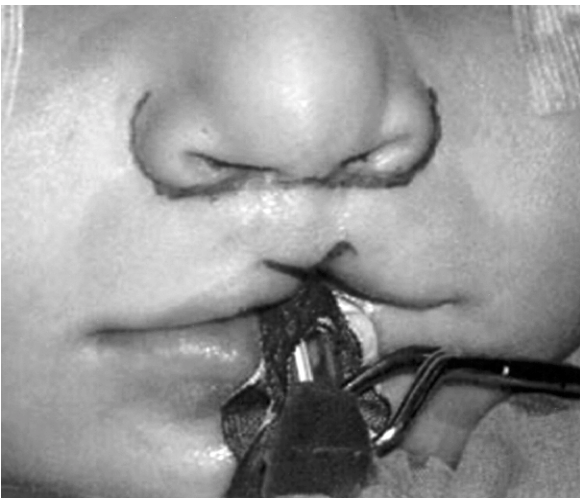Şekil 2: Hastanın intraoperatif planlanması: Skar eksizyonu, kas onarımı, vermilion fleplerinin ilerletilmesi ve ayrıca burun kanadı rotasyonu.



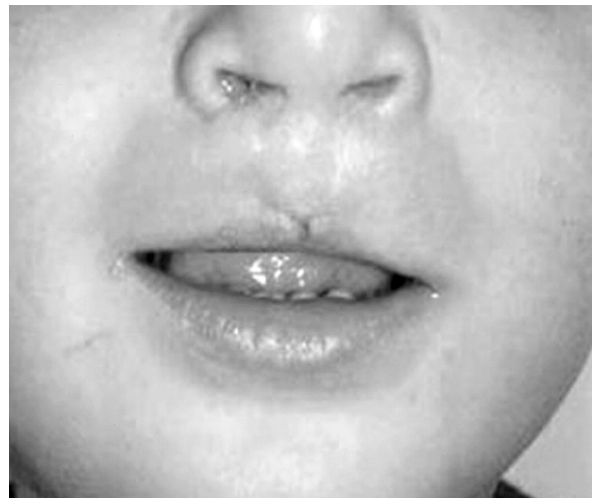Şekil 3: Hastanın postoperatif 1 yıl sonraki görünümü.



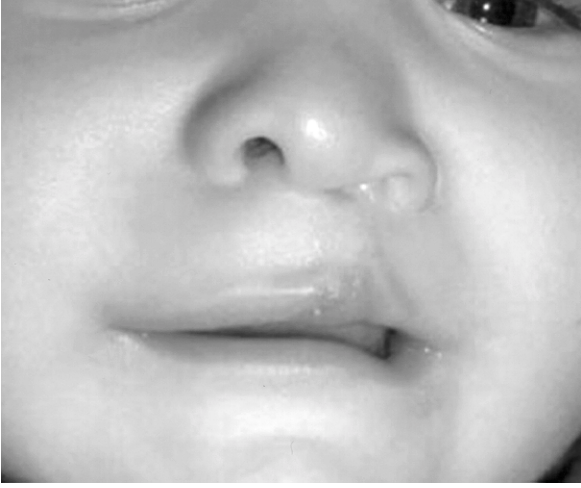Şekil 4: Tüberkül yetmezliği ve vermilion defekti olan bir hasta.



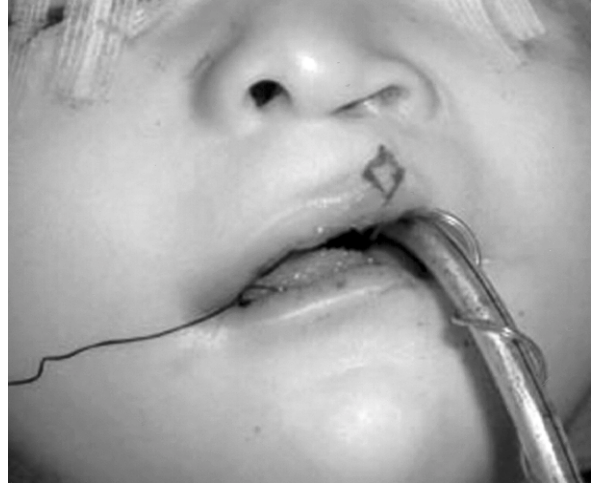Şekil 5: Hastanın intraoperatif planlanması: Vermilion fleplerinin yeniden kaldırılarak ilerletilmesi ve burun kanadı rotasyonu.



Şekil 6: Hastanın postoperatif 1.5 yıl sonraki görünümü.



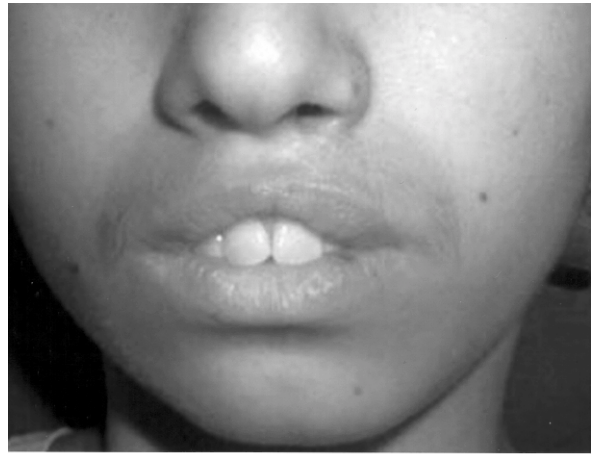Şekil 7: Vertikal dudak boyu kısalığı ve vermiliokutaneal hatta çentiklenmesi olan hasta.



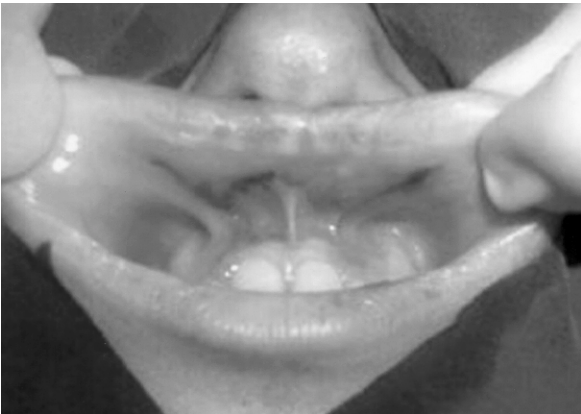Şekil 8: İntraoperatif planlama. Vermiliokutaneal hat ile vertikal skarın birleşim yerinden romboid skar eksizyonu.



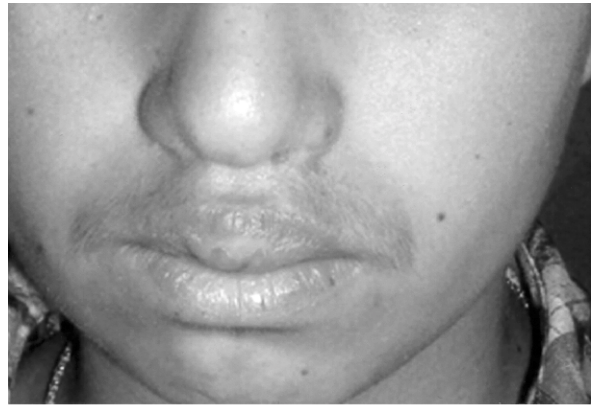
Şekil 9: Hastanın postoperatif 6 ay sonraki görünümü.



Şekil 10: Tüberkül yetmezliği ve whistle (ıslık çalma) deformitesi olan hasta.



Şekil 11: İntraoperatif planlama: Vestibüler bölgeden W mukozal ilerletme flebinin planlanması.



Şekil 12: Hastanın postoperatif 1 yıl sonraki görünümü.

Minimal ve orta derecedeki deformiteler basit cerrahi girişimler ile düzeltilebilirken, daha büyük boyuttaki deformiteler daha komplike müdahaleleri gerektirir. Bu geniş yelpaze nedeniyle rezidüel dudak deformitelerinin onarımında birçok yöntem tanımlanmıştır.^(2,3,4) Hangi yöntemin iyi olduğu konusunda bir algoritma mevcut değildir. Önemli olan husus birden fazla prosedür arasında hastanın deformitesi ve komşu dokuların durumu göz önünde bulundurularak en iyi yöntemi belirleyip uygulamaktır. Tarif edilen klasik yöntemlerin uygun endikasyonla başarılı uygulanmasının problemi çözeceği inancını taşımaktayız. Her yöntemin aynı tür deformitede her zaman yeterli olamayabileceği göz önünde bulundurulmalıdır.

Tedaviye ilk olarak hastanın iyi bir preoperatif değerlendirilmesiyle başlanmalıdır. Bu değerlendirme bazen ameliyat esnasında da devam edebilmekte ve uyguladığımız yöntemde modifikasyon yapma ihtiyacı hissedilebilmektedir.

İki yıl içerisinde kliniğimizde opere ettiğimiz 52 hastadan gözlemlediğimiz en önemli hususlardan birisi de hastaların veya yakınlarının primer deformiteden kurtulmuş olmanın sağladığı rahatlamayla minimal derecedeki rezidüel deformitelerin her zaman farkında olmadıkları ve bundan dolayı rahatsızlık hissetmedikleriydi. Fakat iyi bir gözlem ve muayene ile bu deformitelerin bizim tarafımızdan hastaya gösterilip iyi bir dudak yarığı tedavisinin sağlanmasının önemli olduğu düşüncesindeyiz.

Sekonder girişimin zamanlaması olarak genel eğilim hastanın deformitenin farkına varmadan ve psikolojik probleme neden olmadan önceki zaman şeklindedir.^(1,4) Zamanlamada hastanın başvurusuda önemli bir kriter olup bizim olgularımızda ortalama 6 yaştı. Bu da okul öncesi dönem olup literatürle uyumluuydu.^(2,3,4)

Olgularımızda cerrahi prosedürün belirlenmesinde hastanın deformitesi, ek deformitelerin olup olmadığı, lokal dokuların durumunu göz önünde bulundurarak morbiditesi en düşük ve basit prosedürleri seçmeye özen gösterilmiştir. Karşılaştığımız en sık deformite dudakta vertikal kısıklık ve istenmiyen skarıdır. Bunun nedeninin literatürle uyumlu olarak^(1,3,4) hipertrofik skar eğilimi ve skar kontraktürüne bağlı olabileceği düşüncesindeyiz. Çünkü bu olguların çoğunda diğer dudak elemanları uygun anatomik pozisyondaydı ve romboid eksizyon ve primer sütür konularak vertikal dudak boyu uzatılabilirdi. Kas yetmezliğini daha çok orijinal deformitesi geniş olan ve gergin kas onarımı yapılmış hastalarda olduğunu gözlemledik. Vermilio-kutaneal hattaki düzensizliği olan hastaların deformitesi genellikle minimaldi. Bu olgularda basit Z plasti ve eliptik deri eksizyonları ile düzelme sağlandı. Diğer deformitelerde yine çok ileri boyutlarda olmayıp basit cerrahi girişimlerle istenilen sonuçlar elde edildi.

Sonuç olarak dudak yarığı ameliyatlarından sonra

görülebilen rezidüel deformiteler hastanın orijinal patolojisinin derecesine, uygulanan tekniğe ve iyileşme paternine bağlı olarak değişiklik gösterirler. Her hastanın deformitesinin kendine has özellikleri mevcuttur. Bu nedenle uygulanacak olan cerrahi prosedür de her hastaya göre değişebilmektedir. Hastanın deformitesinin ve tedavide kullanılacak etraf dokuların doğru analiz edilerek en uygun cerrahi yöntemin tespit edilmesi ve deformiteye yönelik yorumlanarak uygulanması ile anatomik, fonksiyonel ve kozmetik olarak en baştaki amacımıza yönelik dudak yarığı onarımı elde edilebilir.

Dr. Zühtü DEMİR

Ürdün Cad. 45. Sok. 16/4

Oran, ANKARA

KAYNAKLAR

1. Bryd S. H. Unilateral cleft lip. S. J. Aston, R. W. Beasley, C.H. Thorne (Eds), Grabb and Smith's Plastic Surgery. 5th Ed. Philadelphia: Little, Brown, p:245-253, 1997.
2. Jackson T, Fasching M. Secondary deformities of cleft lip, nose and palate. In Mc Carthy (Ed). Plastic Surgery . WB Saunders Company. Vol 4, p:2773-2877; 1990.
3. Wilson L.F. Correction of residual deformities of the lip, nose in repaired clefts of the primary palate (lip and alveolus). Clinics in Plastic Surgery. 12(4): 719-734, 1985.
4. Mc Carthy JG, Cutting CB. Secondary deformities of cleft lip and palate. G. Georgiade, N. Georgiade, R. Riefkohl, W. Barwick (Eds). Textbook of Plastic Maxillofacial and Reconstructive Surgery. 2th Ed. Williams and Wilkins company, Maryland. Vol 1 p 307-320; 1992.
5. Neuner O. Secondary correction of cleft lip and palate. Sanvenero-Rosselli, G (Ed): Transactions Fourth International Congress of Plastic Surgery. Amsterdam Excerpta Medica 1967.
6. Millard DR Jr Cleft Craft: The evolution of its surgery. Vol 2. Bilateral and rare deformities. Boston Little Brown 1977.
7. Abbé, R.: A new plastic operation for the relief of deformity due to double hairlip. Med. Rec. Ann., 53: 477, 1989.
8. Kawamoto HK Jr. Correction of major defects of vermilion with a cross-lip vermilion flap. Plast. Reconstr. Surg. 64: 315; 1979.
9. Hurwitz D. Composite upper lip repair with V-Y advancement flaps. Plastic and Reconstructive Surgery. 85(1): 120-123; January 1990.
10. Spira, M., and Stal, S. V-Y advancement of a subcutaneous pedicle in vermilion lip reconstruction. Plast. Reconstr. Surg. 72: 562, 1983.
11. Cohen S, Kawamoto H. The free tongue graft for correction of secondary deformities of the vermilion in patients with cleft lip. Plast. and Reconstr. Surg. 88(4): 613-619; October 1991.
12. Cohen S, Corrigan M, Wilmot J. Cumulative operative procedures in patients aged 14 years and older with unilateral or bilateral cleft lip and palate. Plast. and

- Reconstr. Surg. 96(2): 267-272; August 1995.
13. Bardach, J., Morris, H. L. Olin, W. H., et al. Results of multidisciplinary management of bilateral cleft lip and palate at the Iowa Cleft Palate Center. Plast. Reconstr. Surg. 89: 419, 1992.
14. W. H. Stefensen. Further experience with the rectangular flap operation for cleft lip repair. Plast. Reconstr. Surg., 11: 49, 1953.