



Dev Retroperitoneal Dedifferansiye Liposarkom

Giant Retroperitoneal Dedifferentiated Liposarcoma

Mehmet Onur GÜLSEREN¹, Barış SAYLAM¹, Cem Emir GÜLDOĞAN¹,
Devrim Tuba ÜNAL², Arife POLAT DÜZGÜN¹, Faruk COŞKUN³

¹Ankara Numune Eğitim ve Araştırma Hastanesi, Genel Cerrahi Bölümü, Ankara, Türkiye

²Ankara Numune Eğitim ve Araştırma Hastanesi, Patoloji Bölümü, Ankara, Türkiye

³Hitit Üniversitesi Tıp Fakültesi, Genel Cerrahi Anabilim Dalı, Çorum, Türkiye

Yazışma Adresi

Correspondence Address

Mehmet Onur GÜLSEREN

Ankara Numune Eğitim ve
Araştırma Hastanesi,
Genel Cerrahi Bölümü,
Ankara, Türkiye

E-posta: onurgulseren@gmail.com

ÖZ

Retroperitoneal sarkomlar; bağ doku, yağ ve kas dokunun mesodermik kök hücrelerinden köken alır ve tüm malign tümörlerin %0,1-%0,2 sini, tüm sarkomların %15 ini oluşturur. Liposarkom en sık görülen tiptir ve bunu leiomyosarkom, malign fibröz histiyositom, fibrosarkom ve diğer undifferansiye sarkomlar takip eder. Kliniğimize sebat eden karın ağrısı ve abdominal distansiyon şikayetleriyle başvuran 53 yaşında erkek hastada yapılan tetkikler neticesinde retroperitoneal bölgede kitle tespit edilmiş ve hasta ameliyata alınmıştır. Ameliyatta, kitle sol böbrek ile beraber eksize edilmiş ve patoloji sonucu dedifferansiye liposarkom olarak raporlanmıştır. Yazıda nadir görülen bir retroperitoneal liposarkom olgusu sunuldu.

Anahtar Sözcükler: Retroperitoneal, Sarkom, Dediferansiye

ABSTRACT

Retroperitoneal sarcoma is derived from connective tissue, fat and muscle tissues, and mesodermal stem cells and makes up of 0.1-0.2% of all malignant tumors and 15% of all sarcomas. Liposarcoma is the most common type and is followed by leiomyosarcoma, malignant fibrous histiocytoma, fibrosarcoma and other undifferentiated sarcomas. A 53-year-old man presented to our clinic with persisting complaints of pain and abdominal distention. A mass was detected at the retroperitoneal region after radiological examination and the patient was taken to surgery. During the operation, the mass was totally excised with the left kidney. The mass was sent for pathological examination and was reported as dedifferentiated liposarcoma. In this report, a rare case of retroperitoneal liposarcoma is presented.

Key Words: Retroperitoneal, Sarcoma, Dedifferentiated

Geliş tarihi \ Received : 13.06.2015

Kabul tarihi \ Accepted : 09.07.2015

GİRİŞ

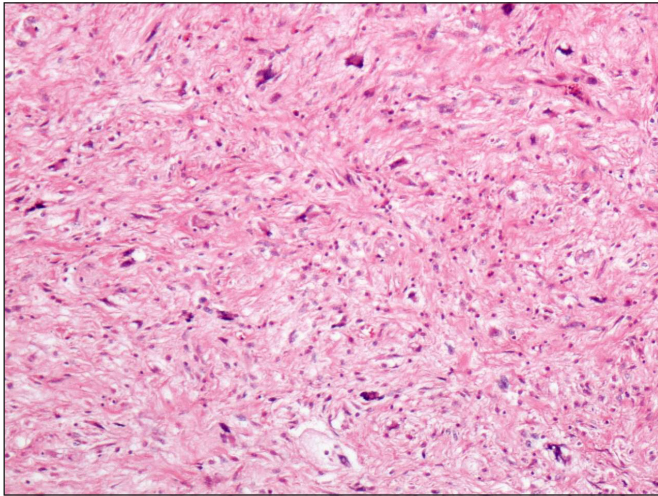
Ulusal Kanser Enstitüsünün verilerine göre yumuşak doku sarkomlarının insidansı 2.5/1.000.000 dur ve yeni tanı kanserlerin %1'ini oluşturur (1). Yumuşak doku sarkomları vücudun her yerinde görülebilmekle birlikte %50 oranında ekstremitelerde, %25 oranında ise gövde ve karın içinde izlenir. Retroperitoneal sarkomlar ise yumuşak doku sarkomlarının yaklaşık %10-15'ini oluşturur (2). Retroperitoneal sarkomlarda en sık karşılaşılan histolojik tipler liposarkom(%41), leiomyosarkom(%28), malign fibröz histiyositom(%7), fibrosarkom(%6) ve malign periferel sinir kılıfı tümörüdür(%3). Liposarkomların yaklaşık %24'ü ekstremitelerde, %45'i ise retroperitoneal alanda izlenir (3). Liposarkomlar aşırı büyümedikçe semptom vermezler. Semptom vermeden önce paravertebral ve perirenal yağ dokuya doğru büyüyerek anormal büyüklüklere ulaşabilirler. Semptomlar oluştuğunda ise bunlar müphemdir ve genelde kitle etkisine bağlıdır (4,5). Liposarkomlar vücuttaki tüm adipoz dokulardan gelişebilmekle birlikte genelde uyluk ve retroperiton kaynaklıdır. Diğer yumu-

DOI: 10.17954/amj.2017.96

şak doku sarkomlarında olduğu gibi prognoz tümörün yeri, tümör büyüklüğü, derinliği ve tümör grade' ine bağlıdır. %5-80 oranında rekürrens, %1-90 oranında mortalitesi vardır (6). Biz bu çalışmada dev retroperitoneal liposarkom olgumuzu sunmayı ve literatür eşliğinde tartışmayı amaçladık.

OLGU SUNUMU

Kliniğimize karın ağrısı ve şişkinlik şikâyetleriyle başvuran 53 yaşındaki erkek hastada yandaş hastalık olarak hipertansiyon ve tip 2 diyabet mevcuttu. Fizik muayenede karın sol alt kadranda kitle tespit edildi. Laboratuvarında biyokimya ve hemogram değerlerinin tamamı normal olan hastanın tümör belirteçlerinden CEA: 4.2ng/ml (n:0-3.8 ng/ml) ve CA-125: 49.1 u/ml(n:0-35 u/ml) değerlerinde yükseklik tespit edildi. Abdominal ultrasonografide sol böbreğin normal pozisyonunun değişmesine sebep olan büyük retroperitoneal tümör saptandı. Abdomen bilgisayarlı tomografisinde (BT) ise tümörün sol alt abdominal kadranda lokalize olduğu ve tüm retroperitoneal boşluğu sol karaciğer lobundan pelvik boşluğa kadar doldurduğu görüldü. Toraks BT'sinde milimetrik lenfadenopatiler saptanan hastada herhangi bir metastaz bulgusuna rastlanmadı. Abdominal distansiyonun artması üzerine preoperatif doku tanısı alınmadan hasta operasyona alındı, laparatomide sol abdominal kadranı tamamıyla dolduran retroperitoneal yerleşimli tümör tespit edildi. Tümör sol üretere ve sol böbreğe invaze olduğu için sol nefrektomi de yapılarak eksize edildi. Histopatolojik incelemede 35x19x9 cm ölçülerinde, dediferansiye liposarkom tanısı konuldu (Şekil 1,2). Postoperatif dönemde hasta, hastanemiz onkoloji konseyinde tartışılmış olup hastaya kemoterapi ve radyoterapi önerilmiştir. Fakat hasta her iki tedaviyi de kabul etmemiştir. Hasta operasyon sonrası dönemde komplikasyon gelişmemesi üzerine postoperatif 5. günde taburcu edilerek takip programına alındı.



Şekil 1: Dediferansiye liposarkoma dediferansiye alan HEx100.

TARTIŞMA

Retroperitoneal sarkomların yaklaşık %50'si liposarkomdur. İkinci en sık görülen histolojik tip ise leiomyosarkomdur. Bunların dışında görülen diğer histolojik subtipler hakkında (malign fibröz histiositoma, pleomorfik sarkom) tartışma halen devam etmektedir ve bazı otorlere göre aslında bunlar dediferansiye liposarkomdur (5).

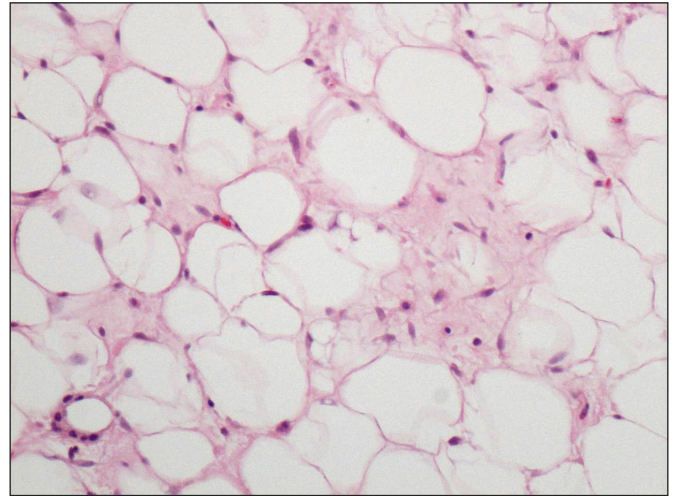
Dünya Sağlık Örgütü'nün sınıflamasına göre liposarkomlar;

- İyi Diferansiye Liposarkom
- Dediferansiye Liposarkom
- Miksoid Liposarkom
- Round Cell Liposarkom
- Pleomorfik Liposarkom

olarak sınıflandırılır (7).

İyi diferansiye liposarkom en sık görülen tiptir. Ekstremitelerde görülen iyi diferansiye liposarkomlarda lokal nüks %40-50, retroperitonda ise %80-90 oranında görülür (8). Dediferansiye liposarkom iğsi hücreli nonlipojenik sarkomlardır. Dediferansiyasyon; uzak metastaz yapma eğilimine, agresif lokal büyümeye, artmış lokal rekürrens riskine ve mortaliteye işaret eder (9).

Liposarkomların yalnız %20'si 10 cm'in üzerinde bir çapa sahiptir. Dediferansiye liposarkomlar içinde ise bu büyüklükte yalnızca birkaç olgu mevcuttur. İnvazyon gösterme eğiliminden dolayı ek organ rezeksiyonları sıklıkla gerekir (en sık böbrek). Küratif rezeksiyon günümüzde etkinliği kanıtlanmış tek tedavi olma özelliğini sürdürmektedir (10). Retroperitoneal sarkomlarda batın içi organ tutulumu olmadığı müddetçe, yaklaşık 15-20 cm büyüklüğe erişmedikçe semptom vermezler. Bu nedenle erken tanı konması zordur. Eğer fizik muayene, hikaye, laboratuvar bulgularıyla ayırıcı tanıda şüphe yoksa rutin olarak preo-



Şekil 2: Dediferansiye liposarkomada iyi diferansiye bir alanda lipoblastlar HEx400.

peratif doku biyopsisine gerek yoktur. Eğer tanıda şüphe varsa tomografi yardımıyla iğne biyopsi yapılabilir (11,12). Retroperitoneal kitlelerde ayırıcı tanıda akla lenfoma, testiküler neoplaziler, germ hücreli tümörler, renal ve adrenal kitleler gelir. Hastanın hikaye, fizik muayenesi ve laboratuvar testleri bu hastalıklar üzerine de yoğunlaşmalıdır. Bizim hastamızda lenfoma düşündürecek klasik B semptomları, nedeni açıklanmamış ateş, gece terlemesi veya herhangi bir testiküler neoplazi düşündürecek fizik muayene ve laboratuvar bulgularına rastlanmamıştır. Diğer batin içi organlara ait olabilecek kitleler ise abdomen BT ile ekarte edilmiştir. Hastamızda abdominal distansiyonun artması ise preoperatif doku tanısı elde etmemize imkan vermemiştir.

Standart tedavi cerrahi sınır negatif olacak şekilde rezeksiyondur. Mortalitenin çoğu lokal rekürrens nedeniyle olduğu için bu hastalarda radyoterapi cerrahi öncesi, cerrahi sırasında veya cerrahi sonrasında verilebilir. Radyoterapinin cerrahi rezeksiyona ek olarak kullanılması yumuşak doku sarkomlarında 5 yıllık hastalıksız lokal kontrolü %51-71 oranlarına çıkartmıştır (13). Radyoterapinin bu etkinliğinden dolayı bizim hastamıza da postoperatif radyoterapi

önerilmiş fakat hasta kabul etmediği için uygulanamamıştır.

Sarkomların tedavisinde kemoterapinin kullanımı halen tartışmalıdır. Doxorubicin ve ifosfamide %15-35 başarı gösteren tek başına kullanılabilir ajanlardır. Dacarbazine, doxorubicine ve ifosfamide tedavisine eklenerek kombine tedavide kullanılabilir veya tek başına verilir (14). Hastamıza Doxorubicin ve ifosfamide tedavisi önerilmiş fakat uygulanamamıştır.

Yumuşak doku sarkomlarının nadir görülmesi, erken tanı koymak için yeterli çalışma olmaması, mortalite ve morbiditenin lokal nüks oranlarıyla ilişkili olması nedeniyle hastalığın preoperatif dönemde iyi araştırılması, yapılan operasyonla cerrahi sınırın negatif elde edilmesi büyük önem taşır. Hastaların rutin kontrolleri ilk 2-3 yılda 3-6 ay arayla abdomen tomografileriyle yapılır (11). Sonuç olarak, retroperitoneal liposarkomların tedavisinde negatif cerrahi sınır elde edebilmek için, çoklu rezeksiyonları da içeren agresif cerrahi yaklaşımlar gereklidir. Bu cerrahi yaklaşım bizim olgumuzda da olduğu gibi retroperitoneal sarkomlarda en etkin tedaviyi sağlar.

KAYNAKLAR

1. Neuhaus SJ, Barry P, Clark MA, Hayes AJ, Fisher C, Thomas JM. Surgical management of primary and recurrent retroperitoneal liposarcoma. *Br J Surg* 2005;92(2):246-52.
2. Porter G, Baxter N, Pisters P. Retroperitoneal Sarcoma: A population-based analysis of epidemiology, surgery, and radiotherapy. *Cancer* 2006;106(7):1610-6.
3. Crago AM, Singer S. Clinical and molecular approaches to well differentiated and dedifferentiated liposarcoma. *Curr Opin Oncol* 2011;23(4):373-8.
4. Shibata D, Lewis JJ, Leung DH, Brennan MF. Is there a role for incomplete resection in the management of retroperitoneal liposarcomas? *J Am Coll Surg* 2001;193(4):373-9.
5. Swallow CJ, Catton CN. Improving outcomes for retroperitoneal sarcomas: A work in progress. *Surg Oncol Clin N Am* 2012;21(2): 317-31.
6. Dalal KM, Kattan MW, Antonescu CR, Brennan MF, Singer S. Subtype specific prognostic nomogram for patients with primary liposarcoma of the retroperitoneum, extremity, or trunk. *Ann Surg* 2006;244(3):381-91.
7. Fletcher C, Unni K, Mertens FE. World Health Organization classification of tumors. Pathology and genetics of tumours of soft tissue and bone. Lyon: IACR Press;2002.
8. Lucas DR, Nascimento AG, Sanjay BK, Rock MG. Well-differentiated liposarcoma. The Mayo Clinic experience with 58 cases. *Am J Clin Pathol* 1994;102(5):677-83.
9. Wu MJ, Montgomery E. Classification and pathology. *Surg Clin N Am* 2008;88(3): 483-520.
10. Lahat G, Lazar A, Lev D. Sarcoma epidemiology and etiology: Potential environmental and genetics factors. *Surg Clin N Am* 2008;88(3): 451-81.
11. Tzeng CD, Smith JK, Heslin MJ. Soft tissue sarcoma: Preoperative and postoperative imaging for staging. *Surg Oncol Clin N Am* 2007;16(2): 389-402.
12. Clark MA, Fisher C, Judson IJ, Thomas JM. Soft tissue sarcomas in adults. *N Engl J Med* 2005;353:701-11.
13. Kaushal A, Citrin D. The role of radiation therapy in the management of sarcomas. *Surg Clin N Am* 2008;88(3): 629-46.
14. Thornton K. Chemotherapeutic management of soft tissue sarcoma. *Surg Clin N Am* 2008;88(3): 647-60.