

KOMPOZİT DOKU ALLOTRANSPLANTASTONUNDA İMMÜNOLOJİK FAKTÖRLER TEMELİNDE PREKLİNİK ÇALIŞMALAR VE HAYVAN MODELLERİ

Betül GÖZEL ULUSAL, Ali Engin ULUSAL, Şükrü YAZAR, Li-Man HUNG, Fu Chan WEI

Chang Gung Memorial Hospital, Chang Gung Medical College, Chang Gung University Taipei, Taiwan

ÖZET

Günümüzde kompozit doku allogreftlerinin klinik uygulaması kronik rejeksiyon ve yaşam boyu devam etmesi zorunlu olan immüno-supresyonun yol açtığı belirgin sistemik toksisite nedeniyle sınırlanmaktadır. Donöre spesifik tolerans durumu, akut ve kronik rejeksiyon riskini ve immüno-supresyon gerekliliğini ortadan kaldırır. Kompozit doku transplantasyonu üzerine olan son araştırmalar, rejeksiyon mekanizmalarını anlamaya ve donöre spesifik toleransın indüklenmesine yoğunlaşmıştır. Bu derlemede küçük ve büyük hayvan modellerindeki deneysel araştırmalar temelinde geliştirilmiş tolerans stratejileri, bu araştırmalar doğrultusundaki son gelişmeler ve klinik uygulamalar için umut veren sonuçlar sunulmuştur.

Anahtar Kelimeler: Kompozit doku allotransplantasyonu, immüno-lojik tolerans, hayvan modelleri.

SUMMARY

The Animal Models and Preclinic Studies in Composite Tissue Allotransplantation Based on Immunological Considerations

Currently, the clinical use of composite tissue allografts are limited by chronic rejection and the complications associated with life-time generalized host immunosuppression which may result in significant systemic toxicity. A state of donor-specific unresponsiveness (tolerance) would eliminate the risks of acute and chronic rejection as well as the need for indefinite immunosuppression. Recent research on composite tissue allotransplantation has focused on mechanisms of rejection and induction of donor specific tolerance. This article presents current strategies of transplantation tolerance based on research on small and large animal models. The latest advances and promising outcomes derived from animal experiments are presented establishing the future prospects for clinical applications.

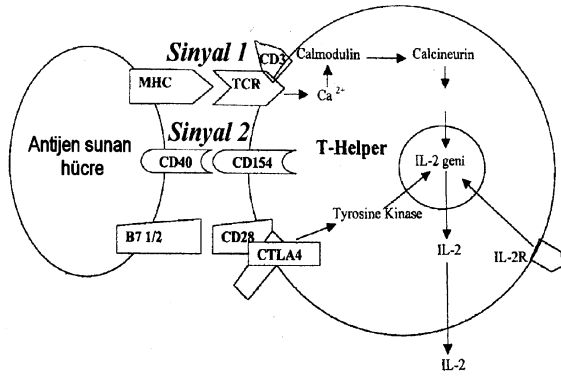
Key Words: Composite tissue allotransplantation, immunological tolerance, animal models

KOMPOZİT DOKU ALLOTRANSPLANTASYONUNDA İMMÜNOLOJİK FAKTÖRLER

Günümüzde kompozit doku allogreftlerinin klinik uygulanması 2 büyük engel nedeniyle kısıtlanmaktadır¹: 1) antikor ya da hücre aracılı kronik doku rejeksiyonu, 2) hayat boyu devam etmesi zorunlu olan ve belirgin sistemik toksisiteyle beraber olan immüno-supresyonun gerekliliği. Donöre spesifik immüno-lojik tolerans, akut ve kronik rejeksiyon risklerini elimine etmesinin yanında immüno-supresyon ihtiyacını da ortadan kaldırır. İmmüno-lojik tolerans klasik olarak “normal, baskılanmamış bir immün sistemin varlığında donörden gelen spesifik bir antijene karşı olan immün cevapsızlık hali” olarak tanımlanabilir².

Kompozit dokular 2 özelliğiyle solid organlardan ayrılır³: 1) Graft versus host reaksiyonuna yol açabilecek ve alıcının immün cevabını değiştirebilecek kemik iliği

ve olgun T hücrelerini içerebilirler. 2) Oldukça antijenik ve herbiri ayrı şiddet ve zamanlamada doku reddine maruz kalan ayrı dokulardan oluşurlar (diferansiyel doku rejeksiyonu)⁴. Özellikle cildin antijenitesi kompozit doku transplantasyonun klinik uygulamasında önemli bir problem yaratmaktadır. Örneğin el transplantasyonu yapılmış hastalarının çoğunluğunda ciltte multipl rejeksiyon epizotları izlenmiştir⁵. Ciltte bulunan yüksek popülasyondaki largerhans hücreleri ve diğer dendritik hücreler çok etkin bir antijen sunumu ve T hücre kostimulasyonu sağlar⁶. Diğer organ allogreftlerinde spesifik toleransı sağlayan immüno-supresyon düzeylerinin cilt için yetersiz kaldığı bilinmektedir⁷ Bazı raporlarda böbrek ve kalp allogreftlerine tolerans indüksiyonu bildirilmekte, ancak aynı donörden gelen cilt allogreftleri reddedilmektedir⁸. Bundan sorumlu immüno-lojik olay çözülememiştir.



Şekil 1: Allogreftin rejeksiyonundan primer sorumlu olan T hüresinin aktivasyonu için gerekli sinyallerin şematik çizimi. Sinyal 2'nin blokajı T hüresinin antijene cevapsızlığıyla ya da T hüresinin apoptozisiyle sonuçlanır. (Kostimulatuar blokaj)

Organ allogreftlerinde 3 strateji, transplantasyon toleransının indüklenmesine dair umut vaatmektedir⁷: 1) HLA'da genetik uyum ve kısa süreli immünosupresyon 2) Transplantasyon sonrası kaymerizmin indüklenmesi¹⁰ 3) Kısa süreli monoklonal antikolar (CD40 ligand ve CTLA4-Ig) kullanılarak oluşturulan kostimulatuar blokaj¹¹.

Kostimulatuar blokaj: T hücrelerinin aktivasyonu için ayrı ama sinerjik olan 2 sinyal gereklidir¹² (Şekil 1). İlk sinyal antijen spesifik T hücre reseptörleri aracılığıyla alloantijenler tarafından verilir. İkinci ya da kostimulatuar sinyal antijen spesifik değildir ancak T hücre aktivasyonu için şarttır. Kostimulatuar sinyalin blokajı, ilk sinyal verilmiş olsa dahi T hücre inaktivasyonu (anergi) ve/veya programlı hücre ölümüyle (apoptosis) sonuçlanır. Alıcı, allogreft tarafından sunulan alloantijenlere immün cevap veremez hale gelir.

Kaymerizm: Yunan mitolojisinden köken almış bu kelime (kaymera) bir hayvan vücudunda genetik olarak farklı organizmaların uyum içinde var olmasını simgeler. 2 tip kaymerizm tarif edilmiştir; "mikrokaymerizm" ve "makrokaymerizm"¹³. Mikrokaymerizmde, alıcı kanında çok düşük oranda donör hücreler bulunur. Allotransplantasyon öncesinde alıcı immün sisteminin radyasyon ya da immünomodulatuar ilaçlarla hazırlanmasına gerek yoktur. Makrokaymerizm "hazırlanmış" bir alıcıya kemik iliği transplantasyonu sonrasında oluşur ve pluripotent hematopoietik kök hücreleri (HSC) alıcının kemik iliğine yerleşerek yeni bir immün sistem oluşturur. Timüste klonal delesyonla donöre reaktif tüm hücreler elimine edilir ve alıcı transplante edilen organı "kendi organı" gibi algılar ve immünosupresyon olmadan kabul eder¹⁴. Deneysel modellerde %1 kadar az miktarlardaki HSC'in donöre spesifik toleransı indüklediği gösterilmiştir. Ancak kaymerizmin tolerans indüksiyonundaki rolü net değildir; immün cevapsızlığın nedeni olmayıp, daha ziyade immün cevapsızlığa sekonder ortaya çıktığı

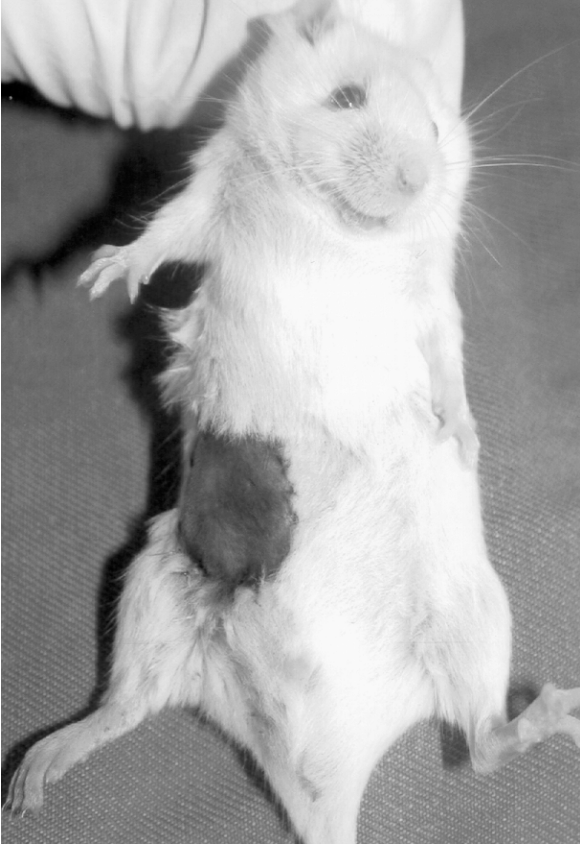savunulmuştur¹³. Kemirgen modellerinde makrokaymerizmle tolerans indüksiyonu arasında güçlü bir bağlantı bulunmuştur ki, makrokaymerizmin kaybı genelde toleransın kaybıyla sonuçlanır. Makrokaymerizmin büyük hayvan modellerinde değişen oranlarda allogreft toleransı ile birlikte olduğu bildirilmektedir^{15,16}. Primatlarda makrokaymerizm kaybolursa dahi toleransın yıllarca devam edebildiği gösterilmiştir¹⁷.

KOMPOZİT DOKU ALLOTRANSPLANTASYONUNDA HAYVAN MODELLERİ

Kompozit doku transplantasyonu konusundaki laboratuvar çalışmaları 3 ana başlık halinde toplanabilir; 1) Kompozit dokuların ve değişik komponentlerinin rejeksiyon mekanizmalarını anlamak, 2) Transplantasyon toleransını geliştirmek ve devamını sağlamak, 3) Klinik uygulamaya öncülük edebilecek yeni modeller geliştirmek.

Küçük hayvan modelleri: Geçtiğimiz 50 yılda transplantasyon toleransını indüklemek için yapılan laboratuvar çalışmalarının çoğunluğu küçük hayvan modellerindedir ki bunların çoğunluğunu primer olarak sıçanlar ve fareler oluşturur. Laboratuvar ortamında bu hayvanlarla çalışmak kolaydır, görece ucuzdur, immunolojik özellikleri iyi karakterize edilmiştir ve operasyon sonrası bakımları kolaydır. Özellikle son 10 yılda transgenik ve knock-out/in farelerin geliştirilmesiyle toleransın ve rejeksiyonun moleküler temellerinin anlaşılmasına ve immün sistemin manipülasyonuna yönelik önemli adımlar atılmıştır. Farelerde çapı oldukça küçük olan damarlar, vaskülarize kompozit dokuların mikrocerrahi yöntemlerle transplantasyonunu güç kılmakta ve çalışmaların çoğunluğu cilt greftlerinde yapılmaktadır^{18,19}. Buna rağmen farelerde heterotopik ve ortotopik olarak arka bacak transplantasyonu tanımlanmıştır ve değişen başarılarla birkaç merkezde yapılmaktadır^{20,21}. Vaskülarize ve non-vaskülarize cilt allogreftleri benzer tedaviler altında farklı yaşam sürelerine sahiptir; allostimulasyon ve rejeksiyon yollarının farklı olabileceği düşünülmüştür²². Eğer bir kompozit dokunun cilt komponenti çalışılacaksa bunun subkutanöz komponentleriyle birlikte "vaskülarize" olması sağlanmalıdır. Bu konuda çalışmalarımız sonunda Chang Gung Memorial Hastanesi'ne ait mikrocerrahi laboratuvarında geliştirdiğimiz teknik sayesinde 25-30 gr. ağırlığındaki farelerde çapı 250-350 mikron arasında değişen damar anastomozlarında %90 oranında başarı elde ettik. (yayınlanmamış veri) Bu teknik fare femoral arterine yaptığımız vaskülarize serbest groin flep allotransplantasyonlarında tolerans çalışmalarımız devam etmektedir. (Şekil 2)

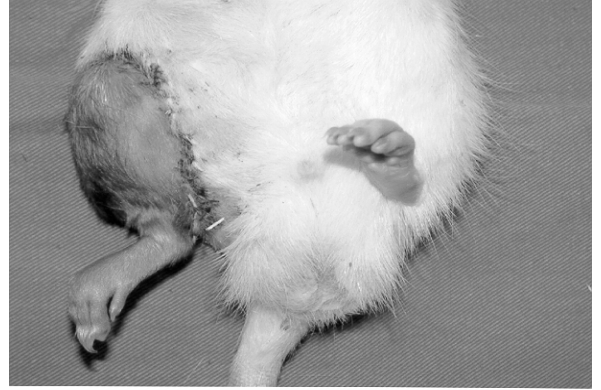Sıçanlarda ise arka bacak transplantasyonu modeli deneysel laboratuvar çalışmalarında 1960'lardan beri ana



Şekil 2: BALB/c cinsi fareye C57BL/6 cinsi fareden transplante edilmiş viabl vaskülarize cilt allogrefti (donör: 25 gr., alıcı: 30 gr., Csa tedavisi altında, p.o 3. gün)

model olagelmıştır²³⁻²⁵. (Şekil 3) Yanısıra, vaskülarize cilt flepleri²⁶⁻²⁸ ve cilt greftleri de²⁹ sıklıkla kullanılmaktadır. Kompozit dokunun içerdiği dokuların değişik şiddette ve zamanlarda reddedildiği bilinmektedir⁴. Her bir doku komponentinin rejeksiyonu ve tolerans indüksiyon mekanizmalarıyla ilgili yeni kompozit doku modelleri ortaya çıkmıştır. Örneğin kaymerizmin allograft yaşamına etkisiyle ilgili deneylerde kullanılmak üzere kemik iliği ve hematopoietik hücrelerin sürekli sağlanabilmesi amaçlı vaskülarize sternum ve femur allotransplantları tarif edilmiştir^{30,31}. Ancak transplante edilen kemik iliğine ait tüm hücrelerin zamanla eliminasyonu ve donör kemik iliğinin alıcı hücrelerince replasmanının gösterilmesinden sonra vaskülarize kemikler popülaritesini yitirmiştir³². Yine sıçanlarda arka bacak transplantının komponentleri olan vaskülarize kas³⁶, vaskülarize kemik ve eklem³⁷⁻³⁹ ve periferik sinir allotransplantasyonu⁴⁰⁻⁴² ile yapılan laboratuvar çalışmaları da bulunmaktadır.

Sıçanlarda kullanılan diğer bir model heterotopik *larinks ve trakea* transplantasyonudur. 1998'de Cleveland Clinic'teki başarılı *larinks*



Şekil 3: Lewis cinsi sıçana Brown Norway cinsi sıçandan transplante edilmiş viabl arka bacak allogrefti (donör: 250 gr., alıcı: 250 gr., Csa tedavisi altında, p.o 3. gün)



Şekil 4: Lewis cinsi sıçana Lewis Brown Norway cinsi sıçandan transplante edilmiş yüz ve skalp allogrefti (donör: 250 gr. alıcı: 300 gr., Csa tedavisi altında p.o 100. gün)

transplantasyonunun ardından heterotopik *larinks ve trakea*³³⁻³⁵ transplantasyon toleransı için laboratuvar çalışmaları devam etmektedir.

Klinik çalışmaya öncülük edebilecek hayvan modellerinin içinde geçtiğimiz yıllarda tanımladığımız kompozit skalp ve yüz transplantasyonu da bulunmaktadır⁴³. Bu modelde, donörden 2 arter ve 2 ven üzerinde eleve edilen skalp ve fasiyal cilt, masseter kasının bir kısmı ile birlikte alıcıya transplante edilmiş ve non-toksik dozda CsA ile uzun dönem (>100 gün) sağkalım sağlanmıştır (Şekil 4). Bu model literatürde yüz ve skalp transplantasyonunda başarının sağlandığı en küçük hayvan modeli olup, kuşkusuz ki klinikte uygulama için büyük hayvan modellerinde ve kadavralarda ileri çalışmalara ihtiyaç vardır.

Büyük Hayvan Modelleri

Küçük hayvan modellerinde başarılı olmuş hemen tüm çalışmalar paralelinde büyük hayvanlara da uygulanır. Bu hayvanlar arasında köpekler⁴⁴⁻⁴⁶ daha da sıklıkla domuz⁴⁷⁻⁵² minyatür domuz ve maymunlar⁵³⁻⁵⁶

vardır. Minyatür domuzların tercih edilmelerinin nedenleri şunlardır; MHC lokusları iyi tanımlanmıştır ve izole klas I veya klas II farklılıkları çalışmaya uygun kılan intra-MHC rekombinantları mevcuttur⁵⁷. Domuz yüzey antijenlerine karşı monoklonal antikolar vardır ve bu hayvanlarla çalışmak görece kolaydır. Allograft transplantasyon çalışmalarında en çok kullanılan büyük hayvanlar Eski Dünya (Old World) maymunlarıdır⁵³⁻⁵⁶. Bu hayvanlar genetik olarak insana en yakın hayvan grubudur ve immün sistemleri insaninkine benzer. Ancak sağlanmaları ve bakımları zordur ve deneylerde kullanılmalarıyla ilgili halen etik tartışmalar vardır. Deneysel bacak transplantasyonuna ait ilk başarılı sonuçlar köpeklerde alınmıştır⁵⁸. İlk klinik el transplantasyonundan önceki dekatta maymun ve domuzlarda yoğun olarak yapılan üst ekstremite, el, önkol osseomyokutan flep transplantasyonları⁴⁷⁻⁵⁶ ve alınan sonuçlar, hiç kuşkusuz ki klinik uygulamalara öncülük etmiştir.

Çalışmalardan Çıkan Sonuçlar: Küçük hayvanlarda akut rejeksiyonun önlenmesi görece kolaydır. Henüz anlaşılammış nedenlerden dolayı, küçük hayvanlar büyüklere göre immunosupresyon ve immunolojik manipülasyonlara daha duyarlıdır⁵⁹. Bundan dolayı herhangi bir yaklaşımın etkinliği dikkatle yorumlanmalıdır. Bu çalışmalar büyük hayvan modellerinde çalışma için öncülük edebilir ancak onların yerini alamaz. Kronik rejeksiyon küçük hayvanlarda da olabilir. Bu nedenle allograft fonksiyonunun değerlendirilmesinde kullanılacak herhangi bir metod bu değişiklikleri saptayabilmelidir. Örneğin arka bacak transplantasyonunda kronik rejeksiyona bağlı ağır fibrozis varsa, allograft *canlılığını sürdürse dahi* bu yararsız ve kullanılamaz bir ekstremite demektir ve tedavinin başarısız olduğu anlamına gelir. Tolerans allograft ve allograft antijenleri arasındaki aktif bir olaydır. Birçok modelde eğer greft alınır, birkaç ay sonra aynı tür hayvandan başka bir allograft transplante edilirse, yeni transplant rejeke olur. Bunun için olası açıklama şudur; tolerans kazanmış periferel T hücrelerinin ya da timüste yeni oluşmuş T hücrelerinin tolerans hallerini koruyabilmeleri için allograft antijenleriyle sürekli karşılaşmaları gerekmektedir. Toleransı indükleyen mekanizmalar her zaman toleransı sürdürmek için yetmeyebilir⁵⁹.

Büyük hayvanlarda hematopoietik kaymerizm gerçek bir tolerans indükleyici stratejidir. Primer problem toksisitedir. Yüksek dozda kemik iliği infüzyonu ve/veya kostimulatuar blokaj umut vaatmektedir. Maymunlarda bu konudaki çalışmalar devam etmektedir. Büyük hayvanlarla yapılan başarılı çalışmalar klinik denemeler için temel oluşturmaktadır. İnsanlarda kemik iliği infüzyonu ve kostimulatuar blokaj üzerine yoğunlaşmaktadır. Bu amaçla CTLA4Ig ve anti-CD154 antikoları otoimmün hastalıklı kişilerde klinik deneme

amaçlı (faz I) kullanılmış, etkin oldukları ve iyi tolere edildikleri gözlenmiştir^{60,61}. Klinikte genetik uyumu olan kardeşinden lösemi tedavisi için kemik iliği transfüzyonu yapılan ve aynı kardeşten aldığı böbreği immüno-supresyon kullanmadan kabul eden vakalar bildirilmiştir⁶². Ancak kompozit doku transplantasyonlarında immüno-lojik toleransın klinik örneği yoktur. Klinik uygulamaların artarak sürmesi lenfosit biyolojisi ve immün homeostazın anlaşılmasıyla ortaya çıkarılacak yeni tolerans stratejilerine bağlıdır halen çalışmalar bu yönde devam etmektedir.

*Dr. Betül GÖZEL ULUSAL
Chang Gung Memorial Hospital
Dept. of Plastic Surgery
Taoyuan/TAIWAN*

KAYNAKLAR

1. Siemionow M, Ozer K. Advances in composite tissue allograft transplantation as related to the hand and upper extremity. J Hand Surg [Am]. 2002 Jul; 27(4):565-80.
2. Lee WP, Mathes DW. Hand transplantation: pertinent data and future outlook. J Hand Surg [Am]. 1999 Sep; 24(5):906-13.
3. Tai C, Goldenberg M, Schuster KM, Kann BR, Hewitt CW. Composite tissue allotransplantation. J Invest Surg. 2003 Jul-Aug;16(4):193-201
4. Lee WP, Yaremchuk MJ, Pan YC, Randolph MA, Tan CM, Weiland AJ. Relative antigenicity of components of a vascularized limb allograft. Plast Reconstr Surg. 1991 Mar; 87(3):401-11
5. Kaniakakis J, Jullien D, Petruzzo P, Hakim N, Claudy A, Revillard JP, Owen E, Dubernard JM. Clinicopathologic features of graft rejection of the first human hand allograft. Transplantation. 2003 Aug 27; 76(4):688-93.
6. Teunissen MB, De Jager MH, Kapsenberg ML, Bos JD. Inhibitory effect of cyclosporin A on antigen and alloantigen presenting capacity of human epidermal Langerhans cells. Br J Dermatol. 1991 Oct;125(4):309-16.
7. Mathes DW, Randolph MA, Solari MG, Nazzari JA, Nielsen GP, Arn JS, Sachs DH, Lee WP. Split tolerance to a composite tissue allograft in a swine model. Transplantation. 2003 Jan 15;75(1):25-31.
8. Sprent J, Hurd M, Schaefer M, Heath W. Split tolerance in spleen chimeras. J Immunol. 1995 Feb 1;154(3):1198-206.
9. Mathes DW, Randolph MA, Lee WP. Strategies for tolerance induction to composite tissue allografts. Microsurgery. 2000;20(8):448-52.
10. Foster RD, Ascher NL, McCalmont TH, Neipp M, Anthony JP, Mathes SJ. Mixed allogeneic chimerism as a reliable model for composite tissue allograft tolerance induction across major and minor histocompatibility barriers. Transplantation. 2001 Sep 15;72(5):791-7.
11. Foster RD, Pham S, Li S, Aitouche A. Long-term acceptance of composite tissue allografts through mixed chimerism and CD28 blockade. Transplantation. 2003 Sep 27;76(6):988-94.
12. Elster EA, Blair PJ, Kirk AD. Potential of costimulation-

- based therapies for composite tissue allotransplantation. *Microsurgery*. 2000;20(8):430-4.
13. Monaco AP. Chimerism in organ transplantation: conflicting experiments and clinical observations. *Transplantation*. 2003 May 15;75(9 Suppl):13S-16S.
 14. Prabhune KA, Gorantla VS, Maldonado C, Perez-Abadia G, Barker JH, Ildstad ST. Mixed allogeneic chimerism and tolerance to composite tissue allografts. *Microsurgery*. 2000;20(8):441-7.
 15. Koretz SH, Gottlieb MS, Strober S, Pennock J, Bieber CP, Hoppe RT, Reitz BA, Kaplan HS. Organ transplantation in mongrel dogs using total lymphoid irradiation (TLI). *Transplant Proc*. 1981 Mar;13(1 Pt 1):443-5.
 16. Fuchimoto Y, Huang CA, Yamada K, Shimizu A, Kitamura H, Colvin RB, Ferrara V, Murphy MC, Sykes M, White-Scharf M, Neville DM Jr, Sachs DH. Mixed chimerism and tolerance without whole body irradiation in a large animal model. *J Clin Invest*. 2000 Jun;105(12):1779-89.
 17. Kimikawa M, Kawai T, Sachs DH, Colvin RB, Bartholomew A, Cosimi AB. Mixed chimerism and transplantation tolerance induced by a nonlethal preparative regimen in cynomolgus monkeys. *Transplant Proc*. 1997 Feb-Mar;29(1-2):1218.
 18. Billingham R, Brent L. A simple method for inducing tolerance of skin homografts in mice. *Trans Bull* 1957;4:67-68.
 19. Roelen DL, Schuurhuis DH, van den Boogaardt DE, Koekkoek K, van Miert PP, van Schip JJ, Laban S, Rea D, Melief CJ, Offringa R, Ossendorp F, Claas FH. Prolongation of skin graft survival by modulation of the alloimmune response with alternatively activated dendritic cells. *Transplantation*. 2003 Dec 15;76(11):1608-15.
 20. Foster RD, Liu T. Orthotopic hindlimb transplantation in the mouse. *J Reconstr Microsurg*. 2003 Jan;19(1):49-52; discussion 53-4.
 21. Tung TH, Mohanakumar T, Mackinnon SE. Development of a mouse model for heterotopic limb and composite-tissue transplantation. *J Reconstr Microsurg*. 2001 May;17(4):267-73.
 22. Tsuchida Y, Usui M, Murakami M, Uede T. Vascularized bone marrow allotransplantation in rats prolongs a simultaneous skin allograft. *Transplant Proc* 1997;29:1732-1733.
 23. Ferreira LM, Benhaim P, Borsanyi JP, McCalmont TH, Mathes SJ, Anthony JP. Rat hindlimb allotransplantation: the incidence of graft-versus-host disease and use of low-dose combination immunotherapy. Presented at the 38th Annual Meeting, Plastic Surgery Research Council, 1993.
 24. Van den Helder TBM, Benhaim P, Anthony JP, McCalmont TH, Mathes SJ. Efficacy of RS-61443 in reversing acute rejection in a rat model of hindlimb allotransplantation. *Transplantation* 1994; 57: 427.
 25. Poole M, Bowen JE, Batchelor JR. Prolonged survival of rat leg allografts due to immunological enhancement. *Transplantation* 1976; 22: 108.
 26. Ren B, Sun J, Painter DM, Sheil AG. A new vascularized skin transplant model in rats. *Microsurgery*. 1999;19(7):326-9.
 27. Fábio R. Carramaschi, Gilles Landman, Rosangely C. C. Corsi, Luiz P. M. Vana And Marcus C. Ferreira Rat Allotransplantation of Epigastric Microsurgical Flaps: A Study of Rejection and the Immunosuppressive Effect of Cyclosporin A. *Rev. Hosp. Clin. Fac. Med. S. Paulo* 2000, 55(1):21-28
 28. Lai CS, Wesseler TA, Alexander JW et Al. - Long-Term survival of skin allografts in rats treated with topical cyclosporine. *Transplantation* 1987; 44:83-87.
 29. Jones JM. Skin graft survival across RT1 and non-RT1 barriers in rats. *Transplantation* 1981;31:311-312.
 30. Santiago SF, de Faria W, Khan TF, Gandia CE, Misiakos EP, Ferrer L, Ruiz P, Coleman L, Fernandez HF, Miller J, Ricordi C, Tzakis AG. Heterotopic sternum transplant in rats: A new model of a vascularized bone marrow transplantation. *Microsurgery*. 1999;19(7):330-4.
 31. Suzuki H, Patel N, Matthews M, DelRossi AJ, Doolin EJ, Hewitt CW. Vascularized bone marrow transplantation: A new surgical approach using isolated femoral bone/bone marrow. *J Surg Res*. 2000 Apr;89(2):176-83.
 32. Muramatsu K, Bishop AT, Sunagawa T, Valenzuela RG. Fate of donor cells in vascularized bone grafts: identification of systemic chimerism by the polymerase chain reaction. *Plast Reconstr Surg*. 2003 Feb;111(2):763-72; discussion 773-4.
 33. Tan CM, Yaremchuk MJ, Randolph MA, Lee WPA, Burdick J, Weiland AJ. Vascularized muscle allografts and the role of cyclosporine. *Plast Reconstr Surg* 1991;87:412-418.
 34. Paskert JP, Yaremchuk MJ, Randolph MA, Weiland AJ. Prolonging survival in vascularized bone allograft transplantation: developing specific immune unresponsiveness. *J Reconstr Microsurg* 1987;3:253-263.
 35. Hotokebuchi T, Arai K, Takagishi K, Arita C, Sugioka Y, Kaibara N. Limb allografts in rats immunosuppressed with cyclosporine: as a whole-joint allograft. *Plast Reconstr Surg* 1989;83:1027-1036.
 36. Lipson RA, Halloran PF, Kawano H, Langer F. A microsurgical model for vascularized bone and joint transplants in rats. *Transplant Proc* 1981;13:891-892.
 37. Benhaim P, Anthony JP, Lewis JC, Mathes SJ. Improved sciatic nerve regeneration in rat hindlimb allografts immunosuppressed with RS-61443. *Surg Forum* 1994; 45: 717.
 38. Mackinnon SE, Hudson AR, Bain JR, Falk RE, Hunter DA. The peripheral nerve allograft: an assessment of regeneration in the immunosuppressed host. *Plast Reconstr Surg* 1987;79:436-444.
 39. Press BHJ, Sibley RK, Shons AR. Limb allotransplantation in the rat: extended survival and return of nerve function with continuous cyclosporin/prednisone immunosuppression. *Ann Plast Surg* 1986;16:313-321.
 40. Sang Hyun Sung, Martha Warnock, Kenneth C. Fang, Katherine W. Hall, Timothy S. Hall. A Comparison of Rat Tracheal Transplant Models: Implantation Verses Anastomotic Techniques for the Study of Airway Rejection Transplantation Vol. 73, 695-700, No. 5, March 15, 2002
 41. Davreux CJ, Chu NH, Waddel TK, Mayer E, Patterson GA. Improved tracheal allograft viability in immunosuppressed rats. *Ann Thorac Surg* 1993; 55: 131.
 42. Akst LM, Siemionow M, Dan O, Izycki D, Strome M. Induction of tolerance in a rat model of laryngeal trans-

- plantation. *Transplantation*. 2003 Dec 27; 76(12):1763-70.
43. Ulusal BG, Ulusal AE, Ozmen S, Zins JE, Siemionow MZ. A new composite facial and scalp transplantation model in rats. *Plast Reconstr Surg*. 2003 Oct;112(5):1302-11.
 44. Lapchinsky AG, Eingorn AG, Uratkov EF. Homotransplantation of extremities in tolerant dogs observed up to seven years. *Transplant Proc* 1973;5:773-779.
 45. Goldberg VM, Porter BB, Lance EM. Transplantation of the canine knee joint on a vascular pedicle. *J Bone Joint Surg* 1980;62A:414-424.
 46. Goldwyn RM, Beach PM, Feldman D, Wilson RE. Canine limb homotransplantation. *Plast Reconstr Surg* 1966; 47: 184.
 47. Ustuner ET, Zdichavsky M, Ren X, Edelstein J, Maldonado C, Ray M, et al. Long-term composite tissue allograft survival in a porcine model with cyclosporine/mycophenolate mofetil therapy. *Transplantation* 1998;66:1581-1587.
 48. Lee WPA, Rubin JP, Cober SR, et al. Induction of tolerance to swine limb tissue allograft with early T cell chimerism. *Plast Surg Forum* 1998; 67:84. Split tolerance to a composite tissue allograft in a swine model. *Transplantation*. 2003 Jan 15;75(1):25-31.
 49. Lee WP, Rubin JP, Bourget JL, Cober SR, Randolph MA, Nielsen GP, Ierino FL, Sachs DH. Tolerance to limb tissue allografts between swine matched for major histocompatibility complex antigens. *Plast Reconstr Surg*. 2001 May; 107(6):1482-90; discussion 1491-2.
 50. Ren X, Shirbacheh MV, Ustuner ET, Zdichavsky M, Edelstein J, Maldonado C, Breidenbach WC, Frank J, Tobin GR, Gruber SA, Barker JH. Osteomyocutaneous Flap As A Preclinical Composite Tissue Allograft: Swine Model. *Microsurgery*, Volume 20(3), 143-149. 2000
 51. Ren XP, Shirbacheh MV, Ustuner ET, Zdichavsky M, Edelstein J, Maldonado C, Breidenbach WC, Frank J, Jones J and Barker JH. Radial forelimb osteomyocutaneous flap as a pre-clinical composite tissue allograft (CTA) model in swine. *Microsurgery* 1999.
 52. Jones JW, Gruber SA, for Louisville Hand Transplant Research Group. From bench to bedside: porcine extremity composite tissue allograft to human hand transplant. New York: Immuno-ledge International, Inc. Meeting Observer, July 1999.
 53. Stark GB, Swartz WM, Narayanan K, Moller AR. Hand transplantation in baboons. *Transplant Proc* 1987; 19: 3968-71.
 54. Daniel RK, Egerszegi EP, Samulack DD, Skanes SE, Dykes RW, Rennie WRJ. Tissue transplants in primates for upper extremity reconstruction: a preliminary report. *J Hand Surg* 1986;11A:1-8.
 55. Hovius SER, Stevens HPJD, van Nierop PWM, Rating W, van Strik R, van der Meulen JC. Allogeneic transplantation of the radial side of the hand in the rhesus monkey: I. Technical aspects. *Plast Reconstr Surg* 1992; 89:700-709.
 56. Gold ME, Randzio J, Kniha, H, et al. Transplantation of vascularized composite mandibular allografts in young cynomolgus monkeys. *Ann Plast Surg* 1991;26:125-132.
 57. Cozzi E, White DJ. The generation of transgenic pigs as potential organ donors for humans. *Nat Med*. 1995; 1:964-966.
 58. Carrel A. Results of the transplantation of blood vessels, organs and limbs. *JAMA* 1908;51:1662.
 59. Walsh PT, Strom TB, Turka LA. Routes to transplant tolerance versus rejection; the role of cytokines. *Immunity*. 2004 Feb; 20(2):121-31.
 60. Thomas JM, Neville DM, Contreras JL, et al. Preclinical studies of allograft tolerance in rhesus monkeys: A novel anti-CD3-immunotoxin given peritransplant with donor bone marrow induces operational tolerance to kidney allografts. *Transplantation*. 1997; 64:124-135.
 61. Armstrong N, Buckley P, Oberley T, et al. Analysis of primate renal allografts after T-cell depletion with anti-CD3-CRM9. *Transplantation*. 1998; 66:5-13.
 62. Kirk AD, Burkly LC, Batty DS, et al. Treatment with humanized monoclonal antibody against CD154 prevents acute renal allograft rejection in nonhuman primates. *Nat Med*. 1999;5:686-693