

## Uterus R pt r  Geli en  ç Olguda Konservatif Tedavi ve Sonu ları ile Birlikte Literat r Derlemesi

İsa KAPLAN<sup>1</sup>

###  zet

2019-2021 yılları arasında Iğdır Devlet Hastanesinde konservatif olarak tedavi edilen  ç uterus r pt r  olgusu sunulması ama lanmıŐtır. Olgu 1, 29 yaŐında 5. gebeliĐi olup daha  nce 3 sezaryen  yk s  mevcuttur. Olgu 2, 27 yaŐında 4. gebeliĐi olup daha  nce 2 sezaryen  yk s  mevcuttur. Olgu 3, 22 yaŐında olup daha  nce 1 sezaryen  yk s  mevcuttur. Her  ç olgu komplet uterin r pt r meydana gelmiŐtir. Her  ç olguda bebek batından  ıkarılmıŐtır.  ç bebek canlı doĐurtulmuŐ fakat bir bebek baŐka bir merkeze sevk edildikten sonra ex olmuŐtur. Anne  l m  olmamıŐtır. Olgu 1 hasta aile baskısı ile evde doĐum denemiŐtir. Olgu 2 erken doĐum tehdidi (EDT) nedeniyle takip edilirken aniden r pt r olmuŐtur. Olgu 3 hastaneye geldiĐi anda r pt r saptanmıŐtır. Olgu 1'de ayrıca uterin r pt re mesane r pt r  de eŐlik etmektedir. Her  ç olguya bilateral uterin arter ligasyonu, bilateral ovaryen arter ligasyonu, retroperitona ilerleyen hematoma stabilenmesi, primer uterin onarım ve peritonizasyon iŐlemleri yapılmıŐtır. Olgu 1'de geliŐen mesane hasarı primer onarılmıŐ fakat sonrasında ka ak olması  zerine tekrar opere edilmiŐtir. Olgu 1'de atoni olması  zerine uterin balon tamponad konulmuŐtur. Her  ç olguda uterus korunmuŐ ve hastalar saĐlıklı bir Őekilde taburcu edilmiŐtir.

**Anahtar Kelimeler:** Uterus R pt r , Sezaryen, Gebelikte Kanama, Obstetrik Acil

### A Literature Review With Conservative Treatment And Results In Three Cases Of Uterine Rupture

#### Abstract

Three cases of uterine rupture that were treated conservatively in Iğdır State Hospital between 2019-2021 are presented. Case 1, 29 years old, has her 5th pregnancy and has a previous 3 cesarean section history. Case 2 is her 4th pregnancy at the age of 27, and she had a history of 2 previous cesarean sections. Case 3 is 22 years old and has a previous cesarean section history. The complete uterine rupture occurred in all three cases. In all three cases, the baby

<sup>1</sup>Iğdır Devlet Hastanesi, Kadın Hastalıkları ve DoĐum KliniĐi  
İletiŐim Adresi: MuĐla Ortaca Y celen Hastanesi, Kadın Hastalıkları ve DoĐum KliniĐi e-posta: isakaplan\_48@hotmail.com  
ORCID ID: 0000-0002-0861-319X  
DOI: 10.17932/IAU.TFK.2018.008/tfk\_v06i1002

was removed from the abdomen. Three babies were delivered alive, but one baby died after being transferred to another center. There was no maternal death. Case 1 patient tried home birth with family pressure. Case 2 suddenly ruptured while being followed up for threatened premature birth (TPL). When case 3 came to the hospital, a rupture was detected. In Case 1, rupture of the uterine ruptured bladder was also accompanied. Bilateral uterine artery ligation, bilateral ovarian artery ligation, stabilization of hematoma progressing to the retroperitoneum, primary uterine repair, and peritonization procedures were performed in all three cases. The bladder damage that developed in Case 1 was primarily repaired, but it was re-operated due to leakage. In case 1, uterine balloon tamponade was placed due to atony. In all three cases, the uterus was preserved and the patients were discharged in good health.

**Keywords:** Uterine Rupture, Cesarean Section, Bleeding During Pregnancy, Obstetrics Emergency

## **GiriŐ**

Uterus r pt r  maternal ve perinatal morbidite ve mortaliteye yol aan  nemli bir obstetrik komplikasyondur. Uterin r pt r iin 585 doėumda 1 ile 6673 doėumda 1 g r lme insidansı bildirilmektedir. Modern tıbbın t m imk nlarına raėmen g r lme oranı azımsanmayacak kadar oktur. Uterus r pt rleri komplet ve inkomplet olmak  zere iki gruptur. Komplet uterus r pt r  uterin duvarın tam kat olarak yırtılmasıdır (1-3). Uterus r pt rleri spontan olabileceėi gibi travmatik sebeplere baėlı da olabilmektedir.  nceden operasyon geirmeyenlerde olan nedensiz uterus r pt rlerinde ise maternal ve fetal mortalite-morbidite oranları daha y ksektir (4,5). Doėum eyleminin oksitosin ve prostaglandinler ile ind ksiyonu, internal-eksternal podalik versiyonlar, doėum esnasında vakum-forseps kullanımı, asiste makat doėumlar travmatik uterus r pt r  nedenleri olarak sayılabilir (2,6). Ayrıca diėer risk fakt rleri ise grand multiparite, konjenital uterin anomaliler (unicornuate-bicornuate), plasenta anomalileri (plasenta acreata-plasenta percreata), baŐ-pelvis uyumsuzluėu, intrauterin fetal

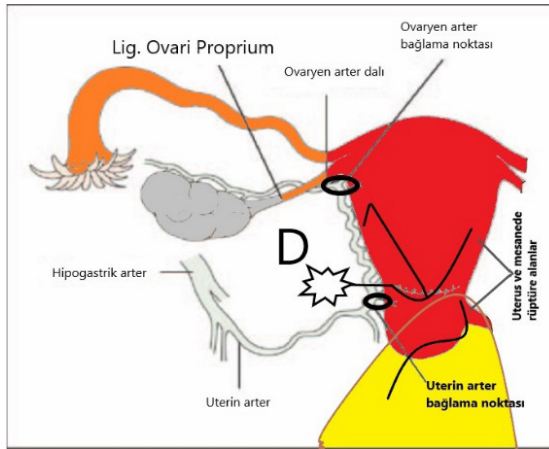
cerrahi, plesentanın elle halası, omuz distosisi, gebeliėin cerrahi vajinal yoldan sonlandırılması, geirilmiş uterin cerrahiler ve geirilmiş sezaryen operasyonudur (7). Bizim hastalarımızda geirilmiş sezaryen olması en b y k risk fakt r d r. Olgularımızda uyguladıėımız tedaviler literat r eŐliėinde g zden geirilmiŐtir.

## **Olgular**

**Olgu1:** Hastamız 29 yaŐındadır. 5. gebeliėi olup daha  nce 3 kez sezaryen operasyonu geirmiŐtir. Ek bir hastalıėı yoktur. Sezaryen haricinde operasyon  yk s  yoktur. Hasta aile baskısı nedeniyle evde doėum denemiŐtir. 42 haftalık gebeliėi mevcuttur. Hasta acil servise aėrıları iyice artınca gelmiŐtir. Doėumhaneye kabul  yapılan hasta t m gebeliklerinin vajinal yolla olduėunu belirtmiŐtir. Yapılan muayenesinde 7 cm aıklık, %80 silinme ve fetal baŐ seviyesi 0'da olan hasta takibe alınmıŐtır. Takip esnasında Non-Stres Test (NST) takiplerinde persiste ge deselerasyon olması, kontraksiyonların kaybolması ve yapılan pelvik muayenede bebek baŐının ele gelmemesi  zerine hasta uterus r pt r  Ő phesiyle acil sezaryene alındı. İnaoperatif komplet paralı uterus

rüptürü olduğu görüldü. Bebek canlı olarak batından çıkarıldı. Yenidoğan ekibi tarafından müdahalesi yapılarak yoğun bakıma alındı. Uterus eski skar hattı boyunca ve Kerr insizyon hattı her iki sağ ve sol köşeden rüptüre halde idi. Sağ köşede uterus orta hattını geçmiş halde neredeyse kornual bölgeye yakın 5-6 cm'lik rüptür mevcuttu. Sol köşede ise rektouterin (douglas) boşluğuna kadar uzanan rüptür mevcut idi. Ayrıca mesanenin eski Kerr insizyonuna yapışık olmasına bağlı tam kat parçalı mesane rüptürü mevcut idi. Batın içi yoğun kanamalı idi. Her iki uterin arter seviyesinden retroperitona doğru ilerleyen hematoma izlendi. Plasenta batın içinde olup bir kısmı anterior yüzde kısmi akreata halinde idi. Bakılan hemogram (Hgb) değeri 8 g/dL olan hastaya 4 ünite eritrosit süspansiyonu (ES) ve 4 ünite taze donmuş plazma (TDP) verilmesi planlandı. Aktif kanaması olan hastaya 1 numaralı polyglactin sütür ile broad ligament avasküler alandan ve uterin arter 2-3 cm medialinden geçecek şekilde aynı zamanda myometriyum içinden geçilerek bilateral uterin arter ligasyonu yapıldı. Ayrıca tuba uterina altından damarsız peritondan geçilerek tuba uterina korunacak şekilde bilateral ovaryen arter ligasyonu yapıldı. Retroperitona ilerleyen hematoma alanları ise uterus posteriordan konulan U süturları ile sınırlandırıldı. Anteriorda mevcut kısmi akreata alanına kısmi rezeksiyon işlemi yapıldı. Rüptüre alanlar primer olarak onarıldı. Rüptüre alanlara visceral peritonizasyon yapıldı. Atoni olması üzerine intrauterin balon tamponad konuldu. Sadece rektouterin boşlukta olan alan suture edilemedi, vajinal tampon ile takibi planlandı. Mesane tam kat primer olarak onarıldı. Batın içine soft dren konuldu. Hasta yoğun bakıma alındı. Hastaya 4 ünite eritrosit

süspansiyonu ve 4 ünite taze donmuş plazma verildi. Kontrol Hgb değeri 10 g/dL olarak geldi. Dissemine intravasküler koagülasyon (DİC) tablosu gelişmedi. 24 saat sonra vajinal tampon ve uterin balon tamponad çekildi. Douglas boşluğunda mevcut rüptür alanında kanama olmadığı görüldü. Hasta servise alındı. Batın içi dren ve üriner kateter olası mesane kaçaklarını tespit etmek için çıkarılması düşünülmüdü. 7. günde hastanın dreninden idrar geldiği görüldü. Üriner kateterden steril metilen mavisi verildi. Metilen mavisinin batın içi dreninden geldiği görüldü. Hastanın batın içi dreni çekildi. Hasta sondalı olarak ayaktan takibe alındı. 21 gün sonra üriner kateterden mesaneye kontrast madde verilerek çekilen direkt grafide batına kontrast madde kaçığı olduğu görüldü. Hastaya laparoskopik onarım planlandı. Laparoskopi esnasında mesanenin uterus Kerr insizyon hattına yapıştığı sol köşeden kaçak olduğu görüldü. Mesane serbestleştirildi. Mevcut rüptüre alan primer onarıldı. Takip ve kontrol filmlerinde kaçak görülmedi. Hastanın ilk başvuru anında Pfannestiel kesi hattına kalıcı makyaj yaptığı ve bu nedenle görülmediği öğrenildi. Bebek 23. günde yoğun bakımdan sekelsiz taburcu edildi. Hasta ve bebeği sağlıklı olarak poliklinikten takibe alındı. Hasta ile ilgili operasyon çizim resmi Şekil 1'de verilmiştir.

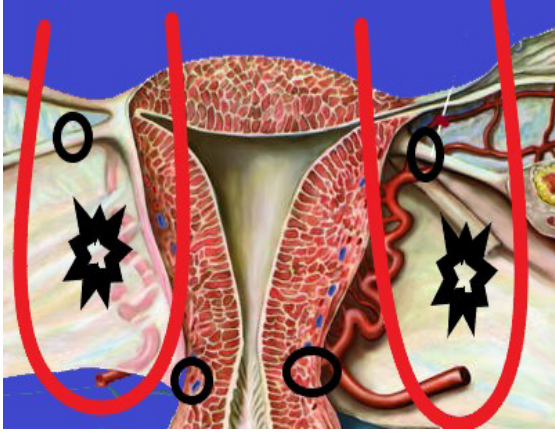


**Şekil 1.** Olgu 1'in operasyon çizimi. Uterus üzerinde rüptür alanları siyah çizgi ile gösterilmiştir. D: Douglas. Douglusa uzanan rüptür alanı düzensiz yıldız şeklinde gösterilmiştir. Mesane sarı renk ile rüptür alan kısmı siyah çizgi ile belirtilmiştir. Uterin arter ve ovaryen arter bağlama noktaları daire şeklinde belirtilmiştir. Hastada her iki uterin arter ve ovaryen arter bağlanmış kanama kontrol altına alınmıştır. Rüptür alanları primer onarılmıştır. Rüptür alanlarına visceral peritonizasyon işlemi yapılmıştır. Douglusa uzanan kısım tam olarak derin olduğu için en dip noktası sütüre edilememiş vajinal tampon ile baskı yapılmıştır. Mesane primer onarılmıştır.

**Olgu 2:** Hastamız 27 yaşındadır. 4. gebeliği olup daha önceden 2 sezaryen öyküsü mevcuttur. Ek hastalığı yoktur. Hasta 32. gebelik haftasındadır. Hasta erken doğum tehdidi (EDT) nedeniyle kadın hastalıkları ve doğum servisinde takip ve tedavi amaçlı izlenmektedir. EDT için gerekli tokolitik tedavi ve fetal akciğer gelişimi için tek kür kortikosteroid tedavisi uygulanmıştır. Hastanın serviste takipleri esnasında aniden başlayan kasık ve bel ağrısı olmuştur. Akabinde çekilen NST'sinin non-reaktif olması ve anlamlı kontraksiyonlar eşlik etmemesi üzerine sürekli NST takibine

alınmıştır. NST takipleri esnasında non-reaktif seyreden tüm tıbbi destek tedavilerine rağmen düzelme olmayan ağrıları giderek artan hasta acil sezaryene alınmıştır. Hasta için genel anestezi planlanmıştır. Hasta operasyon masasında hazırlık yapılırken birden ağrısının geçtiğini belirtmiştir. Yapılan Leopold manevrasında simfizis pubis seviyesinde olan fetal başın karaciğer altında ele geldiği görülmüştür. Hastada yeni gelişen rüptür düşünülerek acil operasyona başlanmıştır. İntraoperatif komplet uterus rüptürü olduğu görülmüştür. Bebek canlı olarak batından çıkarılmıştır. Yenidoğan ekibi tarafından bebek yoğun bakıma alınmıştır. Eski Kerr insizyon hattı boyunca komplet rüptür olduğu görülmüştür. Ayrıca her iki uterin arter seviyesinden retroperitona ilerleyen hematoma olduğu görülmüştür. Plasenta batın içinden alınmıştır. Bakılan ilk kontrol Hgb değeri 9 g/dL olarak gelmiştir. Hastaya 4 ünite ES ve 4 ünite TDP verilmesi planlanmıştır. Abondan kanaması olan hastaya bilateral uterin arter ve bilateral ovaryen arter ligasyonu yapılmıştır. Retroperitona ilerleyen hematoma için uterus posteriordan her iki tuba uterina cerrahi alan dışında kalacak şekilde U süturları konulmuştur. Uterus rüptür alanı primer onarılmıştır. Yapılan mesane kontrolünde mesanede hasar tespit edilmemiştir. Hastaya bakılan ikinci kontrol Hgb değeri 7 g/dL olması üzerine Toplamda 4 ünite eritrosit süspanasyonu ve 4 ünite taze donmuş plazma verilmiştir. Transfüzyon sonrası hemogram değeri 11 g/dL olarak gelmiştir. Hastada DIC tablosu gelişmemiştir. Hasta yoğun bakım takibi ardından servise alınmıştır. Bebeğin sevk edildiği bir üst merkezde ex olduğu öğrenilmiştir. Hasta sorunsuz taburcu edilmiştir. Hasta ile ilgili operasyon çizim resmi Şekil 2'de verilmiştir.

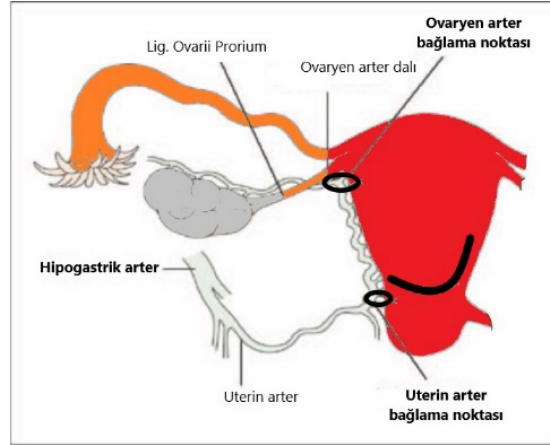




**Şekil 2.** Olgu 2'nin operasyon çizimi. Retropéritona ilerleyen hematoma alanları düzensiz yıldız ile belirtilmiştir. Uterin arter ve ovaryen arter bağlama noktaları daire ile gösterilmiştir. U süturları ise kırmızı çizgi ile belirtilmiştir. U süturu tuba uterina altından ovaryen arter içinde olacak şekilde uterusu paralel konulmuştur. Tüm hematoma alanlarına U süturu uygulanmıştır.

**Olgu 3:** Hastamız 22 yaşındadır. 2. gebeliği olup daha önceden bir kez geçirilmiş sezaryen öyküsü mevcuttur. Hasta merkeze uzak bir köyden gelmiştir. Hastamızın 37 hafta 2 gün gebeliği mevcut idi. Daha önceki gebeliğinde evde doğum denemiş olup son dakika hastaneye gelmiştir. İlk gebeliğinde transvers geliş olması, ayak ve kol vajende olması, koyu mekonyum ve fetal kalp atımı 50'lerde olması üzerine acil sezaryen olmuştur. Transvers geliş olan hastaya ilk sezaryen operasyonunda J uterin insizyon uygulanmıştır. İlk doğumunun üzerinden 11 ay geçmiştir. Hasta acil yardım ambulansı ile hastanemize uzak bir noktadan ağırları başlaması üzerine başvurmuştur. Hasta geldiğinde NST'sinde bir adet geç deselerasyon izlenmiştir. NST'de anlamlı kontraksiyon olmayan ağrısının birden azaldığını tarifleyen ve muayenesinde uterus rüptürü şüphesi olan hasta acil sezaryen doğuma alınmıştır.

Operasyon esnasında uterusun eski Kerr insizyon hattı boyunca rüptüre halde olduğu görülmüştür. Retropéritona ilerleyen hematoma izlenmemiştir. Mesanenin sağlam olduğu görülmüştür. Bebek batından canlı olarak çıkarılmıştır. Yenidoğan ekibi tarafından bebek yoğun bakıma alınmıştır. Aktif kanaması olan hastaya bilateral uterin arter ve ovaryen arter ligasyonu yapılmıştır. Bakılan hemogram değerinde Hgb değeri 9 g/dL olan hastaya kontrol hemogram bakılması planlanmıştır. Hasta servise alınmıştır. Serviste bakılan kontrol Hgb değeri 7 g/dL olan hastaya 2 ünite ES ve 2 ünite TDP verilmiştir. Hasta ve bebeği sorunsuz taburcu edilmiştir. Takiplerinde ek sorun görülmemiştir. Hasta ile ilgili operasyon çizim resmi Şekil 3'de verilmiştir.



**Şekil3.** Olgu 3'ün çizim resmi. Uterus rüptür alanı siyah çizgi ile belirtilmiştir. Uterin ve ovaryen arter bağlama noktaları daire ile belirtilmiştir. Hastamızda eski uterin insizyonun transvers geliş sezaryene bağlı J şeklinde olduğu görülmektedir.

### Tartışma

Uterus rüptürü erken tanı koyulup ve müdahale edilmesi gereken obstetrik bir acildir. Erken müdahale yapılmadığı

takdirde anne ve bebek aısından mortalite ve morbiditesi olan nadir ve  nemli bir komplikasyondur. Uterus r pt rleri travmatik ve spontan olarak ortaya ıkabilmektedir. Uterus r pt r n toplumdaki g r lme insidansı %0.02-%0.05 iken, geirilmiş sezaryen doėumu olanlarda bu oran daha fazladır. Sezaryen operasyonu geirenlerde ise r pt r oranı %0.18-%1.5 arasındadır (8). Uterin r pt r  iin en b y k risk fakt r  ise uterin skar olup olmadığıdır. Yapılan literat r taramasında g re uterus r pt r  vakalarının b y k kısmında deėiŐik risk fakt rleri mevcuttur. Birok vakada da multipl risk fakt rleri bulunmaktadır. Bu risk fakt rleri ierisinde geirilmiş travmatize uterin operasyonlar ya da k retajlar, uterusun giriŐimlere baėlı perforasyonu, uterus myometriyum tabakasını ilgilendiren myomektomi, uterin anomaliler iin yapılan metroplasti operasyonlar, kornual rezeksiyon, y ksek parite sayısı, travmatik sebepler (motor ve trafik kazaları, doėumda forseps rotasyonu, servikal laserasyonun uzaması), enstrumante b y k hafta d Ő k  yk s , uterotonik ajanlarla travayın kontrols z ind klenmesi, uterusun fazla gerilmesine yol aan durumlar (polihidramnios, oėul gebelik, makrozomi), doėum esnasında kontrols z fazla fundal bası yapılması, uterus anomalileri, plasenta perkreat/akreata ve koryokarsinoma bulunmaktadır (2,9,10,11). Bizim olgularımızda ise geirilmiş sezaryen operasyonu en b y k risk fakt r d r. Bir hastamızda ise kısmi akreata olması riski daha da arttırmaktadır. Ayrıca baŐlamıŐ doėum eylemi de uterus r pt r ne zemin hazırlamıŐtır. Uterus r pt r n n d Ő nd recek olan bulgular bazen hafif olabilmektedir. Klasik semptomlar olan maternal taŐikardi, hemat ri, hipotansiyon geliŐmesi ve eski

insizyon yerinde aėrı  zellikle aktif doėum eylemi ile gelen hastalarda tanı koydurucu olmayabilir. Fetal baŐın bulunduėu istasyon seviyesinden geri kaması ize spesifik olmakla beraber nadir g r len bir bulgudur. Eden ve ark. uterus r pt r  olan hastaları g zledikleri 53 yıl hastaları izledikleri alıŐmalarında hastaların sadece %16.7'sinin klasik r pt r bulgularına sahip olduklarını belirmiŐleridir. Hastaların 1/3' nden daha az kısmının ise uterus r pt r n n erken belirti ve bulgularını g sterdiklerini belirtmiŐleridir. Ayrıca yarıdan fazlasının ise doėum sonrasında ya da operasyon esnasında fark edildiėine dikkat ekmiŐlerdir (2,12). Tanıda en sık kullanılan klasik bulgular ise NST'de fetal bradikardi olması ve uterin kontraksiyonların aniden kaybolması uterus r pt r  iin patognomonik bulgular olarak kabul edilebilir. En sık bulgular ise variable deselerasyonlardan baŐlayıp ge deselerasyonlara kadar ilerleyen, fetal bradikardi ve hatta fetal  l mle neticelenen NST'de g ven vermeyen fetal kalp hızı paternleridir (13). Bizim hastalarımızda da ge deselerasyonlar g r lm Őt r. Hastaların klinik aėrısı olmasına raėmen NST'de kontraksiyonlar izlenmemiŐ hatta baŐta olan kontraksiyonlar kaybolmuŐtur. İlk olgumuzda fetal baŐın yukarı kaması ise uterus r pt r  iin tanı koydurucu bir bulgudur. Olgu 3 ise aėrısının birden kaybolduėunu belirtmiŐ olup r pt r baŐlangıcı iin deėerli bir bulgudur. Uterus r pt rlerinde uygulanacak cerrahi tedavi, total ya da subtotal histerektomi ya da r pt re alanın primer olarak onarılmasıdır. Sheldon ve ark. ile Pedowitz ve ark. uterus r pt r  vakalarının %58-%87'sine histerektomi operasyonu uygulamıŐlar ve uterus r pt r nde seilmesi gereken prosed r n histerektomi y n nde

olması gerektiğini bildirmişlerdir (14,15). Günümüzde ise daha çok uterus rüptürünün primer onarımı daha yaygın olarak kullanılmaktadır (2). Primer rüptür onarımı yapılan uterus rüptürü olgularda diğer gebelikte rüptür olma olasılığını azaltmak için doğum eylemi başlamadan önce elektif şartlarda sezaryen operasyonu yapılması önerilmektedir (16). Her üç olgumuzda primer onarım yapılmıştır. Gebelik esnasında uterusun kan akımının %90'ı uterin arterler tarafından karşılanır. Uterin arterler her klinisyen için kolaylıkla ulaşılabilen arterlerdir. Dolayısıyla uterin arterlerin direkt ligasyonu ile başta uterus kaynaklı kanamalar olmak üzere %75-90 vakada kanama kontrolünde çok iyi bir başarı sağlanmaktadır (17). Uterin arterlerin ligasyonu (O'Leary ligasyonu) kolay uygulanabilir olması nedeniyle postpartum uterin kanama nedeniyle laparotomi yapılan gebelerde ilk tedavi seçeneği haline gelmiştir (18,19). İnternal iliak arter ligasyonuna kıyasla daha kolay yapılabilir olması ve majör komşu arter ve ureter yaralanması riski ise internal iliak arterin ligasyonuna kıyasla daha azdır (20). Uterin arterlerin ligasyonu esas olarak uterin ve/veya ovarian arterlerin laserasyonu sonrasında endike olsa da uterus kan akımını büyük ölçüde azaltacağı için diğer nedenlere bağlı kanamalarda da sıklıkla kullanılır. Uterin arter ligasyonu sonrası arterlerde rekanalizasyon gerçekleşir ve uterin arter ligasyonu sonrasında gebelikler bildirilmiştir. Uterusta nekroza yol açmaz ve sonraki gebeliklerde oluşacak plasental yetmezlik gibi komplikasyonlara yol açmaz (21,22). Ancak literatürde rastlanan bir olgu sunumunda ise atoniye bağlı postpartum uterin kanama nedeniyle yapılmış olan uterin arter, utero-ovaryan arter ve ovaryan arterlerin ligasyonu sonrasında uterin

sineşi ve ovaryen yetmezlik geliştiği bildirilmiştir (23). Teknik olarak uterus öne doğru ligasyon yapılacak olan taraftan uzakta olacak şekilde kaldırılır. Uterusun ligasyon yapılacak tarafındaki uterin arter ve ven etrafına, tercihen tüm dokuları alacak büyük bir iğne ve absorbe olabilen sütür materyali ile broad ligamentin damarsız alanından yapılır. Ligasyon yapılır iken damarların 2-4 cm medialinden ve myometriyal doku içinden geçerek sütür konulur. Sütürün yerinde sabit kalması ve damarların lasere olmaması için sütür myometriyumunu içermelidir. Aynı prosedür karşı uterin arter tarafına da uygulanır. Eğer uterin arter ligasyonu sezaryen sırasında yapılırsa, süturlar uterus Kerr insizyonunun hemen aşağısından mesane flebinin altına konulur. Mesanenin mobilize edilmesine ise gerek yoktur. Kanama kontrolü uterin arter ligasyonu ile yeteri kadar sağlanamaz ise utero-ovaryan arter arkının damarları da bağlanabilir. Sütür uterin kornunun hemen distalinden myometriyumunu içerecek tarzda geçilir. Ardından yine broad ligamentin avasküler bölgesinden utero-ovaryan damarların hemen lateralinden geçerek fikse edilir (24). Bizim olgularımızda her üç hastaya bilateral uterin arter ligasyonu ve bilateral ovaryen arter ligasyonu yapılarak uterin kanama kontrol altına alınmıştır. Kanama kontrol altına alındığı için histerektomiye gerek kalmamıştır. Rüptüre alanlar ise primer olarak onarılmış, visceral peritonizasyon yapılarak destek sağlanmıştır. Ayrıca retroperitona ilerleyen hematoma alanları ise U süturları ile sınırlandırılmıştır. Her üç olguda da histerektomi yapılmamış konservatif tedaviye çok iyi yanıt alınmıştır. Sonuç olarak uterus rüptürlerinde konservatif tedavi yapılabileceği ve ilk seçeneğin stabil hastalarda histerektomiden ziyade

konservatif yöntemler yönünde olması gerektiğini vurgulamayı amaçlamış bulunmaktayız. Yine de histerektominin hayat kurtarıcı bir yöntem olduğunu ve her hastada konservatif yöntemin etkili olmayacağını unutmamak gerekir. Uterus rüptürlerinde seçilecek tedavi hastanın durumu, kliniğin imkanları ve cerrahın tecrübesine göre planlanmalıdır. Standart bir yöntem önermek zordur. Uterus rüptürü gibi acil vakalarda operasyon anında dahi planlar değişebilmektedir. Böyle morbidite ve mortalitesi yüksek bir obstetrik acilde öncelik hasta hayatını kurtarmak olmalıdır.

#### **KAYNAKLAR**

1. Spaulding LB, Gallup DG. Current concepts of management of rupture of the gravid uterus. *Obstet Gynecol* 1979;54(4):437-41. PMID: 492622.
2. Miller DA, Goodwin TM, Gherman RB, Paul RH. Intrapartum rupture of the unscarred uterus. *Obstet Gynecol* 1997;89(5 Pt 1):671-673. doi:10.1016/s0029-7844(97)00073-2.
3. Gardeil F, Daly S, Turner MJ. Uterine rupture in pregnancy reviewed. *Eur J Obstet Gynecol Reprod Biol* 1994;56(2):107-10. doi: 10.1016/0028-2243(94)90265-8. PMID: 7805960.
4. Lao TT, Leung BF. Rupture of the gravid uterus. *Eur J Obstet Gynecol Reprod Biol* 1987;25(3):175-180. doi:10.1016/0028-2243(87)90096-7.
5. Golan A, Sandbank O, Rubin A. Rupture of the pregnant uterus. *Obstet Gynecol* 1980;56(5):549-54. PMID: 7432723.
6. Chen LH, Tan KH, Yeo GS. A ten-year review of uterine rupture in modern obstetric practice. *Ann Acad Med Singap* 1995;24(6):830-835. PMID: 8838990.
7. Norman JE. Uterine rupture during therapeutic abortion in the second trimester using mifepristone and prostaglandin. *Br J Obstet Gynaecol* 1995;102(4):332-3. doi: 10.1111/j.1471-0528.1995.tb09142.x. PMID: 7612519.
8. Gurudut KS, Gouda HS, Aramani SC, Patil RH. Spontaneous rupture of unscarred gravid uterus. *J Forensic Sci* 2011;56 Suppl 1:S263-5. doi: 10.1111/j.1556-4029.2010.01622.x. PMID: 21114667.
9. Kieser KE, Baskett TF. A 10-year population-based study of uterine rupture. *Obstet Gynecol* 2002;100(4):749-53. doi: 10.1016/s0029-7844(02)02161-0. PMID: 12383544.
10. Pelosi MA 3rd, Pelosi MA. Spontaneous uterine rupture at thirty-three weeks subsequent to previous superficial laparoscopic myomectomy. *Am J Obstet Gynecol* 1997;177(6):1547-9. doi: 10.1016/s0002-9378(97)70110-8. PMID: 9423770.
11. Pan HS, Huang LW, Hwang JL, et al. Uterine rupture in an unscarred uterus after application of fundal pressure. A case report. *J Reprod Med* 2002;47(12):1044-6. PMID: 12516327.
12. Flamm BL. Once a cesarean, always a controversy. *Obstet Gynecol* 1997;90(2):312-5. doi: 10.1016/S0029-7844(97)00263-9. PMID: 9241315.
13. American Academy of Pediatrics and the American College of Obstetricians and Gynecologists. *Guidelines for Perinatal Care*. 6th Ed. 2007.
14. Sheldon CP. A record of 26 cases of rupture of the uterus. *Am J Obstet Gynecol* 1936;31:455-466.



15. Pedowitz P, Perell A. Rupture of the uterus. *Am J Obstet Gynecol* 1958;76:161-171.
16. Agüero O, Kizer S. Obstetric prognosis of the repair of uterine rupture. *Surg Gynecol Obstet* 1968;127(3):528-30. PMID: 5663821.
17. Decherney AH, Goodwin TM, Nathan L, Laufer N, (Eds). *Current Diagnosis & Treatment Obstetrics & Gynecology*. 10th Ed. Current Diagnosis & Treatment Series. Lange. McGraw Hill, USA; 2010.
18. O'Leary JL, O'Leary JA. Uterine artery ligation in the control of intractable postpartum hemorrhage. *Am J Obstet Gynecol* 1966;94(7):920-4. doi: 10.1016/0002-9378(66)90026-3. PMID: 5295587.
19. Jacobs A I. Management of postpartum hemorrhage at cesarean delivery. In: *UpToDate Lockwood, CJ (Ed), UpToDate, Waltham, MA; 2012.*
20. O'Leary JA. Uterine artery ligation in the control of postcesarean hemorrhage. *J Reprod Med* 1995;40(3):189-93. PMID: 7776302.
21. AbdRabbo SA. Stepwise uterine devascularization: a novel technique for management of uncontrolled postpartum hemorrhage with preservation of the uterus. *Am J Obstet Gynecol* 1994;171(3):694-700. doi: 10.1016/0002-9378(94)90084-1. PMID: 8092217.
22. Sentilhes L, Trichot C, Resch B, et al. Fertility and pregnancy outcomes following uterine devascularization for severe postpartum haemorrhage. *Hum Reprod* 2008;23(5):1087-92. doi: 10.1093/humrep/den049. PMID: 18321892.
23. Roman H, Sentilhes L, Cingotti M, et al. Uterine devascularization and subsequent major intrauterine synechiae and ovarian failure. *Fertil Steril* 2005;83(3):755-7. doi: 10.1016/j.fertnstert.2004.07.975. PMID: 15749510.
24. Toğrul C, Başer E, Özdal B, Güngör T. Postpartum kanamanın yönetimi. *Jinekoloji-Obstetrik ve Neonatoloji Tıp Dergisi* 2012;9(36): 1502-1508.