

BROYLER PİLİÇLERDE BACAK PROBLEMLERİNE PATOLOJİK BAKTERİYOLOJİK ve SEROLOJİK BİR YAKLAŞIM

Deniz Mısırlıoğlu¹ K. Tayfun Çarlı² Alper Sevimli¹ Metin Petek³

A Pathological, Bacteriological and Serological Approach to Leg Problems in Broilers

Özet: Bu çalışmada ticari bir broyler işletmesinde gözlenen bacak problemleri incelenmiştir. Çalışma, dönem başı civ-civ sayıları sırasıyla; 4443, 6154, 6070 ve 6200 olan 4 ayrı kümeşte yürütüldü. Üçüncü haftadan itibaren topallık gözlenenler arasından rastgele örnekleme yoluyla toplam 72 adet piliç seçilerek patolojik, bakteriyolojik ve serolojik incelemeleri yapıldı. Kümeslerde dönem sonu ölüm oranları sırasıyla %10.46, %10.33, %9.83 ve %10.61 olarak tesbit edildi. Bacak problemlerinden kaynaklanan ölümler ise toplam ölümlerin sırasıyla %15.48, %14.77, %16.75 ve %12.15'ini oluşturdu. Hasta eklemlerden *Escherichia coli* (%27.94), *Staphylococcus aureus* (%7.35), *Salmonella enteritidis* (%1.47) ve *Enterobacter spp* (%1.47) izole edildi. Anti-Reovirus ve *Mycoplasma gallisepticum* antikorları saptanamadı. Patolojik inceleme sonunda piliçlerde purulent tenosynovitis, femur başı lezyonları, osteomyelitis ve sepsis bulguları gözlemlendi.

Anahtar Kelimeler: Broiler, tenosynovitis, femur başı lezyonları

Summary: Leg problems in 4 flocks having 4443, 6154, 6070 and 6200 birds, respectively in a commercial broiler farm were investigated in this study. A total of 72 lame chickens was selected randomly of the 3th week of age and examined pathologically, bacteriologically and serologically. At the end of production, the total mortality rates in the flocks were calculated as 10.46%, 10.33%, 9.83%, 10.61%, respectively. The rates of leg problem-related deaths in the total deaths of the flocks were 15.48%, 14.77%, 16.75%, 12.15%, respectively. *Escherichia coli* (27.94%), *Staphylococcus aureus* (7.35%), *Salmonella enteritidis* (1.47%) and *Enterobacter spp* (1.47%) were isolated from the affected joints. Anti-Reovirus and *Mycoplasma gallisepticum* antibodies were not detected. Pathological examination showed evidence of purulent tenosynovitis, femoral head lesions, osteomyelitis and septicemia.

Key Words : Broiler, tenosynovitis, femoral head lesions

Giriş

Bacak problemleri ve bunlara bağlı kayıplar, kanatlı yetiştiriciliğinin oldukça yaygın bir sorunudur. Tüm dünyada olduğu gibi ülkemizde de gözlenen bu sorun mortalite artışı, yemden yararlanamama, ağırlık artışında azalma, yumurta veriminde düşüş ve karkas kalitesinin düşmesi gibi sebeplerle büyük ekonomik kayıplara yol açar (Sullivan,1994).

Kanatlılarda bacak problemleri infeksiyöz veya noninfeksiyöz etiyojili olabilir (Heide, 1984; Iordanidis ve ark.,1998) İnfeksiyöz etkenler viral ve bakteriyeldir (Jones,1993). En sık rastlanılan viral etkenin Reovirus (Jones,2000; Shirakava ve ark.,1997) ve en çok rastlanılan bakteriyel etkenin ise *Staphylococcus aureus* (Kibenge ve ark.,1983; Daum ve ark., 1994; Rodgers ve ark.,1999) olduğu

bildirilmektedir. *Mycoplasma synoviae* (Morrow ve ark.,1990), *Escherichia coli* (Nairn,1973), *Salmonella spp.* (Shivaprasad, 2000), *Streptococcus spp* (Jordan ve Pattison,1996), *Pasteurella multocida* ve *Pseudomonas aeruginosa* (Reece ve ark.,1986) ile Adenovirus, Retrovirus ve Herpesvirus gibi etkenlere (Heide,1984) ise daha az rastlanıldığı rapor edilmiştir. Broilerlerde rastlanılan başlıca bacak hastalıkları; tenosynovitis, synovitis, arthritis, femur başının nekrozu ve dejenerasyonları, tibial dyschondroplasia, osteomyelitis ve foot pad dermatitis şeklinde rapor edilmektedir (Sullivan,1994; Yanagihara ve ark.,1998) .

Ülkemizde, stafilokoklara bağlı tenosynovitis bildiren bir yayın (Mısırlıoğlu ve ark.,1996) dışında broylerlerde bacak problemlerine değinen başka bir çalışmaya rastlanılamamıştır. Bu çalışmada ticari bir

broyler işletmesine ait dört ayrı kümeste sıklıkla karşılaşılan bacak problemleri makroskobik ve mikroskobik olarak incelenerek, hastalığın etiyolojisi ortaya konmaya çalışılmıştır.

Materyal ve Metot

Çalışma materyalini Bursa bölgesinde bulunan ticari bir broyler genotipinin (Avian Farm) yetiştirildiği ve dönem başı civciv sayıları sırasıyla 4443, 6154, 6070 ve 6200 olan 4 ayrı kümeden sağlanan 72 adet piliç oluşturdu. Ayak problemlerinin tesbiti için 3 haftalık yaştan itibaren topallık gösteren piliçler ayrı bölmelere alındı. Dönem sonunda her kümesteki bu bölmelerden eşit sayıda olmak üzere rastgele örnekleme yoluyla seçilen piliçlerin patolojik, bakteriyolojik ve serolojik incelemeleri yapıldı. Kümeslerdeki ölüm oranlarının tesbiti için, dönem başından itibaren ölümler günlük olarak kaydedildi ve ölen hayvanların bacakları makroskobik olarak incelenerek ölümlerin bacak problemi ile ilgili olup olmadığı kaydedildi.

Patolojik muayene için; piliçlerin sistemik nekropsileri yapıldı ve tüm dokular ile bacaklar %10' luk formaldehid solusyonuna alındı. Kemik örnekleri ise tesbit sonrası formik asit ile dekalsifiye edildi. Tesbit ve dekalsifikasyon işlemi takiben bilinen rutin metodlarla parafin blokları hazırlanan dokular 5 mikron kalınlığında kesildi. Preparatlar Hematoxylin-Eosin ve Brown-Brenn bakteri boyası ile boyanarak (Luna, 1968) ışık mikroskobunda değerlendirildi.

Bakteriyolojik muayene için; nekropsi esnasında 68 adet piliçin femoro-tibial eklem boşluklarından steril olarak alınan içerik 1 ml steril fizyolojik tuzlu suda homojenize edildikten sonra, 20 µl homojenat sırasıyla, %5 koyun kanlı agar, XLT4 agar pleytlerine inokule edildi ve 24-48 saat 37 °C aerobik inkubasyonu takiben gelişen kolonilerin identifikasyonu yapıldı (Purchase ve ark., 1989).

Serolojik muayene için; 19 hasta ve 18 sağlıklı hayvanın kalbinden kan alınarak serumları çıkarıldı. Serum örnekleri Mycoplasma gallisepticum antikorları açısından Serum pleyt aglutinasyon testi (MG-SPA) (Intervet) ile ve Reovirus antikorları açısından İndirekt ELISA (KPL-USA) yöntemi ile muayene edildi.

Bulgular

Klinik Bulgular : Ayak problemleri 3 haftalık yaştan itibaren görülmeye başlandı. Topallık, hareket isteksizliği, yem ve su tüketiminde azalma ile zayıflama ve ölüm şeklinde klinik bulgular gözlemlendi. Kümeslerdeki toplam dönem sonu ölüm oranları sırasıyla % 10.46, %10.33, %9.83 ve %10.61 olup, bunların sırasıyla %15.48, %14.77, %16.75 ve

%12.15'ini bacak problemlerine bağlı yem ve su almama ile septisemi sonucu olan ölümler oluşturdu.

Makroskobik Bulgular : Femur başlarında, kırıkta kapsülde erozyon, ülser, yırtılma, yerinden kısmen veya tamamen kalkma ile (Şekil-1A), femur başında kanama, nekroz, parçalanma ve kırık oluşumu gözlemlendi. Femoro-tibial eklemlerde tek veya çift taraflı fluktuan şişkinlik, Gastrocnemius ve Digital flexor tendonlarda şişme, sertleşme ve bazısı fistülleşmiş apse oluşumları (Şekil-1B), eklem içinde kanlı ve purulent içerik, eklemi çevreleyen deri ve derialtı dokularında ödem, kanama ve purulent yangı tesbit edildi.

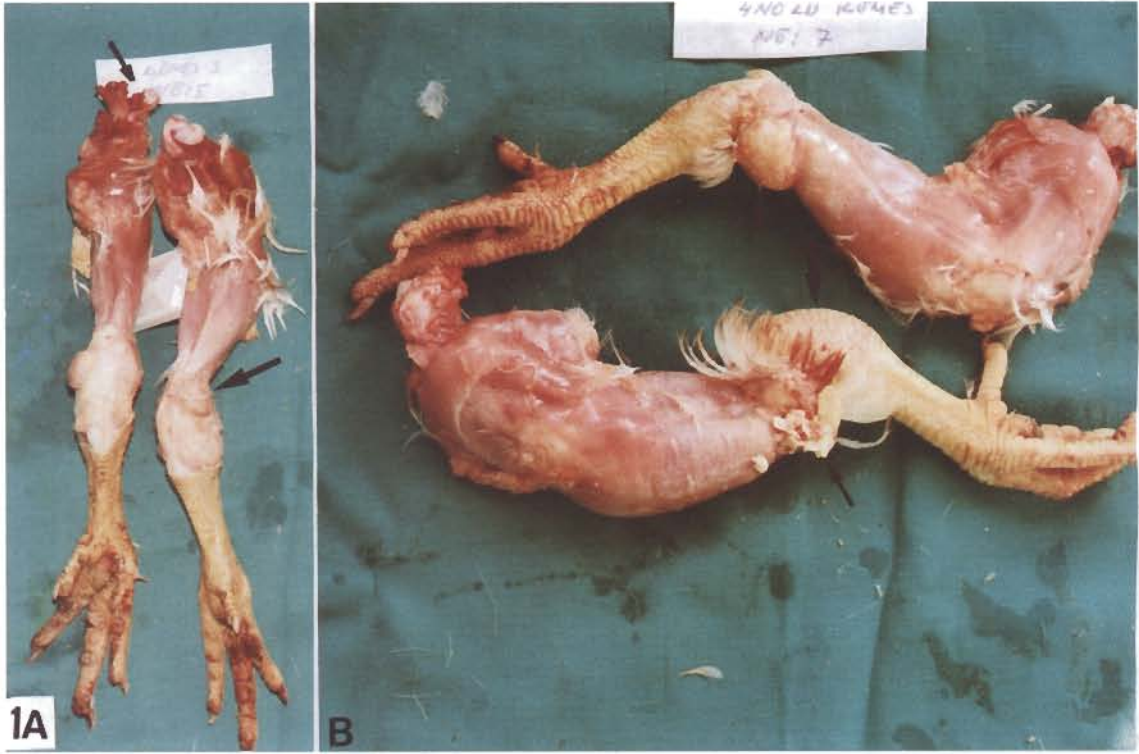
Bazı olgularda karaciğer, akciğer, böbrek, beyin ve meninklerde hiperemi, bacak ve göğüs kaslarında peteşiyel kanamalar, perikart, karaciğer kapsülü ve plöyrada matlaşma, kalınlaşma ve fibrin birikimi ile böbrekler ve karaciğerde büyüme kaydedildi. Organlar üzerinde fibrin birikimi özellikle E.coli izole edilen olgularda daha belirgindi.

Mikroskobik Bulgular : Femoro-tibial eklemlerde; dermis ve subcutis ile lamina muscularis'te hiperemi, ödem, hücre infiltrasyonları, kas tellerinde fragmentasyon ve nekroz gözlemlendi. Synovial membranda hiperemi, ödem, bağdoku artışı, hücre infiltrasyonu, nekroz ve synovial hücrelerde hiperplazi, tendon kınında ise bağ doku artışı, hücre infiltrasyonu ve fibrin birikimine bağlı kalınlaşma kaydedildi. Eklem boşluğunda heterofiller ile fibrin varlığı gözlemlendi (Şekil-2A ve B).

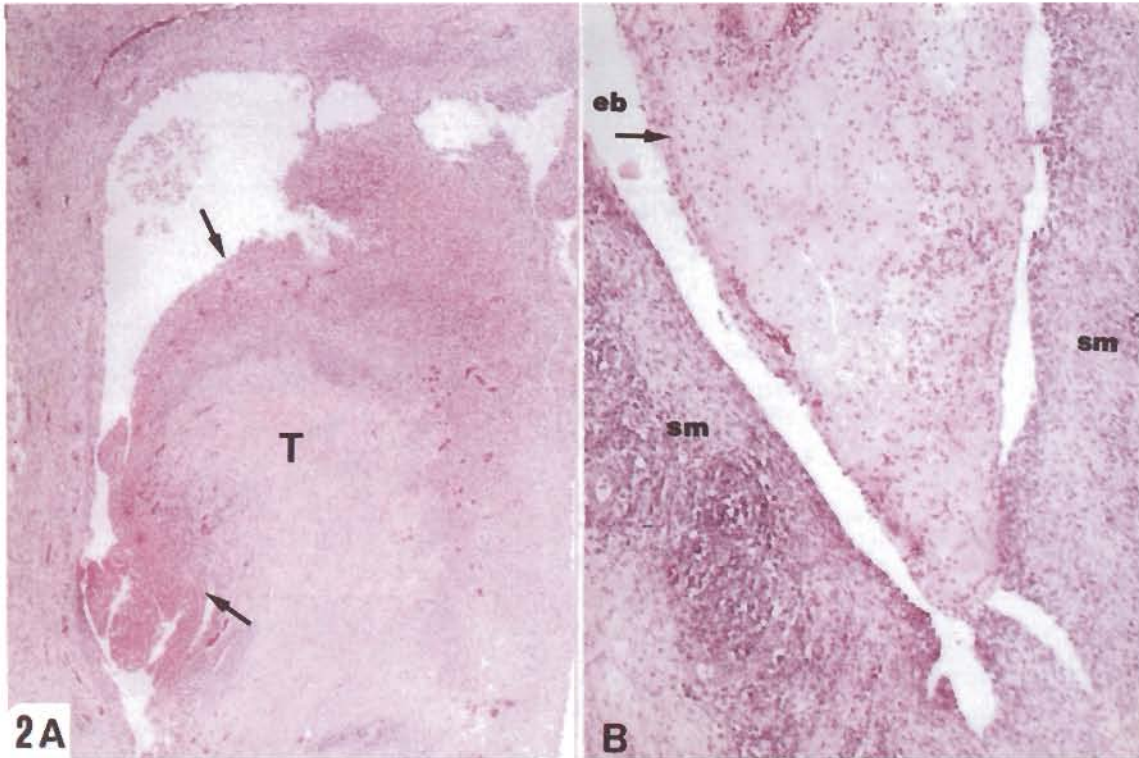
Olguların çoğunda hücre infiltrasyonlarının heterofil ağırlıklı olduğu gözlemlendi. Heterofillerin yanında daha az olarak plazma hücreleri, lenfosit ve makrofajlara yer yer rastlandı. Ayrıca dev hücreleri ile bakteri kümelerini içeren nekrotik odakların varlığı da dikkat çekti (Şekil-3). Mikroskobik inceleme sonunda, makroskobik bulgu göstermeyen birçok eklemde de çoğu zaman hafif şiddette yangı bulguları gösterdiği kaydedildi.

Femur başında, kırıkta kapsülde erozyon ve ülser, kırıkta tabakaları arasında ayrılmalar ile kırıkta büyüme plağının metafizyal kemik kısmından kısmi veya tam ayrılması dikkati çekti. Bu bölgelerde ödem, kanama, kemik trabeküllerinde nekroz ve yığınlar halinde dejenerasyon ve nekrotik heterofillerin bulunduğu osteomyelitis sahaları gözlemlendi.

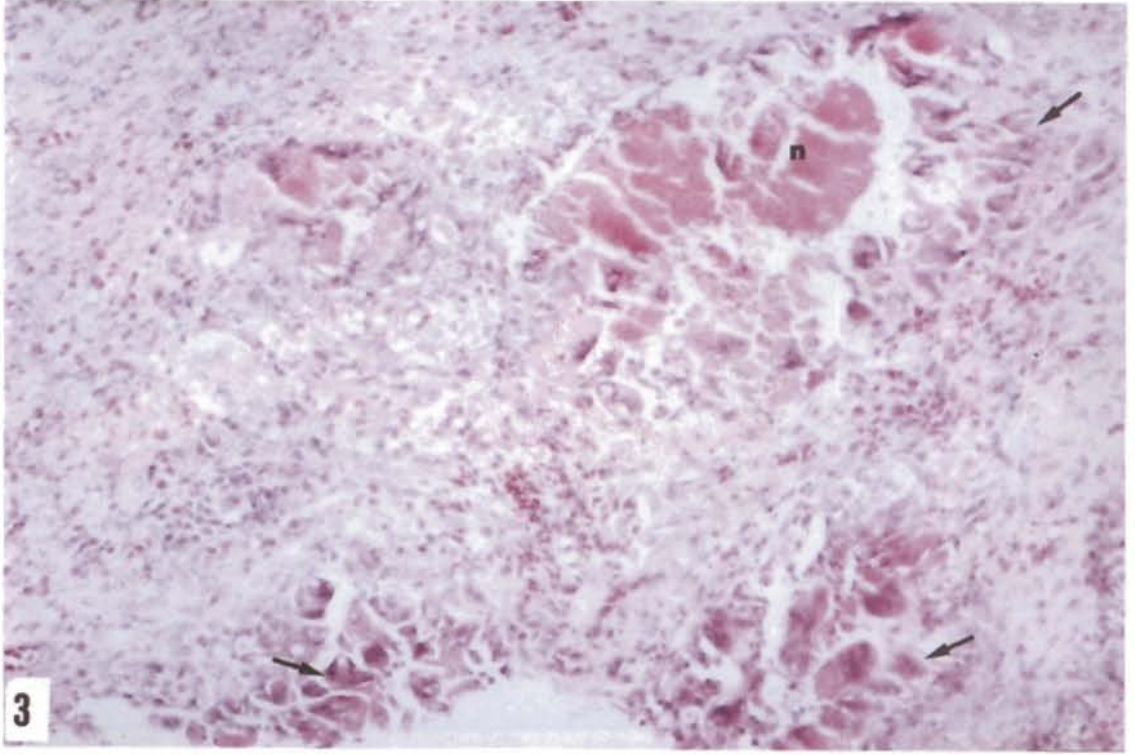
Bazı hayvanlarda nekrotik odakların ve bakteri kümelerinin gözlemlendiği yaygın fibrinli perikarditis, heterofil ve mononükleer hücre infiltrasyonlarının katıldığı myokarditis (Şekil-4A, B ve C), fibrinli perihepatitis, nekrotik apse odaklarının da gözlemlendiği



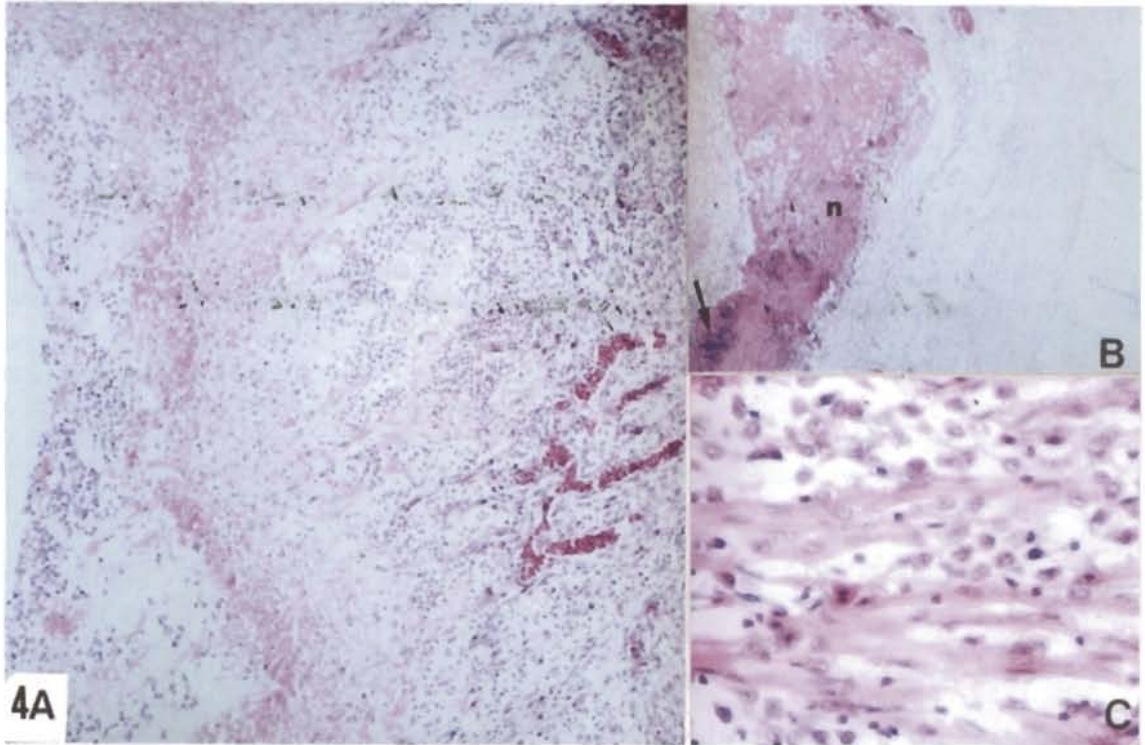
Şekil 1. A. Femur başının yerinden ayrılması (küçük ok) ve femoro-tibial ekleme şişme (büyük ok), B. Gastrocnemius tendonlarda iki taraflı apse oluşumu (küçük oklar) ve femoro-tibial ekleme tek taraflı şişlik (büyük ok).



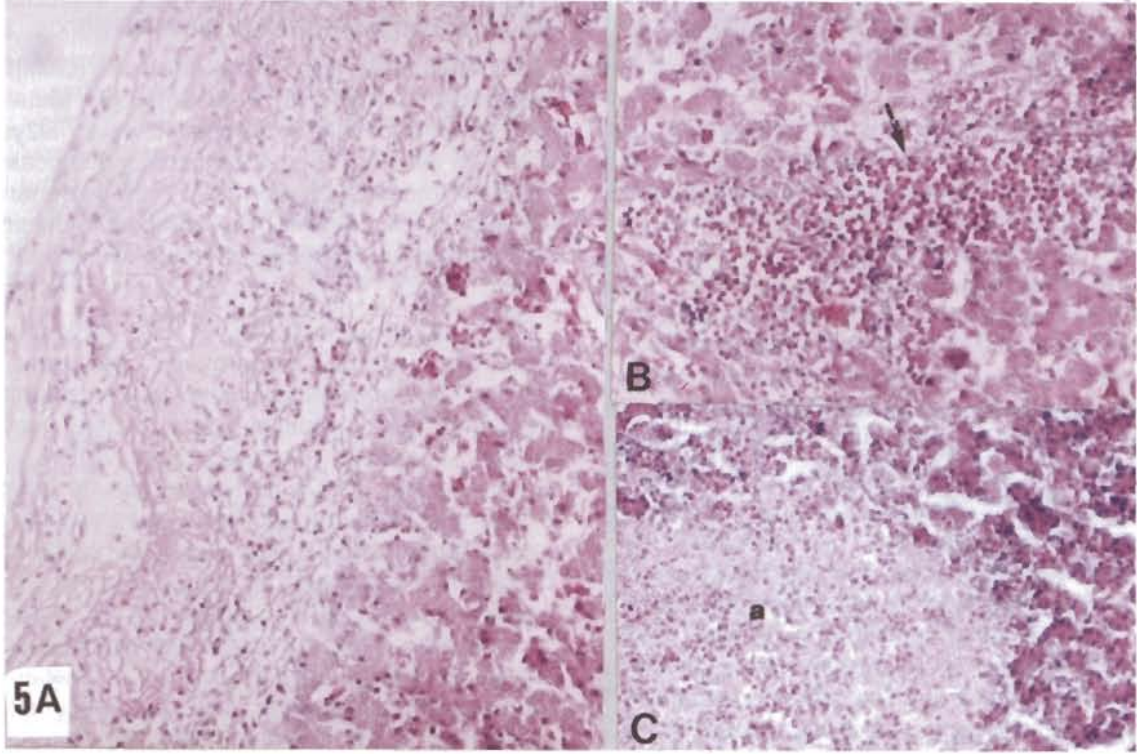
Şekil 2. A. Tendon (T) kınında hücre infiltrasyonu ve fibrin birikimine bağlı kalınlaşma (oklar). H.E. x60. B. Ekleme boşluğunda (eb) fibrin ve heterofillerden oluşan eksudat (ok), synovial membranda (sm) heterofil ve mononükleer hücre infiltrasyonu. H.E. x150.



Şekil 3. Synovial membranda heterofil ve mononükleer hücre infiltrasyonları ile dev hücreleri (oklar) ve nekrotik odak (n). H.E. x300.



Şekil 4. Perikardit ve myokardit A. Perikartta heterofil ve mononükleer hücreler ile fibrin birikimi. H.E. x 150. B. Perikartta içinde bakteri yığınları (ok) bulunan nekroz (n) alanı. H.E. x60. C. Myokartta yangısel hücre infiltrasyonu. H.E. x600.



Şekil 5. Perihepatit ve hepatit A. Kapsülde fibrin ve hücre infiltrasyonu. H.E. x150. B. Hepatositler arasında heterofil infiltrasyonu (ok). H.E. x150. C. Karaciğerde nekrotik apse odağı (n) . H.E. x150.

Tablo 1. Kümelere göre bakteriyolojik muayene sonuçları ve etkenlerin dağılımı.

| Kümes | n | İzolasyon | (n) | % | İEE ^a /EİEPS ^b | % |
|--------|----|-------------------|------|-------|--------------------------------------|-------|
| I | 17 | E.coli | (5) | 29.41 | 5/5 | 100 |
| II | 17 | E.coli | (7) | 41.17 | 7/7 | 100 |
| III | 17 | E.coli | (4) | 23.52 | 4/9 | 44.44 |
| | | S.aureus | (4) | 23.52 | 4/9 | 44.44 |
| | | S.enteritidis | (1) | 5.88 | 1/9 | 11.11 |
| IV | 17 | E.coli | (3) | 17.64 | 3/5 | 60 |
| | | S.aureus | (1) | 5.88 | 1/5 | 20 |
| | | Enterobacter spp. | (1) | 5.88 | 1/5 | 20 |
| TOPLAM | 68 | E.coli | (19) | 27.94 | 19/26 | 73.07 |
| | | S.aureus | (5) | 7.35 | 5/26 | 19.23 |
| | | S.enteritidis | (1) | 1.47 | 1/26 | 3.84 |
| | | Enterobacter spp. | (1) | 1.47 | 1/26 | 3.84 |

a: İzole edilen etkenler, b: Etken izole edilen piliç sayısı

purulent hepatitis (Şekil-5A, B ve C) ve fibrinli plöyritis ile purulent intersiyel nefritis şeklinde sepsisemi ve bakteremiye işaret eden bazı bulgular kaydedildi.

Makroskobik ve mikroskobik incelemeler sonunda piliçlerde topallık sebebi olarak tenosynovitis, femur başı lezyonları ve osteomyelitis olgularına sırasıyla 72/72 (%100), 42/72 (%58.33) ve 12/72 (%16.66) oranlarında rastlandı. Olguların 20/72'sinde (%27.77) tenosynovitis tek başına, 42/72'sinde (%58.33) tenosynovitis ve femur başı lezyonu birlikte, 12/72'sinde (%16.66) ise tenosynovitis, femur başı lezyonu ve osteomyelitis bir arada gözlemlendi. Ayrıca sepsisemi bulgularına özellikle osteomyelitis saptanan hayvanların hepsinde rastlanmış olması dikkati çekti.

Bakteriyolojik – Serolojik Bulgular : Femoro-tibial eklem boşluklarından alınan swab örneklerinden yapılan ekimler sonucunda, 68 piliçin 42'sinden bir etken izole edilemezken, 26'sından; *E.coli* (19/26), *S. aureus* (5/26), *S. enteritidis* (1/26) ve *Enterobacter spp* (1/26) izole ve tanımlanıldı. İzole edilen etkenlerin kümelerine göre dağılımı ve oranları Tablo-1' de verilmiştir. Kontrol ve hasta hayvanlardan alınan serum örneklerinin *M.gallisepticum* ve Avian Reovirus antikorları açısından serolojik incelemesinde sağlıklı hayvanlar ile hasta hayvanlar arasında bir fark bulunmadığı, her ikisinin de anti-*M.gallisepticum* ve anti-Reovirus antikorları taşımadığı saptandı.

Tartışma ve Sonuç

Bu çalışmada, ticari bir broyler işletmesindeki piliçlerde topallık sebebi olarak tenosynovitis, femur başı lezyonları ve osteomyelitis saptanmıştır. Literatürde de bu lezyonlar, kanatlıların topallık sebepleri arasında sıklıkla rapor edilmektedir (Duff ve Randall,1987; Hill,1988; Daum ve ark.,1994; McName ve ark.,1998). Özellikle *S.aureus* ve/veya *E.coli* gibi bakteriyel etkenlerin izole edildiği olgularda tenosynovitis, osteomyelitis ve femur başı lezyonlarının birbirleriyle ilişkili olarak gelişebildiği ve bazen bu olguların ikisi veya üçünün birlikte aynı hayvanda gözlemlendiğini bildirmektedir (Nairn,1973; Griffiths ve ark.,1984; Andreasen ve ark.,1991; Mutalib ve ark.,1996; Gomis ve ark.,1997). Andreasen ve ark. (1993) *S.aureus*'u intravenöz olarak verdikleri 5 piliçte tenosynovitis, femur başı lezyonu ve osteomyelitis'e, sırasıyla 3/5 (%60), 4/5 (%80), 5/5 (%100) oranında rastladıklarını rapor etmişlerdir. Bu çalışmada da incelenen piliçlerde lezyonların ikisi veya üçünün bir arada şekillenmiş olduğu olgular kaydedilirken, tenosynovitis, femur başı lezyonları ve osteomyelitis

olguları sırasıyla 72/72 (%100), 42/72 (%58.33) ve 12/72 (%16.66) oranlarında gözlemlenmiştir.

Çalışmada, ilgili literatürde de (Griffiths ve ark.,1984; Jordan ve Pattison,1996; Mutalib ve ark.,1996) bildirildiği gibi topallık yapan lezyonlara tek veya çift taraflı olarak rastlanmıştır. Ancak makroskobik muayenede normal olarak gözlenen bazı eklemlerin mikroskobik muayenesinde hafif şiddette yangı bulgularının gözlemlenebileceği de dikkati çekmiştir.

S.aureus veya *E.coli*'ye bağlı bakteriyel tenosynovitis ve/veya osteomyelitis gibi ayak hastalıklarında sepsisemi ve bakteriyemi bulgularının da şekillenebileceği bildirilmektedir (Kohler ve ark., 1980; Kibenge ve ark.,1983; Hurk ve ark., 1994; Gomis ve ark., 1997). Bu çalışmada da incelenen piliçlerin bir kısmında sepsisemi ve bakteremiye işaret eden makroskobik ve mikroskobik bulgular kaydedilmiştir. Hem Daum ve ark. (1990) hem de Andreasen ve ark.(1991) *S.aureus*'un IV verilmesini takiben tenosynovitis yanısıra osteomyelitis'e sadece sürekli bakteremi olan hayvanlarda rastlandığını rapor etmişlerdir. Benzer şekilde bu çalışmada tenosynovitis ile birlikte osteomyelitis şekillenmiş olan hayvanlarda belirgin sepsisemi ve bakteremi bulguları da dikkati çekmiştir. Bu nedenle osteomyelitis ile sepsisemi ve/veya bakteremi olgularının birbiriyle ilişkili olabileceği konusunda Andreasen ve ark. (1991)'nin görüşü paylaşılmıştır.

Kanatlılarda ayak hastalıklarından *S.aureus* (Kibenge ve ark.,1983; Daum ve ark., 1994; Rodgers ve ark.,1999) ve *E.coli* (Heide,1984; Fallavena ve ark.,1991; Hurk ve ark.,1994) izolasyonu sıklıkla bildirilmektedir. Buna karşın *Salmonella spp.* izolasyonu oldukça nadir yapılmaktadır. Bugüne kadar rapor edilen salmonellalar; *S.infantis* ve *S.typhimurium* (Reece ve ark.,1986) ile *S.pullorum* ve *S.gallinarum* (Shivaprasad, 2000)'dur. Reece ve ark.(1986) kanatlılardaki ayak hastalıklarının etkeni olarak 766 kümesin 22'sinden (%2.872) *Staphylococcus spp.*, 3'ünden *E.coli* (%0.3916), 2'sinden (%0.2610) *M. synoviae*, 1'inden (%0.1305) *S. typhimurium*, 1'inden de (%0.1305) *S. infantis* izole ettiklerini belirtmişlerdir. Bu çalışma bundan dolayı *S.enteritidis* ve ayrıca *Enterobacter spp.*'nin eklemlerden izolasyonunu bildiren ilk rapordur. Bu çalışmada 1. ve 2. kümeslerden *E.coli* sırasıyla %29.411 ve %41.176 oranında, 3. kümeden *E.coli* ve *S.aureus* ile *S.enteritidis* sırasıyla %23.529, %23.529 ve %5.882 oranında, 4.kümeden ise *E.coli*, *S.aureus* ve *Enterobacter spp.* sırasıyla % 17.647, %5.882 ve %5.882 oranlarında izole edilmiştir. Kanatlılarda ayak hastalıklarına yol açtığı sık-

lıkla bildirilen Reovirus (Shirakava ve ark.,1997; Jones, 2000) ve zaman zaman bildirilen Mycoplasma (Morrow ve ark., 1990) infeksiyonlarına yönelik yapılan serolojik incelemeler ise negatif sonuç vermiştir. Bu sonuçlar kanatlılardaki bacak hastalıklarının primer etkeni olarak reovirusları sorumlu tutan araştırmacıların (Kibenge ve ark.,1982; Jones, 2000) görüşüyle ters düşmüş, buna karşılık özellikle *S. aureus* ve *E.coli* gibi bakteriyel etkenlerin tek başlarına da çeşitli bacak hastalıklarına yol açabildiklerini bildirmiş olan araştırmacıların (Daum ve ark.,1990; 1994; Mısırioğlu ve ark.,1996; Gomis ve ark.,1997) bulgularıyla ve hipotezleriyle uyum göstermiştir. Sonuçta bu işletmedeki ayak problemlerinin büyük oranda *E.coli* infeksiyonuna bağlı bulunduğu, 3. ve 4. kümelerde *S.aureus*'un da katıldığı miks bir infeksiyonun olduğu belirlenmiştir. Bu çalışmada hasta piliçlerin bacaklarında saptanan klinik, makroskopik ve mikroskopik bulgular genel olarak kanatlılarda *E.coli* ve *S.aureus*'un sebep olduğu ayak hastalıkları için bildirilenlerle benzerdir (Nairn, 1973; Griffiths ve ark.,1984; Duff ve Randal,1987; Daum ve ark., 1990). Çalışmada *E.coli* izole edilen olgularla *S.aureus* izole edilen olgular arasında ayak lezyonları bakımından klinik, makroskopik ve mikroskopik bulgular açısından bir farklılık gözlenmemiştir. Buna karşılık iki etkenin oluşturduğu hastalık tablosu içinde en bariz farklılık *E.coli* izole edilen olgularda oldukça şiddetli derecede rastlanılan fibrinli perikarditis, perihepatitis ve daha az olmakla birlikte plöyritis tablosunun, *S.aureus* izole edilen olgularda daha az oranda ve daha hafif derecede olması şeklinde kaydedilmiştir.

Kaynaklar

- Andreasen, C.B., Latimer, K.S., Harmon, B.G., Glisson, J.R., Golden, J.M., Brown, J. (1991). Heterophil Function in Healthy Chickens and in Chickens With Experimentally Induced Staphylococcal Tenosynovitis. *Vet.Pathol.*, 28(5), 419-427.
- Andreasen, J.R., Andreasen, C.B., Anwer, M., Sonn, A.E.(1993). Heterophil Chemotaxis in Chickens With Natural Staphylococcal Infections. *Avian Dis.*, 37(2), 284-289.
- Daum, R.S., Davis, W.H., Farris, K.B., Campeau, R.J., Mulvihill, D.M., Shane, S.M. (1990). A Model of Staphylococcus aureus Bacteremia, Septic Arthritis and Osteomyelitis in Chickens. *J.Orthop.Res.*, 8 (6), 806-813.
- Daum, R.S., Fattom, A., Freese, S., Karakawa, W. (1994). Capsular Polysaccharide Serotypes of Coagulase-Positive Staphylococci Associated With Tenosynovitis, Osteomyelitis and Other Invasive Infections in Chickens and Turkeys: Evidence for New Capsular
- Types. *Avian Dis.*, 38 (4), 762-771.
- Duff, S.R., Randall, C.F.(1987). Observations on Femoral Head Abnormalities in Broilers. *Res. Vet. Sci.*, 42 (1), 17-23.
- Emslie, K.R., Nade, S.(1983). Acute Hematogenous Staphylococcal Osteomyelitis. A Description of the Natural History in an Avian Model. *Am. J.Pathol.*, 110 (3), 333-345.
- Fallavena, L.C.B., Salle, C.T., Moraes, H.L.S., Krahl, M., Reali, E.H., Santos, G.P., Cautinho, A., Franco, J.L.K. (1991). Locomotor Problems in Broiler Chickens of Three Commercial Strains: I. Clinical Aspekts, Occurrence of Tibial Dyschondroplasia and Bowing of Tibotarsus. *Arg. Brasil. Med. Vet. Zootec.*, 43(4), 337-347.
- Gomis, S.M., Watts, T., Riddell, C., Potter, A.A., Allan, B.J.(1997). Experimental Reproduction of Escherichia coli Cellulitis and Septicemia in Broiler Chickens. *Avian Dis.*, 41 (1), 234-240.
- Griffiths, G.L., Hopkinson, W.I., Lloyd, J.(1984). Staphylococcal Necrosis of the Head of the Femur in Broiler Chickens. *Aust. Vet.J.*, 61(9), 293.
- Heide, L.(1984). Infectious Leg Problems in Poultry. *Poult. Digest.*, 43(506), 158.
- Hill, J.E.(1988). Evaluation of Tendon Failure in Broiler Chickens. *Dissert. Abst. Intern.*, 49(5), 1626-1627.
- Hurk, J.V., Allan, B.J., Riddell, C., Watts, T., Potter, A.A. (1994). Effect of Infection With Hemorrhagic Enteritis Virus on Susseptibility of Turkeys to Escherichia coli . *Avian Dis.*, 38 (4), 708-716.
- Iordanidis, P., Lekkas, S., Georgopoulou, J., Artopios, E. (1998). Non-Infective Epiphyseolysis Associated With Nutritional Muscular Dystrophy in Broiler Chickens. *Israel J.Vet.Med.*, 53 (3), 94-98.
- Jordan, F.T.W., Pattison, M. (1996). *Poultry Diseases*. W.B.Saunders Company Ltd. London, Philadelphia, Toronto, Sydney, Tokyo., 66-297.
- Jones, B.A.H.(1993). Microbiological Causes of Lameness and Our Response. *Public. Vet. Contin. Edu. Massey Univ.*, 151, 17-18
- Jones, R.C.(2000). Avian Reovirus Infections. *Rev.Sci.Tech.*, 19 (2), 614-625.
- Kibenge, F.S.B., Robertson, M.D., Wilcox, G.E., Pass, D.A.(1982). Bacterial and Viral Agents Associated With Tenosynovitis in Broiler Breeders in Western Australian. *Avian Pathol.*, 11 (3), 351-359.
- Kibenge, F.S.B., Wilcox, G.E., Pass, D.A.(1983). Pathogenicity of Four Strains of Staphylococci Isolated From Chickens With Clinical Tenosynovitis. *Avian Pathol.*, 12 (2), 213-220.
- Kohler, B., Bergmann, V., Witte, W.(1980). Staphylococcus aureus Infection in Chickens in Industrialized Poultry Units. 3. Experimental Infection of Chickens and Comparison of Pathogenicity of Staphylococcus aureus of

Different Origin. *Arch.Exp.Veterinarmed.*, 34 (6), 925-941.

Luna, L.G. (1968). *Manual of Histologic Staining Methods of the Armed Forces Institute of Pathology*. 3rd ed., McGraw-Hill Book Comp., New York, USA

McNamee, P.T., McCulloch, J.J., Thorp, B.H., Ball, H.J., Graham, D., McCullough, S.J., McConaghy, D., Smyth, J.A. (1998). Study of Leg Weakness in Two Commercial Broiler Flocks. *Vet.Rec.*, 143 (5), 131-135.

Mısırlıoğlu, D., Kahraman, M.M., Bahadıroğlu, E., Cengül, İ.T. (1996). Bursa Bölgesinde Damızlık Bir Broyler Kümesinde Gözlenen Tenosynovitis Salgını. *Etlık Vet. Mikrob. Derg.*, 8 (4), 11-20.

Morrow, C.J., Bell, I.G., Walker, S.B., Markham, P.F., Thorp, B.H., Whithear, K.G. (1990). Isolation of *Mycoplasma synoviae* From Infectious Synovitis of Chickens. *Aust.Vet.J.*, 674 (4), 121-124.

Mutalib, A., Miguel, b., Brown, T., Maslin, W. (1996). Distribution of Arthritis and Osteomyelitis in Turkeys With Green Liver Discoloration. *Avian Dis.*, 40 (3), 661-664.

Nairn, M.E. (1973). Bacterial Osteomyelitis and Synovitis of the Turkey. *Avian Dis.*, 17 (3), 504-517.

Purchase, H.G., Domermuth, L.H., Pearson, J.E. (1989). *A Laboratory Manual for the Isolation and Identification*

of avian Pathogens. Kendall/Hunt Publishing Company, 3rd. Edition.

Reece, R.L., Beddome, V.D., Barr, D.A. (1986). Diseases Diagnosed in replacement Layer and Breeder Chicken Flocks in Victoria, Australia, 1977 to 1985. *Vet. Rec.*, 119 (19), 471-475.

Rodgers, J.D., McCullagh, J.J., McNamee, P.T., Smth, J.A., Ball, H.J. (1999). Comparison of *Staphylococcus aureus* Recovered From Personnel in a Poultry Hatchery and in Broiler Parent Farms With Those Isolated From Skeletal Disease in Broilers. *Vet.Microbiol.*, 169 (3), 189-198.

Shirakava, H., Ishibashi, K., Noda, Y., Ueno, T., Nagasue, S., Uchinuno, Y. (1997). Isolation of Avian Reovirus from Broilers With Tenosynovitis and Antibody Survey. *J.Japan.Vet.Med.Assoc.*, 50 (4), 201-204.

Shivaprasad, H.L. (2000). Fowl Typhoid and Pullorum Disease. *Rev.Sci.Tech.*, 19 (2), 405-424.

Sullivan, T.W. (1994). Skeletal Problems in Poultry: Estimated Annual Cost and Descriptions. *Poult.Sci.*, 73 (6), 879-882.

Yanagihara, T., Sato, S., Tada, Z., Oshima, K. (1998). Incidence of Tenosynovitis in Broiler Chickens at an Abattoir. *J.Japan Vet.Med.Assoc.*, 51 (1), 37-40.