

KEDİDE MİDENİN FARKLI DOLULUK DERECELERİNİN BÖBREKLERİN TOPOGRAFİLERİNE OLAN ETKİLERİ*

Emrullah Eken¹

Memduh Gezici¹

The Effects of the Varying Filling Degrees of the Stomach on the Topographies of the Kidneys in Cat

Summary: The aim of the reported study was to investigate the effect of the varying degrees of fullness of the stomach on the topographies of the kidneys in cat; with this aim eighteen adult cats of different sex and age were used as a material, cats were divided into 3 groups, of which, group 1 had empty, group 2 had half filled and group 3 had maximum filled stomach, the kidneys were dissected and abdominal cavity was cross sectioned transversally. This investigation is different from that of Deniz and Klesty in that transversal cross sections of the abdominal cavity were done after the materials were deep frozen; the topographies of the left and right kidneys, and their relations with the other organs were determined; following dissection the photographs of mentioned organs were taken; it was detected that the kidneys were retroperitoneally situated, yellow-red and bean shaped; generally, the right kidney was in front of the left one, but it was contrary to this situation in one material, the kidneys were displaced about one vertebrae length in caudal, cranial and dorsal direction depending on the filling degrees of the stomach, the left kidney was adjacent to the descendent colon and left pancreatic lobe ventromedially, the spleen cranially, the psoas muscles dorsally, the left ovary (in female) caudally, the right kidney was adjacent to the caudal process and right lateral hepatic lobe cranially, the psoas muscles dorsally, the beginning portion of descendent part of duodenum ventromedially and the right ovary caudally.

Key words: Kidney, topography, cat, anatomy

Özet: Sunulan çalışmanın amacı midenin doluluk derecelerinin böbreklerin topografilerine olan etkilerini incelemektir. Bu amaçla 18 adet çeşitli cins ve yaşta ergin kedinin kullanıldığı bu çalışmada kediler; midesi boş, orta derecede ve maksimal dolu olarak üç grupta incelenmek üzere diseksiyona ve kesitlere tabi tutulmuşlardır. Deniz ve Klesty'nin yaptığı çalışmadan farklı olarak piyesler derin dondurucuda dondurulduktan sonra cavum abdominis'in transversal kesitleri alınmıştır. Sağ ve sol böbreğin topografileri ve komşulukları belirlenmiş, diseksiyonları yapılarak piyeslerin tamamının fotoğrafları alınmıştır. Böbreklerin retroperitoneal olarak yerleştikleri, sarımsak kırmızı renkli ve fasulye şeklinde oldukları, sadece bir materyal dışında sağ böbreğin sürekli olarak diğerinin cranial'inde bulunduğu tespit edilmiştir. Böbreklerin midenin doluluk derecelerine bağlı olarak yaklaşık bir omur boyu cranial-caudal ve dorsal yönde yer değiştirdikleri, sol böbreğin ventromedial olarak colon descendens ve lobus pancreatis sinister'e, cranial olarak lien'e, dorsal olarak m. psoas major ve m. psoas minor'a, caudal olarak da ovarium'a (dişide) komşu olduğu, sağ böbreğin ise cranial olarak processus caudatus ve lobus hepatis dexter lateralis'e, dorsal olarak m. psoas major ve m. psoas minor'a, ventromedial olarak duodenum'un pars descendens'inin başlangıç kısmına, caudal olarak da ovarium'a komşu olduğu belirlenmiştir.

Anahtar kelimeler: Böbrek, topografi, kedi, anatomi

Giriş

Günümüzde pet olarak adlandırılan kedi-köpek besleme alışkanlığı ülkemizde de yaygınlaşmaktadır. Söz konusu hayvanların değer ve popülasyonunun artması, ayrıca deney hayvanı olarak kullanılması (Bohensky, 1979; Donnersberger ve Lesak, 1998) kediye yönelik çalışmalar için başlıca sebep teşkil etmektedir. Beşeri tababette olduğu gibi veteriner hekimliğimizde de

karın organlarıyla ilgili hastalıkların teşhis ve tedavisinde, laboratuvar ve radyoloji bulgularına olan ihtiyaç giderek artmaktadır. Veteriner hekimin ultrasonografi, radyografi ve bilgisayarlı tomografi (skanografi) bulgularından yararlanabilmesi için, adı geçen organların topografik anatomi bilgilerinin (Güzel ve Yavru, 1997) yanında, özellikle bilgisayarlı tomografide, karın boşluğunun transversal kesitlerine ilişkin bilgilere kesinlikle gereksinim duyulmaktadır (Fike ve ark., 1980; Hillen, 1984; Fe-

Geliş Tarihi : 12.08.1999

*: Bu araştırma S.Ü. Araştırma Fonu (Proje no: 96/014) tarafından desteklenmiştir.

1. S. Ü. Veteriner Fakültesi, Anatomi Anabilim Dalı, KONYA.

eney ve ark., 1991; Breiling, 1994).

Yurt dışından temin edilen literatürde, kedinin karın organları üzerine yapılan birçok çalışmaya (Wilkens, 1951; Crouch, 1969; Field ve Taylor, 1969; Mc Clure ve ark, 1973; Ellenport, 1975; Schbitz ve Wilkens 1977; Bohensky, 1979; Nickel ve ark, 1979; Chiasson, 1982; Popesko, 1986; Boyd, 1991; Smallwood, 1993; Tompkins, 1993; Breiling, 1994; Chiasson ve Radke, 1996; Done ve ark, 1996; Donnersberger ve Lesak, 1998) rağmen midenin çeşitli doluluk derecesinin böbreklerin topografisine etkisini sadece Deniz (1966) ve Klesty (1984) gerçekleştirmiştir.

Kedide böbrek, vücut oranına göre nisbeten büyük, sarımsak kırmızı renkte (Klesty, 1994) ve fasulye şeklindedir (Bohensky, 1979; Smith, 1993). Retroperitoneal olarak bulunan (Ellenport, 1975; Bohensky, 1979; Chiasson, 1982; Smith, 1993; Chiaason ve Radke, 1996) kedi böbrekleri dış yüzlerinde kolayca görülebilen venae capsulares (N.A.V., 1994; Smith, 1994)'i içerirler. Her iki böbrek de ekstrathorakal karın boşluğunda (Ferke, 1933; Ellenport, 1975; Schebitz ve Wilkens, 1977; Breiling, 1994; Done ve ark., 1996), sağ böbrek, vertebra lumbalis I – IV'ün proc. transversus'ları altında yer alır (Ellenport, 1975; Nickel ve ark., 1979; Breiling 1994). Dorsal'de m. psoas major ve m. psoas minor ile diaphragma'ya temas eder (Klesty, 1984). Extremitas cranialis'i hepar'ın impressio renalis'ine yerleşir (Klesty, 1984; Boyd, 1991). Facies ventralis ise duodenum'un pars descendens'i ve pancreas (Klesty, 1984; Breiling, 1994) ile temas halindedir. Sol böbrek ise vertebra lumbalis II – V'in proc. transversus'ları altında bulunur (Ferke, 1933; Ellenport, 1975; Nickel ve ark., 1979; Smith, 1993; Breiling, 1994). Dolayısıyla sağ böbrek sol böbreğe kıyasla sürekli cranial'de yer alır (Field ve Taylor, 1969; Schbitz ve Wilkens, 1977; Boyd, 1991; Smith, 1993). Bununla birlikte Klesty (1984) üzerinde çalıştığı midesi orta derecede dolu kedilerin ikisinde, ren sinister'in sağdakine göre çok az cranial'de bulunduğunu bildirmiştir. Sol böbrek, dorsal'de m. psoas major ve m. psoas minor ile, lateral'de karın duvarı ve dalak ile (Popesko, 1986; Breiling, 1994), ventromedial'de colon descendens ve lobus pancreatis sinister'le (Schbitz ve Wilkens, 1977; Klesty, 1984, Breiling, 1994; Donnersberger ve Lesak, 1998) komşuluk yapar. Her iki böbrek de, proc. transversus'ların altında capsula adiposa adı verilen yağ kitlesi içine gömülü olup (Ellenport, 1975; Bohensky, 1979; Chiasson, 1982; Chiasson ve Radke, 1996) uzunluğu yaklaşık iki bel omuru uzunluğuna karşılık gelmektedir (Klesty, 1984).

Araştırmacılar (Ferke, 1933; Deniz, 1966), kedi böbrekleri'nin daha çok silindirik olup, N.A.V. (1994)'da margo lateralis ve medialis olarak geçen terimlerin, margo ventrolateralis ve margo dorsomedialis şeklinde tezahür ettiğini ifade etmektedirler.

Midesi boş kedide; Klesty (1984), sol böbreğin vertebra lumbalis II'nin caudal'i ile vertebra lumbalis IV'ün caudal iz düşümleri arasında, Deniz (1966) ise sol böbreğin cranial ucunun vertebra lumbalis II-III'ün proc. transversus'ları, caudal ucunun ise vertebra lumbalis IV-V'in aynı çıkıntıları hizasında olduğunu bildirmiştir. Klesty (1984), sağ böbreğin vertebra lumbalis I'in caudal'i ile vertebra lumbalis IV'ün cranial iz düşümleri arasında, Deniz (1966) ise vertebra thoracalis XIII ile vertebra lumbalis III'ün proc. transversus'ları arasında bulunduğunu bildirmişlerdir.

Midesi orta derecede dolu kedide; Klesty (1984) sol böbreğin midesi boş kedilere göre yarım bel omuru boyu geride yer aldığını, Deniz (1966) sol böbreğin bu mide fazında topografisinin değişmediğini bildirmiştir. Klesty (1984), sağ böbreğin vertebra lumbalis I'in caudal'i ile vertebra lumbalis IV'ün cranial iz düşümleri arasında, yani midesi boş kediye göre yer değiştirmedeğini, Deniz (1966) ise bir omur boyu caudal'e yer değiştirdiğini ve vertebra lumbalis II ile vertebra lumbalis IV arasında yer aldığını bildirmişlerdir.

Midesi maksimal dolu kedide, sol böbrek midesi boş kedininkine göre bir bel omuru boyu caudal'e yer değiştirdiği başka bir ifade ile vertebra lumbalis IV'ün cranial'i ile vertebra lumbalis V'in caudal iz düşümleri arasında olduğu bildirilmiştir (Klesty, 1984). Deniz (1966) ise midesi maksimal dolu kedinin ren sinister'inin midesi boş kediye göre iki bel omuru boyu caudal'e yer değiştirdiğini başka bir deyişle vertebra lumbalis IV ile vertebra lumbalis VI'nin proc. transversus'ları altında yerleştiğini bildirmiştir. Söz konusu mide fazında sağ böbrek belli belirsiz cranial'e yer değiştirmekle birlikte komşuluklarının midesi boş ve orta derecede dolu kedilere benzerlik göstermektedir (Klesty, 1984). Deniz (1966) ise ren dexter'in bir bel omuru boyu caudal'e yer değiştirdiğini, vertebra lumbalis II-III ile vertebra lumbalis IV-V arasında yer aldığını bildirmiştir.

Materyal ve Metot

Bu çalışmada Konya ve çevresinden temin edilen, ağırlıkları 1.5-3.5 kg. arasında değişen 18 adet çeşitli ırk, yaş ve cinsiyette ergin kediler kullanılmıştır. Midenin doluluk derecelerinin sağ ve sol böbreğin topografisine yaptıkları etkileri belirlemek

amacıyla, materyaller 3 gruba ayrılarak incelendi.

1. Midesi boş kediler: Midenin tamamen boşalabilmesi için, hayvanlar 36 saat aç ve susuz bırakıldılar.

2. Midesi orta derecede dolu kediler: Bu amaçla iyice doyurulan hayvanlar daha sonra 6-8 saat aç ve susuz bırakıldılar.

3. Midesi maksimal dolu kediler: Bu amaçla 36 saat aç ve susuz bırakılan hayvanlar yiyebildikleri kadar yedirildiler.

Gruplara ayrılan hayvanlar birbirinden tecrit edilmiş ayrı kafeslerde muhafaza edildi. Hayvanlara yiyecek olarak, bıçakla kıyılmış sığır kalbi ve akciğer verildi. Bu şekilde gruplanan hayvanların 6 adetinin (2'şer adet midesi boş, orta derecede dolu, maksimal dolu) transversal kesitleri yapıldı. Geriye kalan 12 kedi (4'er adet midesi boş, orta derecede dolu, maksimal dolu) ise makroskopik olarak incelenmek üzere dissekte edildi. Literatür (Breiling, 1994) bilgilerin ışığında ve yapılan makroskopik diseksiyonların sonucunda; kesitleri yapılacak olan piyeslerin derin dondurucuda (-20 C'de) dondurularak, vertebra lumbalis II ve vertebra lumbalis IV düzeyinde transversal (± 0.5 cm.) kesitlerinin alınmasının daha uygun olduğu sonucuna varıldı. Materyallerin geri kalan bölümü ise, sağ ve sol böbreğin cavum abdominis'deki topografisinin incelenmesi için karın boşluğu açıldı. Bu amaçla arcus costarum'a paralel olarak sağlı sollu iki ensizyon yapıldı. Daha sonra bu ensizyona dik olarak cartilago xiphoidea'dan os pubis düzeyine kadar median bir ensizyon yapılarak karın

duvarı yanlara ekarte edildi.

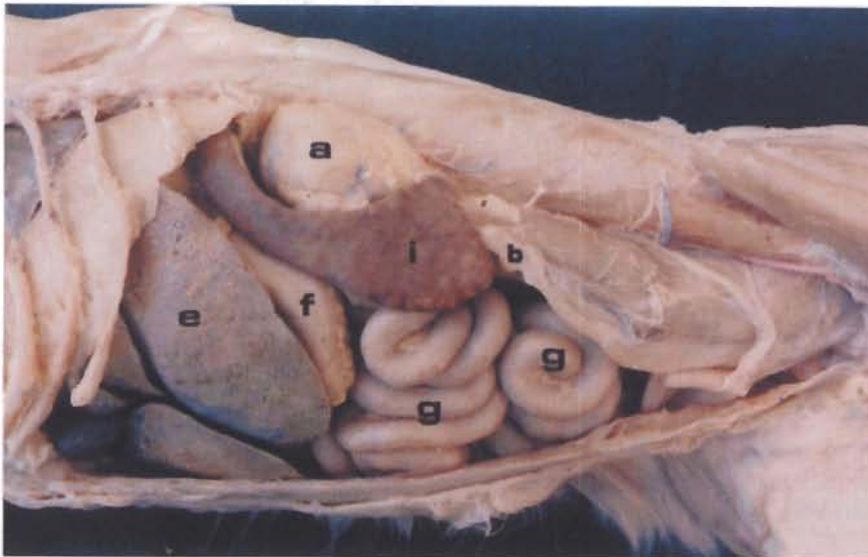
Kediler öldürülmeden önce dissosiyatif anestezi ile uyutuldu. Hayvan anestezide iken, v. jugularis'ten liquemin enjeksiyonu yapıldı. Bu işlemden 5 dakika sonra a. carotis communis açığa çıkarılarak kan boşaltıldı ve damarlar %10'luk tuzlu su ile yıkandı. Hayvan ayakta durur (quadripedie) pozisyonunda %10'luk formaldehit solusyonu enjekte edilerek tespit edildi.

Terminoloji olarak Nomina Anatomica Veterinaria (NAV) (1994) esas alındı.

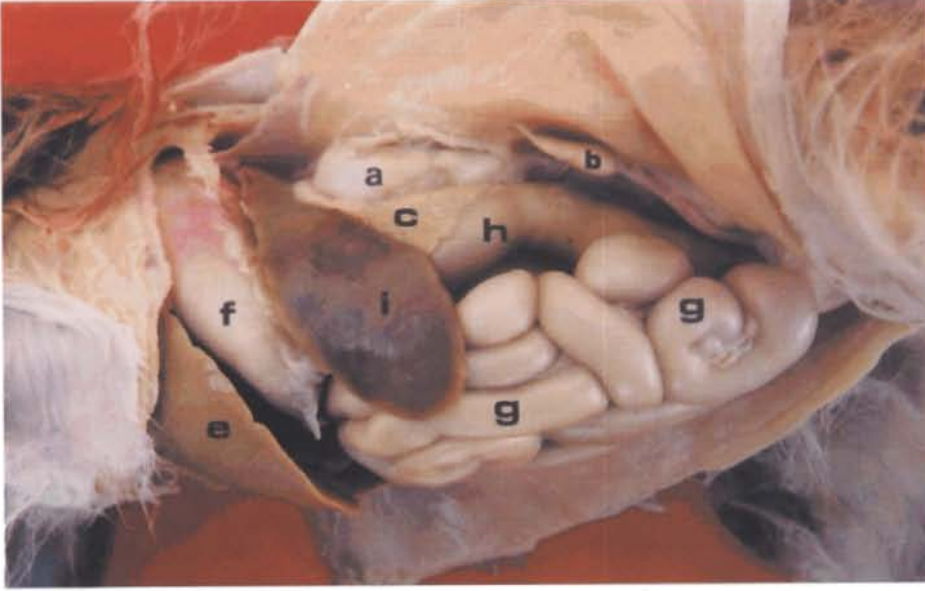
Bulgular

Böbreklerin, regio lumbalis'te retroperitoneal olarak yer aldıkları, sarımsak kırmızı renkli fasulye şeklinde ve yaklaşık iki bel omuru uzunluğunda oldukları tespit edildi. 17 kedide sağ böbreğin sol böbreğe kıyasla biraz daha cranial'de yer aldığı, 1 kedide (transversal kesitte) ise bunun tam tersi olduğu görüldü. Kenarlarının margo ventrolateralis ve margo dorsomedialis olarak şekillendiği, ren dexter'in ren sinister'e nazaran, midenin doluluk derecesinden daha az etkilendiği belirlendi. Her iki böbrek yüzeyinde makroskopik olarak rahatlıkla görülebilen venae capsulares'in varlığının böbreğe; adeta bir örümcek ağıyla sarılmış görüntüsü verdiği belirlendi.

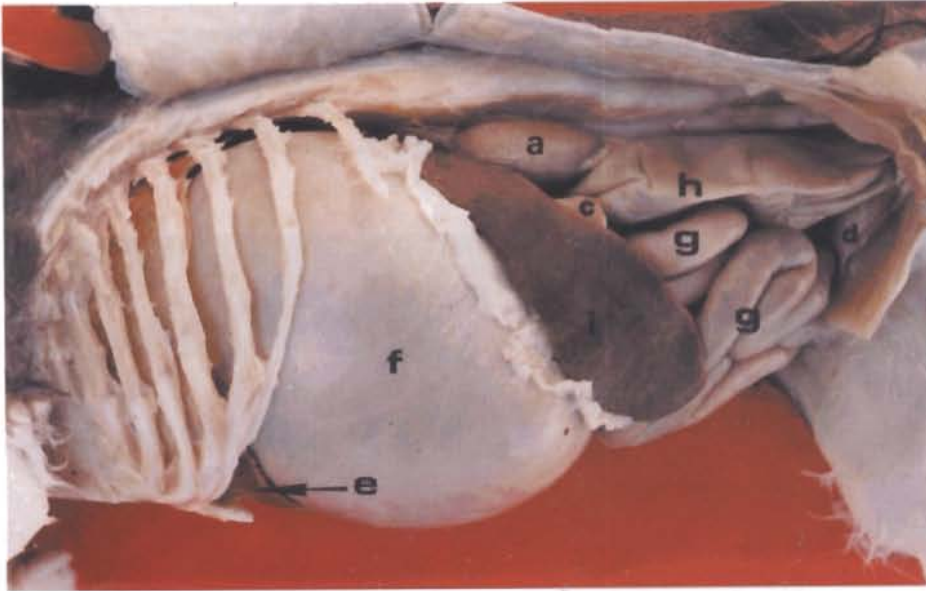
Midesi boş kedide; soldan görünümde (Şekil 1), ren sinister'in vertebra lumbalis II ile vertebra lumbalis IV'ün caudal iz düşümleri arasında ve



Şekil 1. Midesi boş kedi, soldan görünüm

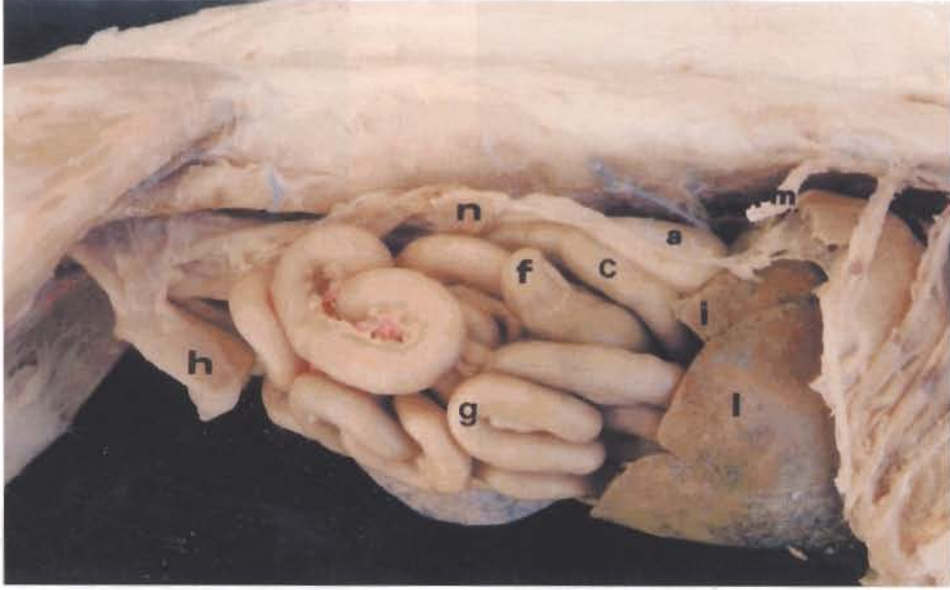


Şekil 2. Midesi orta derecede dolu kedi, soldan görünüm

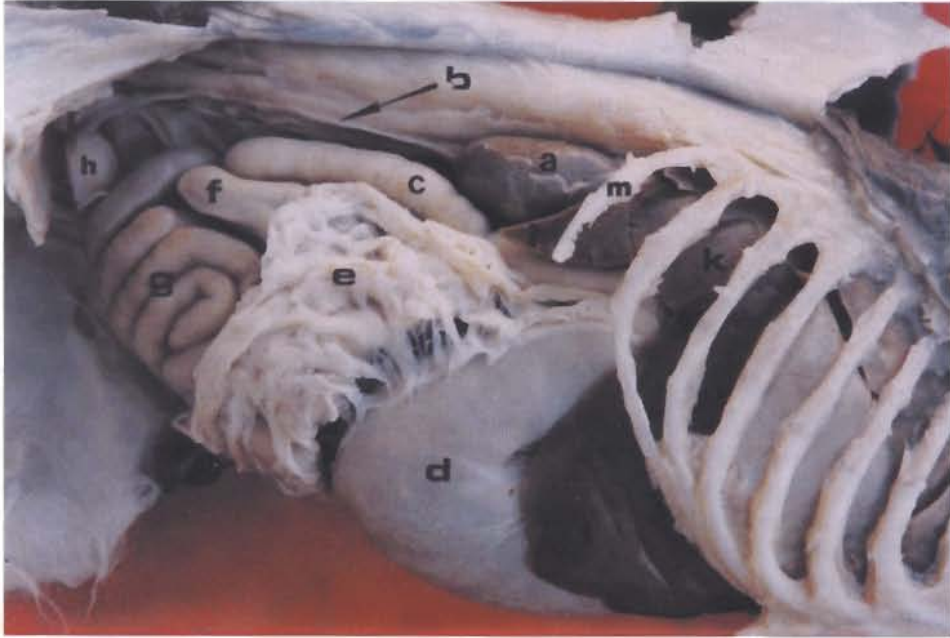


Şekil 3. Midesi maximal dolu kedi, soldan görünüm

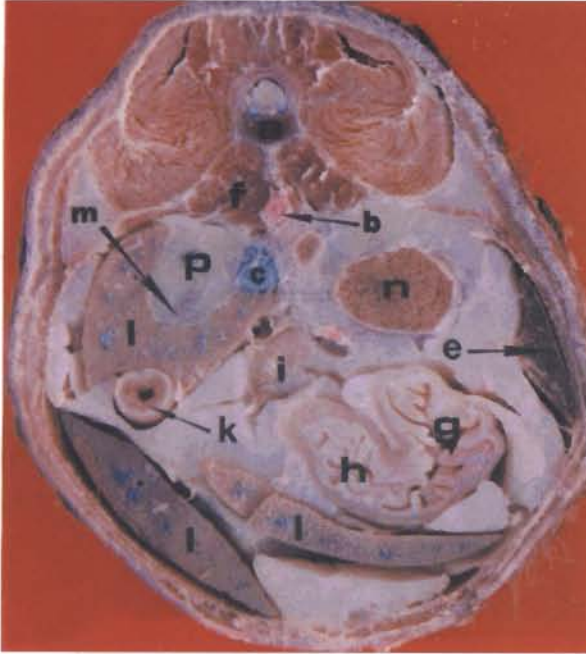
Şekil 1, 2, 3. Karın boşluğu organlarının soldan görünümü a. ren sinister b. ovarium sinister c. lobus pancreatis sinister d. vesica urinaria e. lobus hepatis sinister lateralis f. corpus ventriculi g. jejunum h. colon descendens i. lien



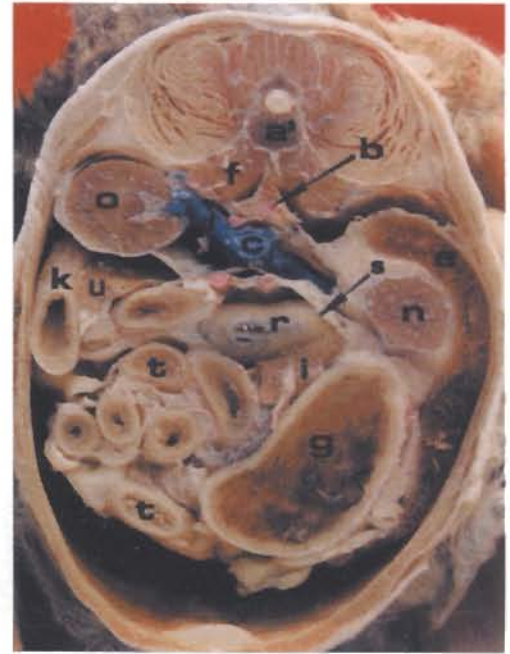
Şekil 4. Midesi boş kedi, sağdan görünüm



Şekil 5. Midesi maksimal dolu kedi, sağdan görünüm Şekil 4,5. Karın boşluğu organlarının sağdan görünümü a. ren dexter b. ureter c. duodenum'un pars descendens'i d. corpus ventriculi e. omentum majus f. caecum g. jejunum h. vesica urinaria i. proc. caudatus k lobus hepatis dexter lateralis l. lobus hepatis dexter medialis m. XIII. costa n. ovarium dexter



Şekil 6. Midesi boş kedi
(vertebra lumbalis II düzeyi)



Şekil 7. Midesi maksimal dolu kedi
(vertebra lumbalis IV düzeyi)

Şekil 6,7. Transversal kesitler (cranial'den görünüm) a. vertebra lumbalis II a'. vertebra lumbalis IV b. aorta abdominalis c. v. cava caudalis d. v. renalis dextra e. lien f. mm. psoas g. corpus ventriculi h. pylorus i. lobus pancreatis sinister k. duodenum'un pars descendens'i l. hepar m. impressio renalis n. ren sinister o. ren dexter p. capsula adiposa ve extremitas cranialis (ren dexter'in) r. colon transversum s. flexura coli sinistra t. jejunum u. lobus pancreatis dexter

proc. transversus'larının ventral'inde, dalağın margo caudalis'inin iç bükey kenarına yerleştiği tespit edildi. Ventromedial'de colon descendens ve lobus pancreatis sinister, cranial'de lien'in margo caudalis'inin dorsal ve medial 1/3'ü, dorsal'de m. psoas major ve m. psoas minor, caudal'de ise (dişide) ovarium sinister ile komşu olduğu belirlendi. Sağdan görünümde (Şekil 4), ren dexter'in vertebra lumbalis I ile vertebra lumbalis III'ün caudal iz düşümleri arasında ve proc. transversus'larının ventral'inde, hepar'ın impressio renalis'ine yerleştiği görüldü. Cranial'de lobus hepatis dexter lateralis ve proc. caudatus, dorsal'de m. psoas major ve m. psoas minor, ventromedial'de duodenum'un pars descendens'inin başlangıç kısmı, caudal'de ise (dişide) ovarium dexter ile komşuluk yaptığı tespit edildi.

Midesi orta derecede dolu kedide; soldan görünümde (Şekil 2), ren sinister'in yarım omur boyu caudal'e yer değiştirerek vertebra lumbalis III ve vertebra lumbalis V'in orta 1/3'üz düşümleri arasında yer aldığı, aynı zamanda çok hafif dorsal'e

itildiği ve komşuluklarının değişmediği gözlemlendi. Sağdan görünümde, ren dexter'in çok hafif dorsal'e yerleşmekle birlikte cranial-caudal yönde yer değiştirmeye başladığı görüldü. Proc. caudatus intratorakal karın boşluğunda olduğu için, böbrek sanki lobus hepatis dexter medialis üzerinde duruyormuş gibi gözüküyordu ve komşuluklarının değişmediği belirlendi.

Midesi maksimal dolu kedide; soldan görünümde (Şekil 3), ren sinister'in, midesi orta derecede dolu kedinin sol böbreğine göre yarım omur boyu caudal'e, biraz da dorsal'e kayarak vertebra lumbalis III ile vertebra lumbalis V'in caudal iz düşümleri arasında yerleştiği tespit edildi. Komşuluklarının değişmemekle birlikte ventromedial'de corpus ventriculi'ye de komşuluk yaptığı gözlemlendi. Sağdan görünümde (Şekil 5), ren dexter'in bir omur boyu caudal'e yer değiştirdiği ve vertebra lumbalis II ile vertebra lumbalis IV'ün caudal iz düşümleri arasında ve proc. transversus'larının altında lokalize olduğu, yaklaşık yarısının proc. caudatus'la örtülü olduğu ve komşuluklarının de-

gişmediği gözlemlendi.

Transversal kesit 1 (Şekil 6,vertebra lumbalis II düzeyi, ± 0.5 cm);

Midesi boş kedide, ren dexter'in impressio renalis'e yerleştiği, dorsal'de m. psoas major ve m. psoas minor'a, medial'de ise v. cava caudalis'e komşu olduğu belirlendi. Ren sinister'in ventral'de lobus pancreatis sinister ve corpus ventriculi'ye, dorsal'de dorsal karın duvarına, lateral'de ise dalak ve lateral karın duvarına komşu olduğu tespit edildi. 1 materyalde ren sinister'in kesitinin rahatlıkla görülebildiği halde ren dexter'in capsula adiposa içerisinde sadece extremitas cranialis'inin görülebildiği tespit edildi (Şekil 6). Bu olağan dışı durum farakedilince söz konusu kadavra makroskopik olarak da disseke edildi ve ren dexter'in extremitas cranialis'inin vertebra lumbalis II'nin ortası düzeyinde, ren sinister'in extremitas cranialis'inin ise vertebra lumbalis I'in ortası düzeyinde olduğu görüldü. Dolayısıyla sadece 1 materyalde sağ böbreğin, sol böbreğin caudal'inde yer aldığı saptandı.

Midesi orta derecede dolu kedide ren sinister gözlemlenmedi. Ren dexter'in ise impressio renalis'e yerleştiği, dorsal'de m. psoas major ve m. psoas minor, medial'de v. cava caudalis, ventral'de duodenum'un pars descendens'i ve lobus pancreatis dexter ile komşuluk yaptığı belirlendi.

Midesi maximal dolu kedide elde edilen bulgular midesi orta derecede dolu kedilerinkine benzemekle birlikte ren dexter'in kesit yüzeyinin oldukça daraldığı, başka bir ifade ile adı geçen organın cranial'deki küçük bir kısmının görüldüğü belirlendi.

Transversal kesit 2 (Şekil 7, vertebra lumbalis IV düzeyi, ± 0.5 cm);

Midesi boş kedide, ren dexter'in görülmediği, ren sinister'in ise extremitas caudalis'inin küçük bir kısmının görüldüğü, bunun da ventral'de colon descendens ve lobus pancreatis sinister, dorsal'de m. psoas major ve m. psoas minor, lateral'de lien ve lateral karın duvarı ile komşu olduğu belirlendi.

Midesi orta derecede dolu kedide; ren dexter'in görülmediği, ren sinister'in ise komşuluklarının midesi boş kedilerinkine benzerlik göstermekle birlikte biraz daha dorsal'e yer değiştirdiği, kesit yüzünün de genişlediği tespit edildi.

Midesi maximal dolu kedide; ren sinister'in lateral'de lien'in iç bükeyliğine yerleştiği, ventral'de corpus ventriculi ve lobus pancreatis sinister, medial'de flexura coli sinistra ile komşuluk yaptığı belirlendi. Ren dexter'in dorsal karın duvarına yas-

landığı, ventral'de duodenum'un pars descendens'i ile lobus pancreatis dexter'e, medial'de ise v. cava caudalis'e komşuluk yaptığı gözlemlendi.

Tartışma ve Sonuç

Kedide literatüre uygun olarak böbreklerin dış yüzlerinde kolayca görülebilen venae capsulares içerdiği (N.A.V., 1994; Simith, 1994), extrathoracal karın boşluğunda regio lumbalis'de bulunduğu (Ferke, 1933; Ellenport, 1975; Schebitz ve Wilkens, 1977; Breiling, 1994; Done ve ark., 1996), ren dexter'in ventromedial'de duodenum'un pars descendens'i ile lobus pancreatis dexter'e, ren sinister'in ise lobus pancreatis sinister ile colon descendens (Schbitz ve Wilkens, 1977; Klesty, 1984; Breiling, 1994)'e komşu olduğu tespit edildi. Böbreklerin yaklaşık iki bel omuru uzunluğunda olduğunun belirlenmesi Klesty (1984)'yi, konumunun margo ventrolateralis ve margo dorsomedialis olarak görülmesi de Ferke (1993) ile Deniz (1966)'i destekler niteliktedir.

Sunulan çalışmada, literatür'e uygun olarak; 17 kedide ren dexter'in ren sinister'in cranial'inde yer aldığı (Field ve Taylor, 1969; Schbitz ve Wilkens, 1977; Boyd, 1991; Smith, 1993), sadece 1 kedide sol böbreğin önde olduğu (Klesty, 1984) tespit edildi.

Midesi boş kedide, Deniz (1996); ren sinister'in vertebra lumbalis II-III ile vertebra lumbalis IV-V arasında yer aldığını bildirmesine karşın, adı geçen organın vertebra lumbalis II ile vertebra lumbalis IV'ün caudal iz düşümleri arasında yer aldığının tespit edilmesi Klesty (1984)'nin bulgularına paralellik arz etmektedir. Aynı mide fazında Deniz (1966), ren dexter'in vertebra thoracalis XIII ile vertebra lumbalis III arasında lokalize olduğunu bildirmesine rağmen söz konusu organın literatür (Klesty, 1984)'e uygun şekilde vertebra lumbalis I ile vertebra lumbalis III'ün caudal iz düşümleri arasında bulunduğu belirlendi.

Midesi orta derecede dolu kedide, ren sinister'in literatürde yer değiştirmedeği (Deniz, 1996) ya da midesi boş kediye göre yarım bel omuru uzunluğunda caudal'e yer değiştirdiği (Klesty, 1984) bildirilmektedir. Sunulan çalışmada elde edilen bulgular Klesty (1984)'yi destekler niteliktedir. Bahsedilen mide fazında, Deniz (1966) ren dexter'in bir omur boyu caudal'e yer değiştirdiğini bildirmesine rağmen, sağ böbreğin midesi boş kedideki konumunu muhafaza ettiğinin görülmesi Klesty (1984)'nin bulgularına benzerlik göstermektedir.

Midesi maximal dolu kedide, araştırmacılar ren sinister'in vertebra lumbalis IV'ün cranial'i ile vertebra lumbalis V'in caudal iz düşümleri arasında (Klesty, 1984) ya da vertebra lumbalis IV ile vertebra lumbalis VI'nin proc. transversus'larının arasında (Deniz, 1966) bulunduğunu bildirmektedirler. Sunulan çalışmada ise bahsedilen mide fazında ren sinister'in, vertebra lumbalis III ile vertebra lumbalis V'in caudal iz düşümleri arasında yerleştiği belirlendi. Maximal dolu mideli kedide Klesty (1984), ren dexter'in belli belirsiz cranial'e ilerlediğini bildirmesine karşın, adı geçen organın bir omur boyu caudal'e yer değiştirdiğinin görülmesi Deniz (1966)'i destekler mahiyettedir.

Sonuç olarak, konvansiyonel metotların yanında transversal kesitlerle; kedi böbreğinin midenin doluluk derecelerine göre yer değiştirdiği tespit edilmiştir. Ayrıca transversal kesitlerle elde edilen bulguların bilgisayarlı tomografiye ışık tutacağı da düşünülmektedir.

Kaynaklar

- Boyd, J. S. (1991). "Color Atlas of Clinical Anatomy of the Dog Cat". Mosby - Wolfe, London.
- Breiling, F. (1994). Vergleichende Makroskopisch-Fotografische Transversale Schnitta Transversale Schnittanatomie der Abdominalen Organe von Hund und Katze. Diss. Anatomischen Institut der Tierärztlichen Hochschule Hannover.
- Bohensky, F. (1979). "Fotomanuel and Dissection Guide of the Cat". Avery Publishing Group Inc., Garden City Park, New York.
- Chiasson, R. B. (1982). "Laboratory Anatomy of the Cat". Seventh Edition, Wm. C. Brown Com. Publishers, Dubuque, Iowa.
- Chiasson, R. B. and Radke, W. J. (1996) "Laboratory Anatomy of the Cat". WCB, Mc Graw - Hill Com. Dubuque, Iowa.
- Crouch, J. (1969). "Text - Atlas of Cat Anatomy". Lea & Febiger, Philadelphia.
- Deniz, E. (1966). Kedide Midenin Çeşitli Doluluk Derecesinin Karın Organlarının Topografisi ve Şekilleri Üzerine Etkisi. Doçentlik Tezi. Ankara Üniversitesi Veteriner Fakültesi Anatomi Kürsüsü.
- Done, S. H., Goody, P. C., Evans, S. A. and Stickland, N. C. (1996). "Color Atlas of Veterinary Anatomy, The Dog & Cat". Volume III, Mosby - Wolfe, London.
- Donnersberger, A.B. and Lesak, A.G. (1998). "A Laboratory Textbook of Anatomy & Physiology". Sixth Edition, Jones and Bartlett Publishers, London.
- Dursun, N. (1994). "Veteriner Anatomi II". Medisan Yayınevi, Ankara.
- Ellenport, C. R. (1975). Urinary Organs, Part II - cat in "Sisson and Grossmans's the Anatomy of the Domestic Animals". Fifth Edition, Vol. 2., W.B. Saunders Company, London.
- Feeney, D.A., Fletcher, T.F. and Hardy, R.M. (1991). "Atlas of Correlative Imaging Anatomy of the Normal Dog-Ultrasound and Computed Tomography". W.B. Saunders Co., London.
- Ferke, F. (1933). Niere, Harnleiter und Harnblase der Hauskatze. Diss. Anatomischen Institut der Tierärztlichen Hochschule Hannover.
- Field, H.E. and Taylor, M.E. (1969). "An Atlas of Cat Anatomy". Second Edition, The University of Chicago Press, Chicago.
- Fike, J.R., Druy, E.M., Zook, B.C., Davis, D.O., Thompson, J.E., Chaney, E and Bradley, E. (1980). Canine Anatomy as Assessed by Computerized Tomography. Am. J. Vet., 41, 1823-1832.
- Güzel, N. ve Yavru, N. (1997). "Veteriner Genel Radyoloji". S. Ü. Veteriner Fakültesi Yayın Ünitesi, Konya.
- Hillen, B. (1984). Computerized Tomography in Anatomy. 15. Kongress der Europaeischen Vereinigung der Veterinaeranatomien, 26.bis 30.August, Utrecht.
- International Committee on Veterinary Gross Anatomical Nomenclature (1994). "Nomina Anatomica Veterinaria". Fourth Edition, Ithaca, New York.
- Klesty, C. (1984). Lage und Lageveraenderungen der Bauchhöhlenorgane der Katze bei Verschiedenen Körperstellungen im Hinblick auf die Klinische Untersuchung. Diss. Justus-Liebig-Universität Giessen, Institut für Veterinär Anatomie, Hist. und Embry.
- Mc. Clure, R.C., Dallman, M.J. and Garrett, P.D. (1973). The Abdominal Region in "Cat Anatomy and Atlas, Text and Dissection Guide". Verlag Lea and Febiger, Philadelphia.
- Nickel, R., Schummer, A. and Seiferle, E. (1979). "The Viscera of the Domestic Mammals". Second Rewived Edition, Vol. II, Verlag Paul Parey, Hamburg.
- Popesko, P. (1986). Internal organs in "Atlas of Topographical Anatomy of the Domestic Animals". Fifth Edition, Vol. II., p. 186-187., W.B. Saunders Company, Philadelphia.
- Schebitz, H. und Wilkens, H. (1977). "Atlas of Radiographic Anatomy of the Dog and Cat". Third Rev. Edition., Verlag Paul Parey, Hamburg.
- Smith, B. J. (1993). Urogenital System in "Atlas of Feline Anatomy for Veterinarians". Ed. Hudson, L. C., W.B., Saunders Company, Mexico.
- Vollmerhaus, B. (1994). Harnapparat in "Anatomie von Hund und Katze". Herausgegeben von Frewein, J. und Vollmerhaus, B., Blackwell-MZV, Wien.
- Wilkens, H. (1951). Mesogastrium Dorsale der Katze. Diss. Anatomischen Institut der Tierärztlichen Hochschule Hannover.