Selçuk Üniversitesi Vet. Fak. Dergisi
Cilt: 3, Sayı: 1 (179 - 191), 1987

AKKARAMAN KOYUNLARI VE KIL KEÇİLERİNDE KALP VE KALP ARTERİA'LARI ÜZERİNDE KARŞILAŞTIRMALI ÇALIŞMALAR*

Comparative studies on the hearts and coronary arteries of Akkaraman sheep and ordinary goats.

Sadettin TIPIRDAMAZ[1]

Summary : This study was made on the hearts of 38 Akkaraman sheep and 38 ordinary goats. The heart is located between the second and fifth intercostal spaces in Akkaraman sheep and between the third and sixth intercostal spaces in ordinary goats. Sterno - pericardiac ligaments are attached to the sternum at the levels of the sixth and seventh costal cartilages in Akkaraman sheep and ordinary goats respectively. The weights of the hearts are 160.93 - 4.65, 148.75 - 12.5 gr in Akkaraman sheep and in ordinary goats respectively.

Ordinary goats have a cartilage and os cordis but Akkaraman sheep have a single os cordis inside fibrous ring surrounding ostium aortae. The heart is supplied by the right and left coronary arteries which arise from origine of the aorta. Right coronary arteries are much smaller than the corresponding left artery in Akkaraman sheep and ordinary goats.

Özet : Bu çalışma 38 Akkaraman koyunu ve 38 kıl keçisinin kalbi üzerinde yapılmıştır. Kalp, Akkaraman koyunlarında 2. - 5., kıl keçilerinde 3. - 6. intercostal aralıkta yer alır. Ligamentum sterno - pericardiaca Akkaraman koyunlarında 6., kıl keçilerinde 7. cartilago costalis hizasında sternum'a bağlanır. Akkaraman koyunlarında kalp 160∓4.65 gr kıl keçilerinde 148.75∓12.5 gr ağırlığında bulunur.

Ostium aortae'yi çevreleyen anulus fibrosus içerisinde kıl keçilerinde bir adet cartilago cordis, bir adet os cordis, Akkaraman koyunlarında bir adet os cordis bulunur. Akkaraman koyunları ve kıl keçilerinde kalp, aorta'nın orijininden hemen sonra ayrılan a. coronaria sinistra ve dextra tarafından beslenmektedir. Her iki tür hayvanda da a. coronaria dextra a. coronaria sinistra'dan daha zayıftır.

(*) Aynı başlıklı doktora tezinin özetidir.

(1) Yrd. Doç. Dr., S. Ü. Veteriner Fakültesi, Morfoloji Anabilim Dalı, Konya.

Giriş

Ülkemizde, koyun varlığı 50 milyona, keçi varlığı ise 18 milyona ulaşmıştır. Bu sayı ile dünya ülkeleri arasında ön sıralarda yer almaktayız (10). Dünyanın çeşitli ülkelerinde olduğu gibi ülkemizde de hayvansal ürünlerin bu arada hayvansal protein yönünden zengin olan etin üretildiği hayvan türlerinin başında koyun ve keçi gelmektedir. Türkiye'de üretilen etin yaklaşık %40'ı koyunlardan %10'u ise keçilerden sağlanmaktadır (21).

Dolaşım sisteminin merkezi olan kalp, koni şeklinde kassel bir organ olup, pericardium'un yapmış olduğu kese içerisinde yer alır (5, 9). Kalp koyunlarda 2. - 5., keçilerde 3. - 6. intercostal aralıklarda yer alır (9, 11).

Çalışlar (5) ligamentum sterno - pericardiaca'nın Karaman koyunlarında 5., tiftik keçilerinde 6. cartilago costalis hizasında sternum'a bağlandığını bildirmiştir. Aynı araştırmada Karaman koyunlarında kalbin ağırlığının 120 - 130 gr, tiftik keçilerinde ise 70 - 120 gr olduğunu ve bu kalp ağırlığı vücut ağırlığının %0,3'ünü teşkil ettiğini ve sulcus coronarius'tan apex cordis'e olan uzaklığın Karaman koyunlarında 11 cm, tiftik keçilerinde ise 9 cm olduğunu bildirmektedir.

Chakravarthy ve Sastry (3) keçi kalbinin 107,8 gr olduğunu ve bu kalp ağırlığı vücut ağırlığının %0,5'ini teşkil ettiğini bildirmektedirler. Koch (16) koyunlarda kalbin basisinin sagital çapının 15 cm, truncus pulmonalis'in orijini ile apex cordis arasındaki uzaklığın 12 cm, kalbin ağırlığının ortalama olarak 220 - 240 gr ve bu ağırlığın vücut ağırlığının %0.45 - 0.50'si olduğunu ifade etmektedirler.

Ostium aortae'yı çevreleyen anulus fibrosus içinde koyunlarda bir, keçilerde iki adet os cordis bulunur (15). Tiftik keçilerinde ostium aorticum'da bir adet kemik, bir adet kıkırdak, Karaman koyunlarında ise bir adet kıkırdak bulunur (5). Hassa (13) ise tiftik keçilerinde os cordis'in kompakt kemik yapısında hemopoetik bir organ olduğunu, Havers ve Volkman kanallarını içermediğini bildirmektedir.

Kalp, aorta'nın çıkışından hemen sonra ayrılan A. coronaria sinistra ve dexra tarafından beslenmektedir. Koyun ve keçide a. coranaria sinistra, a. coronaria dextra'dan büyüktür (3, 6, 15, 16). Koyunlarda ramus interventricularis sinistra'nın sulcus interventricularis paraconalis'e girdikten 0,4 - 1 cm sonra 1 - 2 cm uzunluğunda kas oluşumları mevcuttur. Bunlar sirküler kas ipliklerinden yapılmıştır (12).

Bu çalışmanın amacı Akkaraman koyunları ve kıl keçilerinde kalbin yeri ve koroner damarlar hakkında veteriner hekimlere, ışık tutmaktır.

Materyal ve Metot

Bu çalışmada 38 Akkaraman koyunu ve 38 kıl keçisi kalbi kullanıldı. Bunlardan 30 Akkaraman koyunu ve 30 kıl keçisi kalbi Elazığ Et ve Balık kurumunda kesimi yapılan hayvanlardan, kesimden hemen sonra alındı. Sekiz adet Akkaraman koyunu ve 8 adet kıl keçisi kalbi de usulüne uygun olarak hazırlanan kadarvalardan sağlandı.

Kesimden hemen sonra kalbin ostium aorticum'unda bulunan os Cordis'ten histolojik incelemeler için numuneler alınıp, %10'luk formoldahitte tespit edildi. Daha sonra parafinde bloklanarak 5 - 7 mikron kalınlığında mikrotomda kesitleri alınıp, Crossman'ın triple (4), Hematoxylen Eosen (17) boyamaları uygulandı. Histolojik incelemeler os cordis ya da cartilago cordis'in varlığını tespit amacıyla yapıldı. Kesimden hemen sonra alınan kalplerin tartımları, sulcus coronarius'un çevresi, ventriculus dexter ve sinisterin kalınlığı v.b. gibi ölçümler alındı.

Koroner damarların daha iyi incelenmesi amacıyla kesimden hemen sonra alınan kalp koroner arterlerine tensol komponent A'ya 1/4 oranında tensol komponent B ilave edilerek oluşan solusyon doğrudan koroner arterlere enjekte edildi (1, 2, 8, 14, 17, 18, 20). Tensol verilen kalpler %30 luk KOH solusyonunda dokular eriyinceye kadar bekletildi. Ayrıca koroner damarlara %2 oranında eritilmiş jelatin ile %5 oranında çini mürekkepten oluşan solusyon verildi. Daha sonra bu kalpler diseke edilerek koroner arterlerin seyri takip edildi (7). Koroner damarlara %30'luk $BaSO_4$ ve ürografin 76 verilerek damarların radyografisi alındı (1, 19).

Bulgular

Kalp, Akkaraman koyunlarında 2. - 5., kıl keçilerinde 3. - 6. intercostal aralıklarda yer alır (Resim 1, 2). Lig. sterno - pericardium Akkaraman koyunlarında 6. kıl keçilerinde 7. Cartilago costalis hizasında sternum'a bağlanır.

Araştırmada elde edilen tartım ve ölçüm sonuçları tablo 1'de verildi.

Kalp ağırlığı, Akkaraman koyunlarında vücut ağırlığının %0,31'i, kıl keçilerinde %0,33'ü kadardır.

Auricula dextra'nın serbest kenarı her iki tür hayvanda da düz olmasına rağmen auricula sinistra'nın serbest kenarı çentiklidir. Atrium dextrum'a v. cava caudalis, v. cava cranialis ve koroner venaları toplayan sinus coronarius açılır. Akkaraman koyunları ve kıl keçilerinde v. azygos sinistra da sinus coronarius'a açılmaktadır. Her iki tür hayvanda da ostium v. cava caudalis ile ostium v. cava cranialis arasında tuberculum intervenosum ve septum interatriale'nin atrium dextrum'a

bakan yüzünde açık renkli, oval bir saha fossa ovalis bulunur. Atrium sinistrum'un dorsal yüzüne 5 - 6 adet Vv. pulmonales'ler açılır.

Ventriculus dexter, hem Akkaraman koyunlarında hem de kıl keçilerinde duvar kalınlığı, kapsadığı m. papillaris ve chorda tendinea'lar bakımından ventriculus sinister'e nazaran daha zayıftır, boşluğu apex cordis'e kadar uzanmaz. Ventriculus dexter ile atrium dextrum'un kominikasyonunu sağlayan ostium atrioventriculare dextrum'un kenarlarına üç cuspis'e sahip olan valva atrioventricularis dextra yapışır. Bunlar deliğin sol ve cranialindeki cuspis angularis, caudal ve solundaki cuspis parietalis ve septum interventriculare üzerindeki cuspis septalis'dir. Ventriculus dexter ostium atrioventriculare'den başka ostium trunci pulmonalis'ide kapsar. Akkaraman koyunları ve kıl keçilerinde truncus pulmonalis'le aorta arasında kalbin basisinin biraz üstünde kuvvetli bir bağ, ligamentum arteriosum Botalli bulunmaktadır.

Ventriculus sinister ile atrium sinistrum'un kominikasyonunu sağlayan ostium atrioventriculare sinistrum'un kenarlarına iki cuspis'e sahip olan valva atrioventricularis sinistra yapışır. Bu cospislerden cranialdeki cuspis septalis ve caudaldeki cuspis parietalis'dir. Ventriculus sinister ostium aortae'yi de kapsar. Ostium aortae'nin etrafındaki anulus fibrosus'a üç kapakçığa sahip olan valva aortae yapışır. Bu kapakçıklar valvula semilunaris septalis, valvula semilunalis sinistra ve valvula semilunalis dextra'dır (Resim 4).

Ostium aortae'yi çevreleyen anulus fibrosus içerisinde kıl keçilerinde bir adet kemik ve bir adet kıkırdak; Akkaraman koyunlarında ise bir adet kemik bulunmaktadır. Os cordis kıl keçilerinde uzunca olup, valvula semilunaris septalis altında yer almaktadır (Resim 5). Akkaraman koyunlarında os cordis V harfi şeklinde olup, büyük bir kısmı valvula semilunaris septalis'in alt kısmına gelecek şekilde yer almıştır (Resim 6). Akkaraman koyunları ve kıl keçilerinde os cordis'in yapısında Havers ve Volkman kanallarına rastlanmadı. Ayrıca os cordis'in merkezi kısmının hemopoetik özellikte olduğu görüldü (Resim 7, 8).

Kalp, Akkaraman koyunları ve kıl keçilerinde aorta'nın orijininden hemen sonra ayrılan a. coronaria dextra ve sinistra tarafından beslenmektedir. A. coronaria sinistra valvula semilunaris sinistra'nın hemen üst kısmında aorta'dan ayrılır. Aorta'dan ayrıldıktan sonra auricula sinistra ile truncus pulmonalis arasında seyrederek sulcus coronarius'a varır. Bu sulcusta her iki hayvanda da dik bir açı ile ramus interventricularis paraconalis ve ramus circumflexus sinister'e ayrılır. Akkaraman koyunları ve kıl keçilerinde a. coronaria sinistra a. coronaria dextra'dan daha kuvvetlidir (Resim 9, 10).

Ramus interventricularis paraconalis, sulcus interventricularis paraconaliste myocardium içerisinde apex cordis'e doğru seyreder (Resim 10/2, 11/4). Bu damarın sulcus interventricularis paraconalis'e girişinden 0,5 - 1 cm kadar sonra bu damarı örten 1 - 2 cm uzunluğunda enlemesine kas oluşumlarına rastlandı. Ramus interventricularis paraconalis orijininden yaklaşık 1 cm sonra sinus trunci pulmonalis üzerine ramus coni arteriosi'yi verir (Resim 10/4). Ramus coni arteriosi Akkaraman koyunlarında kıl keçilerine nazaran daha kalındır. Ramus interventricularis paraconalis ventriculus sinister üzerine ramus collateralis sinister proximalis ve ramus collateralis sinister distalis'i verir (Resim 11/7, 8).

Ramus circumflexus sinister, auricula sinistra'nın serbest kenarı boyunca kalbin facies auricularis'ini katederek margo ventricularis sinistere gelince facies atrialis üzerine döner ve sulcus interventricularis subsinosus'a kadar sulcus coronarius içerisinde seyreder (Resim 10/3, 11/5). Ramus circumflexus sinister başlangıcından biraz sonra ramus proximalis ventriculi sinistri adında kuvvetli bir kol verir (Resim 10/5, 11/6). Bu damar daha sonra ikiye ayrılarak apex cordis'e doğru seyreder. Ramus circumflexus sinister, margo ventricularis sinister hizasında ramus marginis concavi'yi (Resim 10/6), facies atrialis'te ramus distalis ventriculi dextri'yi (Resim 10/11) vererek sulcus coronarius'ta seyreder. Sulcus interventricularis subsinosus'un başlangıcında ramus ventricularis dexter'i ventriculus dexter'e verir (Resim 10/8). Ramus circumflexus sinister sulcus interventricularis'a ramus interventricularis subsinosus'u verir (Resim 10/7). Ramus interventricularis subsinosus aynı isimli sulcusta apex cordis'e doğru seyrederek sona erer.

Kıl keçilerinde ramus marginis concavi ile ramus distalis ventriculi dextri'nin bazen ortak bir kökten çıktıkları görüldü.

Ramus circumflexus sinister, orijininden hemen sonra ramus proximalis atrii sinistri'yi auricula sinistra'ya, daha sonra da ramus intermedius atrii sinistri ve margo ventricularis sinister düzeyinde ramus distalis atrii sinietri'yi atrium sinistrum'a verir.

A. coronaria dextra valvula semilunaris dextra'nın hemen üst kısmında aorta'dan ayrılarak truncus pulmonalis ile auricula dextra arasında sulcus coronarius'a varır (Resim 9/2). A. coronaria dextra orijininden hemen sonra ramus proximalis atrii dextri'i atrium dextrum'a verir (Resim 9/3). Daha sonra margo ventricularis dexter hizasında zayıf bir kol, ramus intermedius atrii dextri'i verir. Bu kol biri auricula dextra'nın medial yüzüne diğeri atrium sinistrum'a giden iki kola ayrılır. A. coro-

naria dextra sulcus interventricularis subsinosus'a varmadan dorsal yüzünden ramus distalis atrii dextri'yi verir. Bu damar sinus coronarius'un atrium dextrum'a döküldüğü yere gider. A. coronaria dextra, orijininden az sonra ramus coni arteriosi'yi, margo ventricularis dexter'e gelmeden önce ramus proximalis ventriculi dextri'yi ve margo ventricularis dexter düzeyinde ramus marginis convexi'yi ventriculus dexter'e verir. A. coronaria dextra daha sonra ramus distalis ventriculi dextri'yi ventriculus dexter'e verir ve sulcus interventricularis subsinosus düzeyine yakın son bulur. Kıl keçilerin ramus marginis convexi ile ramus distalis ventriculi dextri çoğunlukla ortak bir kökten çıkmaktadır (Resim 9/4).

Tartışma ve Sonuç

Kalbin Akkaraman koyunlarında 2. - 5., kıl keçilerinde 3. - 6. intercostal aralıkta yer alması bazı araştırmacılar (5, 9)'ın bulguları ile uyum içerisindedir.

Çalışlar (5), ligamentum sterno - pericardiaca'nın Karaman koyunlarında 5., tiftik keçilerinde 6. intercostal aralıkta sternum'a bağlandığını ve bu kalp ağırlığı vücut ağırlığının %0,3'ünü, Koch (16) koyunlarda %0,45 - 0,50'sini, Chakravarty ve Sastry (3) keçilerde %0,5'ini teşkil ettiğini bildirmelerine karşılık bu çalışmada aynı ligamentin Akkaraman koyunlarında 6., kıl keçilerinde 7. intercostal aralıkta sternum'a bağlandığı ve kalp ağırlığı vücut ağırlığının Akkaraman koyunlarında %0,31'ini, kıl keçilerinde %0,53'ünü teşkil ettiği saptandı.

Hegazi (15) koyunlarda bir, keçilerde iki adet os cordis, Çalışlar (5) tiftik keçilerinde bir adet kemik ve bir adet kıkırdak, Karaman koyunlarında bir adet kıkırdak bulunduğunu bildirmelerine karşılık bu çalışmada Akkaraman koyunlarında bir adet os cordis, kıl keçilerinde ise bir adet os cordis ve bir adet cartilago cordis bulundu. Hassa (13) Tiftik keçilerinde os cordis'in kompakt kemik yapısında bir organ olduğunu, Havers ve Volkman kanallarını içermediğini bildirmesi çalışma bulgularını doğrulamaktadır.

Bazı araştırmacılar (3, 6, 15, 16)'ında belirttiği gibi kalp, a. coronaria sinistra ve dextra tarafından beslenmekte olup, a. coronaria sinistra her iki tür hayvanda da a. coronaria dextra'dan daha kalındır. Hadziselimovic ve arkadaşları (12) ramus interventricularis paraconalis'in sulcus interventricularis paraconalis'e girdikten sonra 1 - 2 cm enlemesine kas oluşumları bulunduğunu bildirmeleri bu çalışmada Akkaraman koyunları ve kıl keçilerindeki bulguları doğrulamaktadır.

Kaynaklar

1. Bısaıllon, A. (1981). Gross anatomy of the cardiac blood vessels in the North American Beaver (Castor Canadensis). Anat. Anz. Jena, 150, 218 - 258.

2. Bısaıllon, A. (1982). Anatomy of the heart in the North American Beaver (Castor Canadensis). Anat. Anz. Jena, 150, 381 - 391.

3. Chakravarty, Y. S. and Sastry, A. P. (1979). A note on the morphology of goats heart and its coronary arterial circulation. Indian J. Anim. Sci., 49 (6), 485 - 487.

4. Crossman, G. A. (1937) Modification of Malldry's connective tissue stain with discussion of the principles involued. Anat. Rec., 69, 33-38.

5. Çalışlar, T. (1968). Koyunların boyun ve göğsündeki arterlerin dağılışı üzerinde morfolojik çalışma. A. Ü. Vet. Fak. Derg., 15, 250 - 265.

6. Çalışlar, T. (1975). Karaman koyun ve tiftik keçisi kalbi üzerinde komparatif incelemeler. A. Ü. Vet. Fak. Derg., 12 (1/2), 38 - 53.

7 — Dursun, N. (1977). Merkebin (Equusasinus L.) kalp ve atardamarları üzerinde makro - anatomik araştırmalar (Karın boşluğu hariç). A. Ü. Vet. Fak. Derg., 24 (3/4), 342 - 360.

8. Duveau, D., Leborgne, J. and Pannier, M. (1979). An original technique for corrosion injection of heart cavities and coronary arteries. Anat. Clin., 1/4, 371 - 374.

9. Ellenberger/Baum (1979). «Handbuch der vergleichenden anatomie der Haustiere», 18, Auflage, Springer - Verlag Berlin, Heidelberg.

10. FAO (1979). Production year book.

11 — Getty, R. (1975). «Sisson and Grossman's the anatomy of the domestic animals.» Fifth Ed., W. B. Saunders Company, Philadelphia.

12. Hadziselimovic, H., Secerov, D. and Gmaz - Nıkulin, E. (1974). Comparative anatomical investigations on coronary arteries in wild and domestic animals. Acta anat., 90, 16 - 35.

13. Hassa, O. (1966). Tiftik keçisinde yardımcı hemopoetik organ olarak kalp kemiği. Türk Vet. Hek. Derg., 36, (5, 6, 7), 26 - 38.

14. Hassa, O. (1977). Koroner damarların plastik demonstrasyonu için pratik enjeksiyon metodu. A. Ü. Vet. Fak. Derg., 15, 345 - 356.

15. Hegazi, H. (1958). Die Blutgefassversorgung der Herzens von Rind, Schaf und Ziege. Inaugural Dissertation, Giessen.

16. Koch, T. (1970). «Lehrbuch der Veterinary - Anatomie.» «Bd. III, Die grossen Versorgungs und Steurungsysteme». Veb. Gustav Fischer verlag, Jena.

17. Luna, Lee. G. H.T. (1966). «Manual of Histologic Staining Methods of the Armed Forces Institue of Pathology.» Third Ed., Mc. Graw Hill book, Company, New York.

18. Ouhsine, A. and Yaaraf, M. (1980). Les arteres du coeur chez (Equus africanus F. asinus). Rec. Med. Vet., 156 (7 - 8). 549 - 554.

19. Rawlings, C. A. (1977). Coronary arterial anatomy of smaly pony. Am. J. Vet. Res., 38 (7), 1031 - 1035.

20. Tecirlioğlu, S., Dursun, N. ve Uçar, Y. (1977). Mandada kalp ve kalp arteria'ları üzerinde anatomik araştırmalar. A. Ü. Vet. Fak. Derg., 24 (3/4), 362 - 374.

21. Başbakanlık Devlet İstatistik Enstitüsü (1983). «Türkiye İstatistik Yıllığı.» Yay. No. 1040, Ankara.

TABLO:1

	KOYUN	KEÇİ
n	18	8
Vücut Ağırlığı	51.78∓1.99 kg	44.62∓3.57 kg
Kalp Ağırlığı	160.93∓4.65 gr	148.75∓12.5 gr
Sulcus coronarius'un çevresi	19.1 ∓0.27 cm	19 ∓0.96 cm
Sulcus coronarius'tan apex cordis'e olan uzaklık (Facies auricularis'te)	9.6 ∓0.24 cm	9.14∓0.71 cm
Sulcus coronarius'tan apex cordis'e olan uzaklık (Facies atrialis'te)	6.79∓0.12 cm	7.14∓0.38 cm
Sulcus interventricularis paraconalis'in uzunluğu	9.58∓0.16 cm	9.14∓0.15 cm
Sulcus interventricularis subsinuosis'in uzunluğu	5.66∓0.1 cm	5.75∓0.42 cm
Sulcus intermedius'un uzunluğu	7.17∓0.25 cm	6.33∓0.57 cm
Tr. pulmonalis'in orijini ile apex cordis arası uzunluk (Facies auricularis'te)	10.23∓0.2 cm	10.5 ∓0.57 cm
Ventriculus dexter'in duvar kalınlığı	0.41∓0.03 cm	0.37∓0.04 cm
Ventriculus sinister'in duvar kalınlığı	1.32∓0.07 cm	1.21∓0.13 cm
Septum interventriculare'nin kalınlığı	1.02∓0.04 cm	0.87∓0.11 cm
Saptum interatriale'nin kalınlığı	0.24∓0.01 cm	0.02∓0.01 cm
Aorta'nın duvar kalınlığı	0.2 ∓0.02 cm	0.18∓0.01 cm
Aorta'nın çapı	1.05∓0.02 cm	1.13∓0.08 cm
Tr. pulmonalis'in çapı	0.81∓0.02 cm	0.94∓0.03 cm

Resim 1 : Akkaraman koyununda kalbin yeri (The location of the heart in Akkaraman sheep, left view) 1 — İkinci costa, 2 — Beşinci costa.



Resim 2 : Kıl keçisinde kalbin yeri (The location of the heart in ordinary goat, left view) 1 — Üçüncü costa, 2 — Altıncı costa.

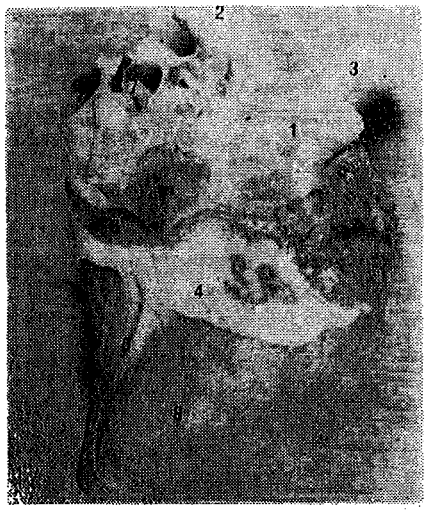

Resim 3 : Akkaraman koyunu kalbi (The heart of Akkaraman sheep, left view). 1 — V. Cava cranialis, 2 — Arcus aortae, 3 — Truncuns brachiocephalicus, 4 — Sulcus coronarius, 5 — Sulcus interventricularis subsinosus, 6 — Sinus coronarius, 7 — Vv. pulmonales, 8 — Ventriculus dexter.

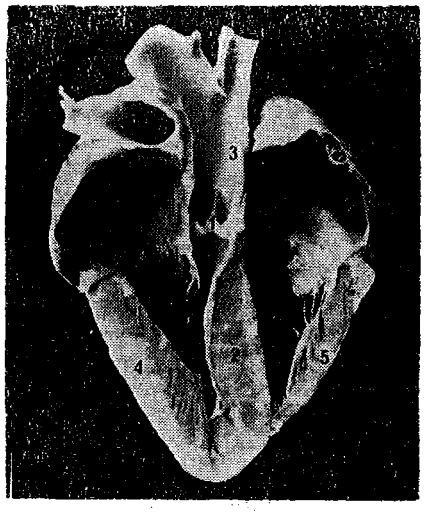

Resim 4 : Akkaraman koyunu kalbi, enlemesine kesit (The heart of Akkaraman sheep, transversal section).
1 — Valvula semilunaris sinistra,
2 — Septum interventriculare,
3 — Aorta,
4, 5 — Myocardium.

Resim 6 : Kıl keçilerinde (ordinary goats).
1 — Os cordis, 2 — Cartilago cordis.



Resim 5 : Akkaraman koyunlarında os cordis (Os cordis of Akkaraman sheep).

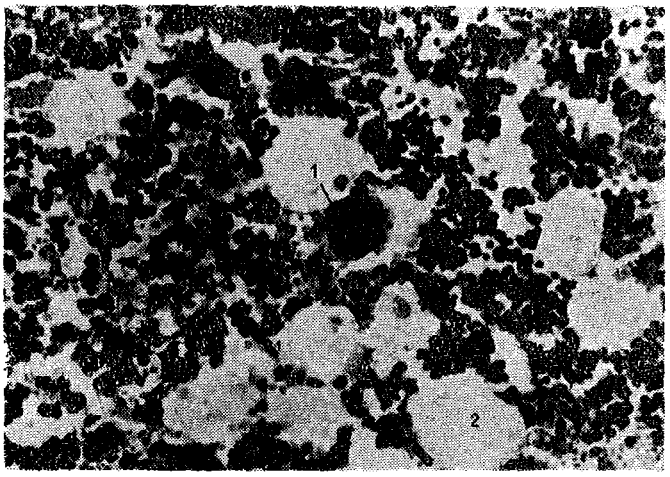

Resim 7 : Akkaraman koyunlarında os cordis merkezinde hemopoetik doku (Hemopietic tissue in the centre of os cordis of Akkaraman sheep).

Resim 8 : Kıl keçilerinde os cordis (Os cordis of ordinary goats).
1 — Kıkırdak doku,
2 — Kemik doku, TiripleX50.

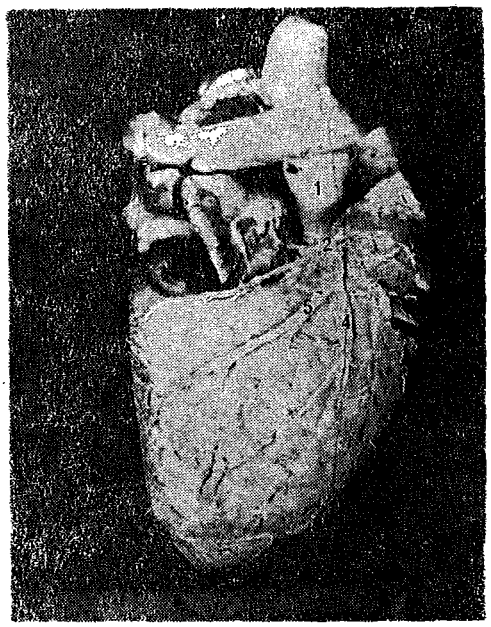

Resim 9 : Kıl keçisi, A. coronaria dextra ve kolları (The right coronary artery and its branches, ordinary goat). 1 — Aorta, 2 — A. coronaria dextra, 3 — Ramus proximalis atrii dextri, 4 — Ramus marginis convexi, 5 — Ramus distalis ventriculi dextri.

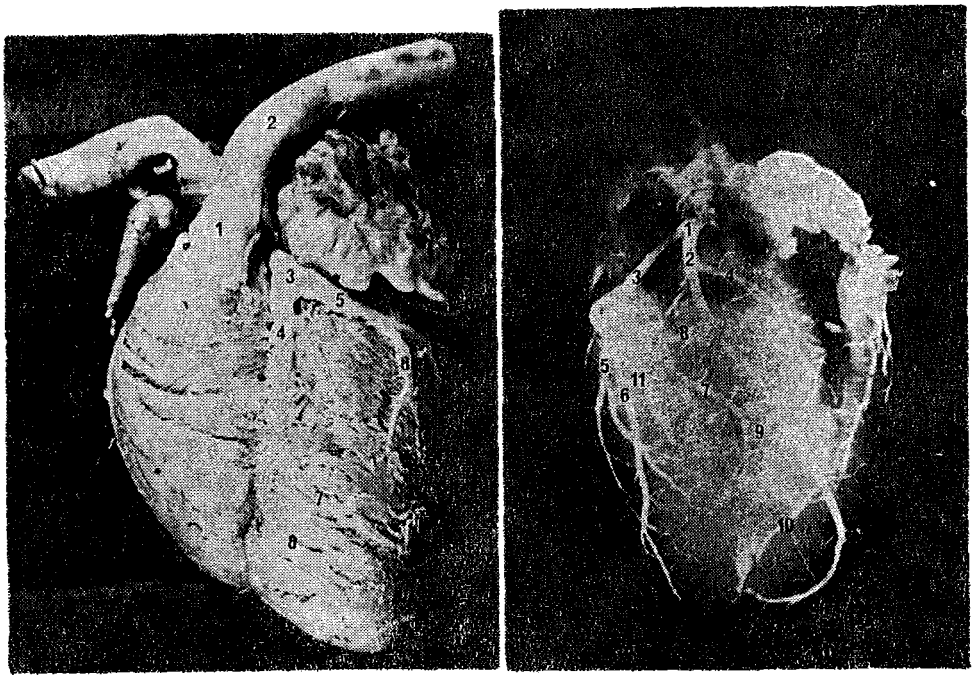

Resim 10 : Akkaraman koyunu, A. coronaria sinistra ve kolları (The left coronary artery and its branches, Akkaraman sheep). 1 - A. coronaria sinistra, 2 - Ramus interventricularis paraconalis, 3 - Ramus circumflexus sinister, 4 - Ramus coni arteriosi, 5 - Ramus proximalis ventriculi sinistri, 6 - Ramus marginis concavi, 7 - Ramus interventricularis subsinuosus, 8 - Ramus ventriculus dexter, 9 - Ramus collateralis sinister proximalis, 10 - Ramus collateralis sinister distalis, 11 - Ramus distalis ventriculi sinistri.

Resim 11 : Kıl keçisi, A. coronaria sinistra ve kolları (The left coronary artery and its branches, ordinary goat). 1 - Truncus pulmonalis, 2 - Aorta, 3 - A. coronaria sinistra, 4 - Ramus interventricularis paraconalis, 5 - Ramus circumflexus sinister, 6 - Ramus proximalis ventriculi sinistri, 7 - Ramus collateralis sinister proximalis, 8 - Ramus collateralis sinister distalis.