Selçuk Üniversitesi Vet. Fak. Dergisi
Cilt : 3, Sayı : 1 (293-297), 1987

BİR KUZUDA RASTLANAN ACRANIA OLGUSU

Acrania case in a lamb

Erol ALAÇAM[1]
Kâmil SEYREK[2]

Summary : A case of acrania was observed in a Merino lamb. The lamb was one of the twin male fetuses of the Merino sheep with her third lambing.

The fetus was 3915 g in weight and 18 x 31 cm in diameters. The hair coat and other organs of the body were seen normal on macroscopic examination and under the x-ray photograhps except lack of the first four cervical vertebrates, cranium and malformation of the pelvic bone.

Özet : Üçüncü doğumunu yapan, safkan Merinos koyununun ikiz erkek yavrularından bir tanesinde baş ve boynun hiç şekillenmediği saptandı.

Anormal kuzunun 3915 g ağırlığında ve 18 x 31 cm ölçülerinde olduğu, tüylendiği, baş ve ilk 4 servikal vertebranın hiç şekillenmediği, pelvisin ise az geliştiği ve diğer vücut kısımlarının normal olarak şekillendiği radyografi ile belirlendi.

Giriş

Evcil hayvanlarda doğmasal anomalilere çok değişik tip ve derecelerde rastlanabilir. Fötüsteki malformasyon tek bir organda veya vücudun sınırlı bir bölümünde ise anomali, yaygın ise acaibat olarak isimlendirilmektedir.

Dennis (4), kuzularda, 12 tanesi letal olan, 88 kadar doğmasal bozukluk şekillenebileceğini, baş ve kulaklara bağlı anomalilerin oldukça sık

(1) Prof. Dr., S. Ü. Veteriner Fakültesi, Doğum ve Reprodüksiyon Hastalıkları Bilim Dalı, Konya.

(2) Arş. Gör., U. Ü. Veteriner Fakültesi, Doğum ve Reprodüksiyon Hastalıkları Bilim Dalı, Bursa.

olduğunu bildirmektedir. Yine aynı araştırıcı (3), kuzular üzerinde yaptığı incelemelerde doğmasal anomalileri, kemik - kas sisteminde %55.4, sindirim sisteminde %12.7, kalp - damar sisteminde %9.7, ürogenital sistemde %8, merkezi sinir sisteminde %6, endokrin sistemde ise %1.5 olarak saptamıştır.

Araştırıcılar (3, 6, 7), başta şekillenebilecek anomalileri, cranial veya fascial yapıların eksikliği, acephalia, acrania, hemicrania, astomia, microstomia, archinencephalia yahut burnun bulunmaması, agnathis, hypognathia, anophthalmus, microphtalmia, aprosopia yahut yüzün kısmi veya tam olarak şekillenmemesi, anotia yahut kulakların bulunmaması, polyotio, polydontia yahut anodontia olarak sıralamaktadırlar.

Kuzularda baş ve boyuna bağlı kısmi eksiklik veya anormal gelişmelerin sık görülmesine karşılık, çoğu zaman teorik olarak tanımlanan, başın boyun ile birlikte hiç şekillenmemesi (acrania) anomalisinin çok nadir olması nedeniyle bu olgunun yayınlanması uygun görüldü.

Olgunun Tanımı

3 Aralık 1986 tarihinde Uludağ Üniversitesi Veteriner Fakültesi kliniğine getirilen ve baş ile boyun kısmı hiç şekillenmeyen kuzunun tanımlanması istendi.

Anamneze göre, hayvan sahibinin 40 kadar safkan Merinos koyunu ile 2 adet aynı ırktan koçu bulunuyordu. Koçların iki sezondur kullanıldığı ve sürüde ilk defa anormal bir yavruya rastlandığı bildirildi. Anormal kuzu koyunun üçüncü yavrusu olup, ananın her defasında ikiz yavru yaptığı öğrenildi. Son gebeliğin 150 gün sürdüğü ve anormal yavrunun ikizi olan erkek kuzunun sağlıklı ve normal olduğu aktarıldı. Doğumun ise normal ve kendiliğinden şekillendiği ve ilk olarak normal, daha sonra da anormal kuzunun doğduğu bildirildi.

Makroskopik muayenede, yavrunun 3915 g ağırlığında, 18 x 31 cm ölçülerinde, ekstremitelerinin 20 cm uzunluğunda, cinsiyetinin erkek, tüylenmiş ve baş ile ilk 4 servikal vertebranın hiç şekillenmemiş olduğu saptandı (Resim 1).

Gerekli ölçümler yapıldıktan sonra, yavrunun iç görünümü ve kemik yapısı radyografi ile tespit edildi (Resim 2). Kemik yapıda sırt omurlarından itibaren boyun omurlarının hiç şekillenmediği, pelvisin ise tam gelişmediği belirlendi.

Bulgulara dayanılarak olgunun acrania olarak tanımlanabileceği anlaşıldı.

Tartışma

Kuzularda doğmasal anomaliler letal, semiletal veya nonletal olabilirler ve bazı olgularda bütün vücut yapılarını ve fonksiyonlarını etkileyebilirler. Sunulan olguda ise yavru bedence tam gelişmiş olmasına karşılık baş kısmında total bir gelişme noksanlığı bulunuyordu.

Kalıtsal olmayan anomaliler çevre faktörlerine ya da teratogen adı verilen maddelere bağlı olarak şekillenebilirler. Araştırıcılar (1, 2, 6, 7), teratogenik olabilecek etkileri, beslenme yetersizlikleri, endokrin bozukluklar, fiziki faktörler, radyasyon, ilaç ve kimyasal maddeler, enfeksiyonlar, ovumun yaşlanması olarak sıralamaktadırlar. Jones ve Hunt (5), gebeliğin 14. gününde Veratrum californicum adlı bitkiyi yiyen koyunların kuzularında çeşitli doğmasal malformasyonlara rastlandığını bildirmektedirler. Sunulan olguda kan yakınlığı faktörü elemine edildikten sonra, yapıcı neden olarak ne tür bir teratogenin rol oynadığı belirlenemedi.

Kaynaklar

1. Axthelm, M. K., Leipold, H. W. and Phillips, R. (1980). Congenital internal hydrocephalus in calves associated with bovine virus diarrhea - mucosal disease virus. Bovine Practice, 1, 6, 19 - 27.

2. Cho, D. Y. and Leipold, H. W. (1977). Congenital defects of the bovine central nervous system. Vet. Bull., 47: 489 - 504.

3. Dennis, S. M. (1974). A survey of congenital defects of sheep. Vet. Rec., 95, 488 - 492.

4. Dennis, S. M. (1980). Congenital and inherited defects in sheep. In «Current Therapy in Theriogenology». Ed. D. A. Morrow. p. 924, W. B. Saunders, London.

5. Jones, T. C. and Hunt, R. D. (1983). «Veterinary Pathology». Lea - Febiger, Philadelphia.

6. Roberts, S. J. (1971). «Veterinary Obstetrics and Genital Diseases.» Edwards Brothers Inc., Ithaca, New York.

7. Schultz, L. O. and Dahme, E., Drummer, W., Köhler, H. Messow, C., Schröder, B. and Trautwein, G. (1982). «Lehrbuch der Allgemeinen Pathologie.» Ferdinand Enhe Verlag, Stuttgart.

Resim 1. Acrania olgusunun genel görünümü

Fig. 1. General apperance of the acrania case

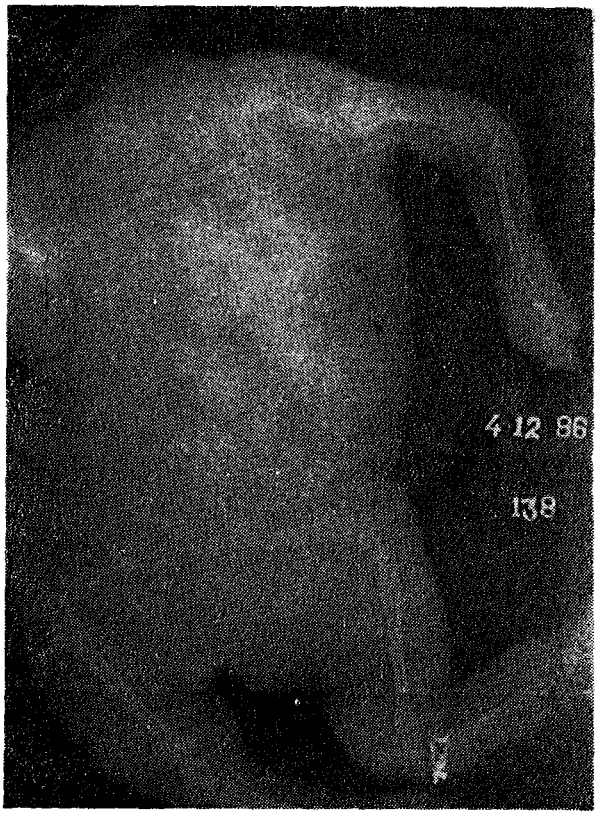

Resim 2. Aynı olgunun radyografik görünümü
Fig. 2. Radiologic apperance of the same case