Selçuk Üniversitesi Vet. Fak. Dergisi
Cilt: 3, Sayı: 1 (109 - 119), 1987

İNEKLERDE İNFERTİLİTE NEDENİ OLAN GENİTAL ORGAN BOZUKLUKLARI ÜZERİNDE POSTMORTEM ÇALIŞMA

Postmortem studies on macroscopic lesions of the genital organs as to bovine infertility

Dursun Ali DİNÇ[1]
Mehmet GÜLER[1]

Summary : A total of 1695 bovine reproductive tracts immediately obtained from the slaughtered animals in Konya Meat Combine was examined macroscopically. Of these, 420 cows (24.78 %) were found to be pregnant, 1275 cows (75.22 %) were nonpregnant. 238 pregnancy cases (56.66 %) have taken place in the right horn of uterus, 182 cases (43.34 %) were in the left side. Some minor pathological lesions were observed in 5 cases (0.30 %) of the pregnant cows as well as in 108 cases (6.37 %) of the nonpregnant ones.

The most frequently identified lesions were the follicular cysts (2.90 %) in the genital organs. These abnormalities were more frequent in the winter season. Tuberculosic lesions of the genital organs were recorded in a rate of 0.35 %. Although, in one case, the hidrosalpinx and severe ova - bursal adhesions in the right ovarium were present, a 30 - 35 day old foetus was seen in the left horn of uterus. Beyond that, two 5 months old mummified foetus and a twin pregnancy were encountered.

Özet : Bu çalışma Konya Et Kombinasında kesilen 1695 adet ineğin genital organlarının makroskopik olarak incelenmesiyle yapıldı. Bunlardan 420 tanesi (%24.78) gebe, 1275 tanesi (%75.22) gebe değildi. Gebeliklerin 238 tanesi (%56.66) sağ cornu uteride, 182 tanesi (%43.34) ise sol cornu uteride yer alıyordu. Gebe ineklerin 5 tanesinde (%0.30), gebe olmayanların 108'inde (%6.37) patolojik lezyonlar görüldü.

İncelenen genital organlarda en fazla foliküler kistlere rastlanıldı (%2.90). Kistik ovariumların çıkışı kış aylarında daha fazla idi. Genital organ tüberkülozu rastlantısı %0.35 olarak saptandı. Bir olguda sağ ova-

(1) Araş. Gör., S. Ü. Veteriner Fakültesi, Doğum ve Reprodüksiyon Hastalıkları Bilim Dalı, Konya.

riumda hidrosalpinx ve şiddetli ova - bursal yapışmalar ile sol ovariumda yine hafif yapışmalar bulunmasına karşılık, sol cornu uteride 30 - 35 günlük gebelik bulunuyordu. Ayrıca iki adet 5 ay civarında mumifiye fötüs ile bir adet ikiz gebeliğe rastlanıldı.

Giriş

İneklerin genital organlarında rastlanılan anatomik ve fonksiyonel yapı bozuklukları infertilite olgularının önemli bir bölümünü oluşturmaktadır (2, 3, 4, 5, 8, 12). Bu bozuklukların rastlantıları değişik ülkelerde yapılan incelemelerde farklı şekilde bildirilmekte ve ortaya çıkan ekonomik kayıpların büyük boyutlara ulaştığı ileri sürülmektedir (4, 7, 8, 11, 13, 15, 17, 20).

Genital organlarda oluşan lezyonların klinik teşhisi büyük ölçüde rektal muayeneye dayanmakla birlikte fertiliteyi olumsuz yönde etkileyen bozuklukların bir kısmı ancak postmortem muayene ile teşhis edilebilmektedir (8, 10, 11, 17). Dawson (8), 180 inek üzerinde yaptığı klinik ve postmortem araştırmada, inek ovariumları üzerindeki yapıların ancak %67'sinin, %83 doğrulukla teşhis edilebildiğini bildirmektedir. Araştırıcı teşhisteki yanılgıların çoğunlukla ovariumlar üzerindeki çok küçük kistler, foliküller ve diğer yapılardan ileri geldiğini öne sürmektedir.

Diğer bazı araştırıcılar ise (7, 10, 11, 15), özellikle bursa ovarica ve oviduct'ta oluşan hafif lezyonlar ile genital organlarla çevre dokular arasında oluşan basit yapışmaların büyük bölümünün rektal muayene sırasında teşhis edilmesinin çok güç olduğunu bildirmektedirler.

Mylrea (17) infertiliteye neden olan bozuklukların teşhisinde, klinik ve postmortem veriler arasında üç misli farklılık olduğunu iddia etmektedir.

Akkayan (2) mezbahada kesilen 1232 adet inek üzerinde yaptığı çalışmada %49 oranında gebelikle karşılaştığını, %2.60 oranında patolojik lezyonlara rastladığını ve bunun büyük bölümünü hidrosalpinx vakalarının oluşturduğunu kaydetmiştir. Çalışkan (6) İstanbul ve Bursa mezbahalarında kesilen 3054 adet inek üzerinde yaptığı araştırmada %0.9 oranında kistik foliküllere ve %0.36 oranında da kistik korpus luteumlara rastlamıştır. Çalışma bulgularına göre rastlanılan tüm patolojik lezyonların %50'den fazlasını kistik ovariumlar oluşturmaktadır.

Vale ve ark. (20) 9517 adet Zebu melezi inek üzerindeki yaptıkları mezbaha araştırmasında %44.97 oranında gebelikle karşılaşmışlar ve bunların %5.30'unda gebelik patolojisi bulmuşlardır. Araştırmacılar tüm inekler içinde %22.57 oranında saptadıkları patolojik lezyonların çoğun-

luğunu ovarium bozukluklarının oluşturduğunu bildirmektedirler (%8.26). Alam (3) 2435 adet gebe olmayan inek ve düve üzerinde yaptığı araştırmada %28.17 oranında patolojik lezyonlara rastlamış ve ovarium kistlerinden sonra en çok rastlanılan patolojik lezyonun ova - bursal adezyonlar olduğunu kaydetmiştir. Değişik araştırıcılar tarafından (1, 4, 8, 10, 11, 14, 16, 17, 18, 19) yapılan mezbaha çalışmalarında inek genital organlarında en sık rastlanılan patolojik lezyonlar, kistik ovariumlar, ovabursal yapışmalar, bursitis, salpingitis, hidrosalpinx, oviduct tıkanıklığı, uterusun çeşitli enfeksiyonları, gelişme bozuklukları ve tüm genital kanalın doğmasal anamalileri şeklinde sıralanmaktadır.

Bu çalışmanın amacı ise Konya Mezbahasında kesilen ineklerin genital organlarındaki makroskopik bozuklukların tiplerini ve rastlantılarını tayin etmek, klinik teşhis ve kontrolünde etkili olabilecek bazı bulguları ortaya koymaktır. Ayrıca bu bozuklukların etyolojisi yönünden yapılacak olan daha kapsamlı jinekolojik, bakteriyolojik, patolojik ve biyokimyasal çalışmalara da yardımcı olabilmek amaçlanmıştır.

Materyal ve Metot

Bu çalışma için gerekli materyal Konya Et Kombinası Mezbahasından sağlandı. Araştırma, Kasım 1985 - 1986 tarihleri arasında, kesimin en yoğun olduğu pazartesi ve cuma günleri olmak üzere haftada iki kez mezbahaya gidilerek sürdürüldü. Toplam 1695 adet ineğe ait genital organlar makroskopik olarak muayene edildi.

Makroskopik muayene için mezbahada inekler öncelikle gebe ve gebe olmayanlar şeklinde ayrıldılar. Gebe olanlarda herhangi bir patolojik durumun varlığı, gebeliğin yeraldığı cornu uteri, gebelik corpus luteumunun durumu, fötüsün cinsiyeti araştırıldı. Daha sonra fötüsün boyu (occipital bölge ile ilk kuyruk omuru arası) ölçülerek, bulgular 5 aydan erken ve sonra olmak üzere iki grupta değerlendirildiler. Gebe olmayan hayvanlarda ise genital organlar, ovariumlardan başlanarak, oviductlar, uterus, cervix uteri ve vagina ayrı ayrı gözden geçirilip palpe edildi. Lezyon saptanan organlar 6 saat içinde laboratuvara getirilerek yeniden incelendi, şüpheli görülen organlardan patolojik ve bakteriyolojik yoklamalar yapıldı.

Herbir ovarium anatomik özellikleri, üzerindeki fonksiyonel yapılar ve anormaliteler yönünden ayrı ayrı incelendi. Bu çalışmada ovarium anormaliteleri ve fonksiyonel bozuklukları ile oviduct lezyonları özellikle araştırıldı. Oviduct'lar, ventralde baş ve işaret parmağı ile mezosalpinx'den kaldırılıp parmaklar açılarak, belirgin olarak görünmesi sağlandıktan sonra muayene edildi. Muayenede oviduct'taki kalınlaşmalara, çevre

dokular ve organlar ile olan yapışmalara ve lumeninde sıvı toplanıp toplanmadığına bakıldı. Cornu uteriler, corpus ve cervix uteri dıştan palpe edilerek dokulardaki büyük patolojik lezyonlar araştırıldı. Daha sonra vaginaya dorsalden ensizyon yapıldı cervix uterinin eksternal girişine kadar açılarak mukozası kontrol edildi. Ventralinde içerik bulunup bulunmadığına, varsa karakterine bakıldı. Cervix uteri'nin dış deliği ve çevresi kontrol edildikten sonra, anterior yönde cervix'e makasla ensizyon yapılarak mukozası ve dürümleri gözlendi. Sonra corpus uteri ve cornu uteri'ler dorsalinden açılarak endometrium ve varsa uterus içeriği muayene edildi. Uterusda prulent veya mukoprulent içerik bulunduğunda ya da endometriumda kistik veya ülseratif oluşumlar görüldüğünde metritis olarak kabul edildi.

Bulgular

İncelenen 1695 adet genital organın 1582 tanesi (%93.33) makroskopik olarak normal görüldü. Diğer 113 adet (%6.67) genital organda ise patolojik bozukluklara rastlanıldı. Bunların 5 tanesi (%0.30) gebe, 108 tanesi (%6.37) gebe olmayan ineklerdi (Tablo 1).

Tablo 1. Makroskopik olarak incelenen genital organların genel değerlendirilmesi.

	Normal		Anormal		Toplam	
	Adet	%	Adet	%	Adet	%
Gebe	415	24.48	5	0.30	420	24.78
Gebe lmayan	1167	68.95	108	6.37	1275	75.22
Toplam	1582	93.33	113	6.67	1695	100.0

Gebeliklerin 238 tanesi (%56.66) sağ cornu uteride, 182 tanesi de (%43.34) sol cornu uteride yeralıyordu. Tablo 2'de fötüslerin boyları, cinsiyetleri ve yerleştikleri cornular sunulmuştur.

Gebelerdeki lezyonlar genellikle tek taraflı bulundular. Bir olguda sağ cornu uteri 3 ay civarında gebe iken, aynı taraftaki ovarium üzerinde ceviz büyüklüğünde kistik corpus luteum yeralıyordu. Sol cornu uteride 35 - 40 günlük gebelik bulunan bir uterusun sağ ovariumunda hidrosalpinx ve şiddetli ova - bursal adezyonlar ile sol ovariumda ve oviduct'ta hafif yapışmalar şekillenmişti. Beş ay civarında gebe bir diğer uterus'ta, amnion kesesi içinde nekroze olmuş bir adet fötüse ve iki adet de 5 ay civarında mumifiye fötüse rastlanıldı.

Tablo 2. Gebe uterusların değerlendirilmesi.

	Geb. Yerleş. Cor.				Yavrunun cinsiyeti					
	Sağ. cor.		Sol. cor.		Dişi		Erkek		Toplam	
	ad.	%	ad.	%	ad.	%	ad.	%	ad.	%
0 - 5 ay	203	48.3	156	37.1	164	39.0	195	46.4	359	85.47
≥ 5 ay	35	8.3	26	6.2	26	6.2	35	8.3	61	14.53
Toplam	238	56.6	182	43.3	190	45.2	230	54.7	420	100.0

Gebe olmayan 108 adet genital organda çeşitli anatomik ve fonksiyonel bozukluklara rastlanıldı. Tablo 3'te bunların tipleri ve rastlantı yüzdeleri görülmektedir. En sık rastlanılan lezyon ovarium kistleri oldu (%3.19). Ovarium kistlerine kış aylarında daha çok rastlanıldı. Tablo 4'te kistik ovariumların sayı olarak ovariumlara göre dağılımı görülmektedir. Ovarium kistlerinden sonra en sık rastlanılan lezyon ova - bursal adezyonlar oldu (%1.53). Altı olguda (%0.35) genital organ tüberkülozuna rastlanıldı. Tüberkülozlu iki olguda hidrosalpinx ile birlikte oviduct ve ovariumda yaygın yapışmalar ve uterus yüzeyinde çok sayıda nodüller yeralıyordu. Diğer bir olguda tüberkülozla ilgili endometritis saptandı.

Tartışma ve Sonuç

Çalışmada, farklı ırklardaki 1695 adet ineğe ait genital organlar postmortem ve makroskopik olarak incelenerek, 5 adet gebe ve 108 adet gebe olmayan genital organın, çeşitli patolojik lezyon gösterdikleri saptandı. Irkların farklılığı nedeniyle gebelik sürelerinin kesin saptanması mümkün olmadı. Ancak İsviçre Esmer Irkı için kullanılan bir formül (2) ile gebelikler 5 aydan erken ve sonra olmak üzere iki grupda değerlendirildi.

Çalışma sonunda bulunan %24.48'lik gebelik oranı Akkayan (2) ile Vale ve ark. (20)'nın bildirdiklerinden oldukça düşük olmasına karşılık, saptanan oran gebe hayvanların kesimi yönünden çok yüksektir. Gelişmiş ülkelerde gebelerin kesim oranının %10'dan yukarı çıkmadığı bildirilmektedir (2).

İncelemeler sonucunda gebeliklerin %56.66'sı sağ cornu uteri'de %43.34'ünün sol cornu uteri'de yeraldığı görüldü. Gebeliğin sağ cornu uteri'de daha sık olması, çeşitli araştırıcıların (2, 4, 7, 15, 20) da bildirdiği gibi, soldaki rumenin yaptığı basınç nedeniyle sağ ovariumun daha aktif olmasından dolayıdır.

Tablo 3. Genital organlarda rastlanan çeşitli anatomik ve fonksiyonel bozukluklar.

Lezyonun cinsi	Sayısı	Gebe —	Gebe +	% olarak oranı
Kistik ovariumlar				
Foliküler kist.	49	49	—	2.90
Luteal kist	5	5	—	0.29
Kistik corpus luteum	3	2	1	0.17
Ova - bursal yapışma				
Şiddetli	10	9	1	0.59
Hafif	16	15	1	0.94
Paraovarian kist	7	7	—	0.41
Fimbrial kist	1	1	—	0.05
Hidrosalpinx				
Tek taraflı	3	2	1	0.17
Çift taraflı	3	3	—	0.17
Metritis	4	4	—	0.23
Placentitis	1	1	—	0.05
Mucometra	3	3	—	0.17
Mumifiye fötüs	2	—	2	0.11
Gen. organ tb.u	6	6	—	0.35
Gelişme anomalileri				
Agenesis	3	3	—	0.17
Uterus unicor.	1	1	—	0.05
Cervix dublex	1	1	—	0.05
Beyaz düve hast.	1	1	—	0.05
Diğerleri	2	2	—	0.11

Tablo 4. Ovarium kistlerinin sayıları ve yeraldıkları ovariumlara göre dağılımları

	Sağ ov.		Sol ov.		Bilateral		
	tek	çok	tek	çok	tek	çok	Toplam
Fol. kist	2	7	4	3	4	29	49
Luteal kist	2	—	3	—	—	—	5
Toplam	4	7	7	3	4	29	54

Beş gebe organda patolojik lezyona rastlandı. Dawson (8), Mylrea (17), Vale ve ark. (20) gebe organlarda çeşitli lezyonlar bulunabileceğini bildirerek, tek taraflı hafif lezyonların gebeliğe engel olmadığını belirtmektedirler. Lee (12) bu tür lezyonların çeviren «repeat breeder» ineklerde önemli bir nedeni oluşturduğunu ileri sürmektedir. Mylra (17) ovarium ve oviduct'ta oluşan çift taraflı hafif yapışmaların fertiliteyi etkilemediğini, tek taraflı şiddetli lezyonların ise lezyonsuz tarafta fertiliteyi önemli ölçüde bozmadığını söylemektedir. Doğaneli (9) sağ oviduct'ta şiddetli hidrosalpinx bulunan uterusun sol cornu'sunda 3 - 3.5 aylık gebeliğe rastlanmıştır. Sunulan çalışmada da bir olguda, sağ ovarium ve oviduct'ta yaygın yapışmalar ve hidrosalpinx, sol ovariumda hafif yapışmalar şekillenmişken sol cornu uteri de 30 - 35 günlük gebelik yer alıyordu.

Araştırma sonucunda bulunan %3.19 oranındaki kistik ovarium rastlantısı, Al - Dahash ve Dawid (4), Scanlon (19), Vale ve ark. (20)'nın kayıtlarıyla uygunluk göstermekte olup, Alam (3)'ın bulgularından düşük, Mylrea (17)'nın kayıtlarından ise daha yüksektir. Al - Dahash ve Dawid (4), kistik ovarium rastlantıları üzerine mevsimin etkisinin belirlenemediğini bildirmelerine karşılık, sunulan çalışmada kış mevsiminde daha sık rastlanıldı. Alam (3), bu olgulara ilkbahar mevsiminde daha sık dastlandığını bildirmektedir.

Çalışma sırasında ovarium kistlerine sağ tarafda daha sık rastlanılmıştır. Bu bulgu Alam (3), Al-Dahash ve Dawid (4), Dawson (8)'un sonuçlarıyle uygunluk göstermektedir. Bu durum, sağ ovariumların daha aktif olması ve sağ ovarium üzerinde tedavi işlemlerinin daha fazla yapılması ile açıklanabilir (7). Bu araştırmada foliküler kistlerin bilateral, çok sayıda ve çok parçalı olanlarına daha sık rastlanılmıştır.

Bu çalışmada ova-bursal yapışma rastlantıları %1.53'dür. Bu oran Scanlon (19) ile Vale ve ark. (20)'nın kayıtları ile benzerlik göstermektedir. Bulgular, Kessy ve Noakes (11)'in kayıtlarından çok düşük olmasına karşılık, bu araştırmada bulunan total lezyonlar içinde ikinci sırayı almaktadır. Aynı araştırıcılar (11), bursa ovarica lezyonları ile yapışmaların son yıllarda yapılan araştırmalarda belirgin olarak azaldığını bildirmektedirler. Araştırıcılar bunun nedenini tüberkülozun büyük ölçüde eradikasyonuna, bazı travmatik jinekolojik uygulamaların gelişen teknik ve teknolojilerle azaltılmasına ve yeni bazı hormonların reprodüksiyon sahasında kullanılmasına bağlamaktadırlar.

Kessy ve Noakes (11), Moberg (15) tüberküloz olgularında ova-bursal yapışmalara ve oviduct lezyonlarına rastlanıldığını bildirmişlerdir. Sunulan çalışmada bulunan 6 tüberküloz olgusundan ikisinde yaygın yapışma ve hidrosalpinx'e, diğer dördünde ise hafif yapışmalara rastlanıldı.

Hidrosalpinx olgularının rastlantısı (%0.35) Alam (3), Kessy ve Noakes (11), Rao ve ark. (18), Vale ve ark. (20)'nın kayıtlarıyle benzerlik göstermektedir. Afiefy (1) oviduct lezyonlarının %12'sinde hidrosalpinx'e rastladığını bildirmiştir. Kessy ve Noakes (11) oviduct lezyonlarına doğum yapmış ineklerde daha sık rastlanıldığını bildirmektedirler. Bunun, postpartum dönemde uterus enfeksiyonlarının ve ovarium fonksiyon bozukluklarının daha sık şekillenmesi ve bu bozuklukların tedavisi esnasında uygulanan işlemler ile intrauterin kullanılan ilaçların çok yoğun, irritan ve hacim olarak fazla olmasından ileri geldiğini kaydetmişlerdir.

Çalışma sırasında %0.23 oranında metritis olgusuna rastlandı. İki olguda organların diğer bölümünde lezyon yoktu. Bir olgu tüberküloz ile ilişkiliydi, diğerinde ise mucometra bulunuyordu. Metritis rastlantısı Mylrea (17)'nın kayıtlarından çok düşük, Vale ve ark. (20)'nın bulduğu sonuçlara yakındı. Metritisler ile ilgili olarak mezbaha araştırmalarından elde edilen bulgularla, yetiştirme sorunu olarak ortaya çıkan düzeyleri arasında bağlantı kurmak oldukça güçtür. Çünkü nonspesifik orijinli metritisler genellikle postpartum dönemde görülmekte ve çoğu kendiliğinden iyileşmektedir.

Çalışmada saptanlan 6 tüberküloz (%0.35) olgusundan bir tanesinde, uterus'ta ödem ile endometriumda sarımsı ve fibrotik yapıda düzensiz kıvrılmalar ile karakterize yaygın endometritise rastlandı. Bu araştırmadaki tüberküloz rastlantısı Çalışkan (6)'nın İstanbul ve Bursa bölgesinde yaptığı araştırma bulgularından yüksek bulunmuştur.

Araştırma sırasında paraovarian kistlere %0.41 oranında rastlandı. Bu tür kistlerin fertilite üzerine olumsuz etkisi bulunmamaktadır. Alam (3) paraovarian kistlerin, wolff kanallarının bir kalıntısı olarak bulunduklarını ve bunların oviduct lumenine yayılmadığı ve basınç yapmadığı sürece fertiliteyi etkilemediğini ileri sürmektedir.

Postmortem çalışmalar sonucunda elde edilen bulgular sayısal olarak ve çeşitli yönünden daima klinik verilerden daha yüksek çıkmaktadır. Bu, mezbahaya sevkedilen hayvanların çoğunun infertil olmalarından kaynaklanmaktadır. Buna karşılık, postmortem olarak yapılan araştırmalar, belirli bir bölgeyi kapsamış olsalar bile, genital organlarda oluşan bozuklukların klinik teşhisi ve kontrolü için etkili olabilen bazı ölçüleri ortaya koymada önemli bilgiler sağlayabilmektedir. Bu araştırma sonucunda elde edilen bulgular incelendiğinde anatomik ve fonksiyonel yapı bozukluklarının büyük bölümünün ovarium ve oviduct'ta şekillendiği görülmektedir. İnfertilite nedeni olan doğmasal anomaliler ise patolojik olguların %5.35'ini oluşturmaktadır.

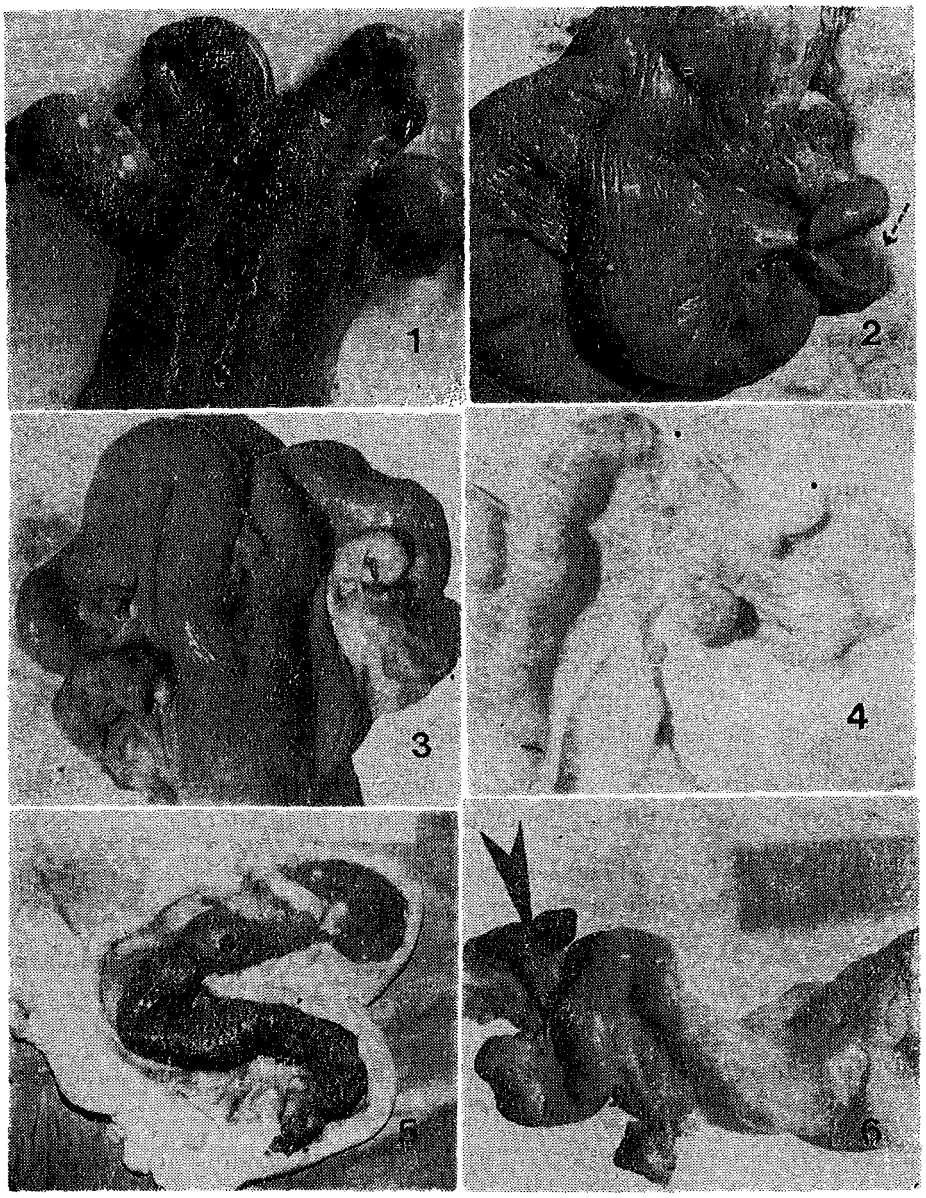

Resim 1-6 : Çalışma sırasında genital organlarda rastlanan çeşitli patolojik durumlar. 1. Bilateral foliküler kistler, 2. Sol ovariumda luteal kist, 3. Bilateral yaygın ova-bursal yapışmalar, 4. Sağ oviduct'ta hidrosalpinx, 5. Mumifiye fötüs, 6. Uterus unicornis Figures 1-6 : Different genital lesions were observed during the study. 1. Bilateral follicular cyst, 2. Luteal cyst on the left ovarium, 3. Bilateral diffuse ova-bursal adhesions, 4. Hydrosalpinx, 5. Mumified foetus, 6. Uterus unicornis.

KAYNAKLAR

1. Afiety, M. M., Abul - Fadle, W. and Zaki, K. (1973). The oviducts of the Egyptian cow in health and disease. Zentralblatt fur Veterinarmedizin, 20A (Heft 3): 256 - 264.
2. Akkayan, C. (1964). Ankara'da kesilen ineklerin gebelik durumları ve sterilite üzerinde incelemeler. A. Ü. Vet. Fak. Yay.: 165, Sevinç Matbaası, Ankara.
3. Alam, M. G. S. (1984). Abattoir studies of genital diseases in cows. Vet. Rec., 114 (2), 195 - 196.
4. Al-Dahash, S. Y. A. and Dawid, J. S. E. (1977). Anatomical features of cystic ovaries in cattle found during an abattior survey. Vet Rec. 101 (10), 320 - 324.
5. Binemo, M. C. at Mposhy, M. (1982). Study of sterility in cows on ranches in Shaba, Zaire. Revue d'Elevage et de Medicine Veterinaire des Pays Tropicaux. 35 (3), 281 - 284.
6. Çalışkan, U. (1986). Bursa ve İstanbul bölgelerinde kesime gönderilen kısır ineklerin genital organlarında patolojik incelemeler. Doğa Bilim Der. Veterinerlik ve Hayvancılık, 10 (2), 122 - 129.
7. Dawsonson, F. L. M. (1958). The diagnosis and significance of bovine endosalpingitis and ovarian bursitis. Vet. Rec. 70 (24), 487 - 493.
8. Dawson, F. L. M. (1975). Accuracy of rectal palpation in the diagnosis of ovarian fonction in the cow. Vet. Rec. 96 (10), 218 - 220.
9. Doğaneli, M. Z. (1967). Mezbahadan getirilen materyal arasında rastladığımız ilginç iki hidrosalpinx vak'ası. A. Ü. Vet. Fak. Der., 14, 1, 41 - 44.
10. Duchateau, A. B. and Whitmore, H. L. (1978). Uterine tube abnormalities in cattle. JAVMA, 172, 11, 1308 - 1309.
11. Kessy, B. M. and Noakes, D. E. (1985). Uterina tube abnormalities as a cause of bovine infertility. Vet. Rec. 117 (8), 122 - 124.
12. Lee, M. R. (1983). Unilateral reproductive dysfunction in dairy cattle: A new cause of repeat breeder. Vet. Med. Small. Anim. Clin. 11, 1754 - 1758.
13. Maurer, R. R. and Echternkamps, S. E. (1985). Repeat breeder females in beef cattle: İnfluences and causes. J. Anim. Sci., 6, 3, 624 - 636.

14. McEntee, K. (1958). Cystic corpora lutea in cattle. İnternat. J. of Fertil. 3, 1, 120 - 128.

15. Moberg, R. (1954). Diseases conditions in the fallopian tubes and ovarian bursae of cattle. Vet. Rec., 66, 6, 87 - 89.

16. Muscarella, A., Galofaro, V. and Macri, D. (1974). Tubercular endometritis in cows. Anotomical and histological findings and discussion of the pathogenesis. Nuova Veterinaria. 50 (4/6), 264-274.

17. Mylrea, P. J. (1962). Macroscopic lesions in the genital organs of cows. Avustralian Vet. J., 9, 457 - 461.

18. Rao, P. R., Rajya, B. S. and Parihar, N. S. (1977). Pathology of repeat breeding in cows. İndian J. Anim. Sci., 45 (12), 943 - 948.

19. Scanlon, P. F. (1975). Anomalies of reproductive organs of female cattle slaughtered at an Irish Abattoir. J. Dep. of Agriculture and Fisheries, Irish Repub., 71, 87 - 94.

20. Vale, G. W., Ohaso, O. M., Ribeiro, H. F. L. and Sousa, J. S. (1984). Causes and incidance of infertility and subfertility in Zebu crosbred cows in the Amazon Region of Brazil. Vet. Med. Rev., 84/2, 133 - 143.