

# Temporomandibular Rahatsızlıkların Tedavisinde Botulinum Toksin Kullanımı

## Use of Botulinum Toxin in the Treatment of Temporomandibular Disorders

Hatice Banu UYSAL ÖZEL<sup>1</sup>, Yılmaz Umut ASLAN<sup>2</sup>, Erkan SANCAKLI<sup>3</sup>

### ÖZ

Temporomandibular rahatsızlıklar (TMR), temporomandibular eklemler, çiğneme kasları ve tüm ilişkili dokuları kapsayan bir grup rahatsızlık olarak tanımlanmıştır. TMR'ı olan hastalarda eklem ve çiğneme kaslarında hassasiyet ve ağrı, ağız açmada kısıtlılık, eklem sesleri gibi semptomlar görülür. TMR tedavisi genellikle multidisipliner yaklaşım gerektirir. Tedavide öncelik geri dönüşümsüz etkileri olmayan konservatif tedavi seçenekleri olmalıdır. Günümüzde bu tedavi seçeneklerinden biri olan Botulinum toksin (BoNT) uygulanması diş hekimliğinin birçok alanıyla birlikte çeşitli TMR tedavisinde de kullanılmaktadır. BoNT, nöromusküler kavşakta asetilkolin salınımını inhibe eden ve hedef kasta kontraksiyonu engelleyen bir nörotoksindir. TMR tedavisinde BoNT, çeşitli temporomandibular hastalık ve semptomlara yol açan kas gerginliğini azaltmak amacıyla uygulanmaktadır. Bu derlemede, BoNT'in TMR tedavisindeki yeri, uygulama tekniği ve semptomlar üzerindeki etkisi literatürdeki çalışmalar ışığında değerlendirilmektedir.

**Anahtar Kelimeler:** Temporomandibular rahatsızlıklar, botulinum toksin, brüksizm, orofasiyal ağrı, anterior disk dislokasyonu

Hatice Banu Uysal Özel (✉)  
İstanbul Üniversitesi Diş Hekimliği Fakültesi Protetik Diş Tedavisi A.D. Çene Yüz Protezleri Bilim Dalı, İstanbul, Türkiye.  
e-mail: banuuyisal@yahoo.com

Yılmaz Umut Aslan  
Marmara Üniversitesi Diş Hekimliği Fakültesi Protetik Diş Tedavisi A.D., İstanbul, Türkiye.

Erkan Sancaklı  
İstanbul Üniversitesi Diş Hekimliği Fakültesi Protetik Diş Tedavisi A.D. Çene Yüz Protezleri Bilim Dalı, İstanbul, Türkiye.

Submitted / Gönderilme: 06.04.2022 Accepted/Kabul: 02.06.2022

### ABSTRACT

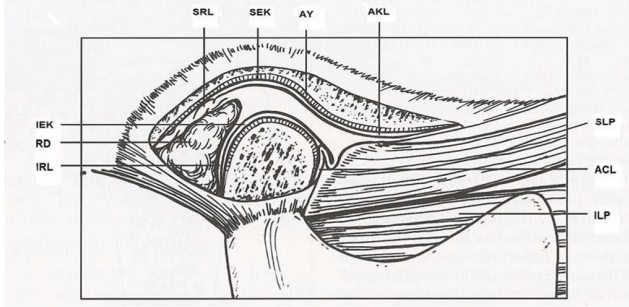
Temporomandibular disorder (TMD) is a term used to describe disorders that involve the temporomandibular joint, the masticatory muscles and associated structures. Patients with TMD have symptoms such as tenderness and pain in the joints and masticatory muscles, limitation in mouth opening, and joint sounds. TMD treatment usually requires a multidisciplinary approach and reversible conservative treatment options should be the first choice. Botulinum toxin (BoNT) injection, which is one of these treatment options, is used in many areas of dentistry, as well as in various TMD treatments. BoNT is a neurotoxin that inhibits the release of acetylcholine at the neuromuscular junction and inhibits contraction of the target muscle. In the treatment of TMD, BoNT is applied to reduce muscle tension that causes various temporomandibular diseases and symptoms. In this review, the place of BoNT injection in TMD treatment, its application technique and its effect on symptoms are evaluated in the light of literature.

**Keywords:** Temporomandibular disorder, botulinum toxin, bruxism, orofacial pain, anterior disc dislocation.

### GİRİŞ

Temporomandibular eklem (TME), temporal kemiğin fossa mandibularisi (glenoid fossa) ve mandibula kondili ile bunların arasında yer alan eklem diskinin oluşturduğu, ginglimoartroidal türde bir eklemdir. Eklemi çevreleyen fibröz kapsül etrafında mandibulanın aşırı protruziv, retruziv veya lateral hareketlerine engel olan sınırlandırıcı ve koruyucu ligamanlar bulunmaktadır. Diskin anterior kısmına lateral pterygoid kasın superior lifleri yapışır. Superior lateral pterygoid kas fonksiyon sırasında diski öne ve içe çeker, yalnızca mandibular kapanma ve kuvvet uygulamaları sırasında elevatör kaslarla birlikte çalıştığında aktif olur. Posteriora ise disk kendini kondil üzerinde geriye çeken, elastik liflerden oluşan superior retrodiskal laminayla timpanik plağa, kollajen liflerden oluşan inferior retrodiskal laminayla kondilin artiküler yüzeyinin

posterioruna bağlanır. Bu yapıların dışında TME, çenenin rotasyon, translasyon ve lateral hareketlerini sağlayan çiğneme kasları ve suprahiyoid kaslar ile de etkileşim halindedir (Okeson, 2015) (Şekil 1).



**Şekil 1.** AKL: Anterior kapsüler ligament, AY: Artiküler yüzey, SEK: Superior eklem kavitesi, SRL: Superior retrodiscal ligament, IEK: İnferior eklem kavitesi, RD: Retrodiscal dokular, IRL: İnferior retrodiscal ligament, SLP: Superior lateral pterigoid kas, AKL: Anterior kapsüler ligament, ILP: İnferior lateral pterigoid kas (Yengin, 2000).

### Botulinum Toksin Tarihi

Gram pozitif, basilli, sporlu ve anaerobik bir bakteri olan Clostridium botulinum bakterisi, botulinum toksin proteininin 8 farklı serotipini (A, B, C $\alpha$ , C $\beta$ , D, E, F ve G) üretir. Tüm serotipler birbirine benzer yapıya sahiptir, ağır ve hafif zincirler disülfid bağı ile bağlanmıştır. Bu serotipler içinde C $\beta$  dışında diğer 7 serotip nörotoksindir. Botulinum toksin – A (BoNT-A) en potent olan ve en çok kullanılan tiptir. Hiperaktif kaslara verilmesiyle kaslarda belirli süre paraliyi oluşturur, bu süre doza bağlı olarak değişiklik gösterir (Majid, 2010).

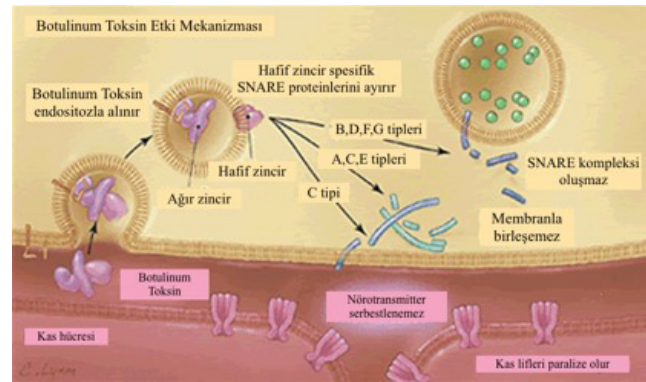
İlk kez 1820’de Alman fizikçi J. Kerner’in, bir gıda intoksikasyonunun çizgili kaslarda paraliye neden olduğunu fark etmesiyle keşfedilmiştir (Erbguth & Naumann, 1999). 1870 yılında Alman Hekim Müller, bu intoksikasyonun sosis kaynaklı olduğunu bulmuş ve bu tabloya Latince sosis kelimesinden türetilmiş “Botulizm” adını vermiştir. 1895’te Emile Pierre van Ermengem Clostridium botulinumu izole etmiş, 1946’da Schantz kristalize botulinum toksin formunu elde etmiştir. 1949’da Burgen tarafından BoNT’in presinaptik asetilkolin (Ach) inhibisyonunda rol oynadığı keşfedilmiş bu da BoNT’in klinik olarak uygulanmasının temelini atılmasını sağlamıştır (Burgen, 1949; Kocaelli ve ark.,2012). 1980’de ilk olarak Scott tarafından şaşılık tedavisinde kullanılmıştır (Scott,1981). 1989’da ise 12 yaşından büyüklerde tedavi

amaçlı kullanımı için FDA onayı alınmıştır (Mahajan & Brubaker, 2007).

Daha sonraki yıllarda Carruthers ve Carruthers, blefarospazmı olan bir hastayı tedavi ederlerken BoNT kullanımının, glabellar bölgede mimikleri kontrol eden kasları gevşettiği sonucunu rapor etmişlerdir (Carruthers & Carruthers,1992). Bu gelişmelerle BoNT’in kullanım alanı; oftalmolojik ve nörolojik (fasiyal spazmlar, servikal ve ekstremal distoniler) bozuklukların tedavisine genişletilmiş, esas olarak iskelet kaslarının uygunsuz veya aşırı kasılmalarını rahatlatmak amacıyla kullanılmaya başlanmıştır (Kocaelli ve ark.,2012).

### BoNT Etki Mekanizması

BoNT genel olarak etkisini nöromusküler kavşakta asetilkolin (Ach) serbestlenmesini inhibe ederek gösterir. Etki üç aşamada gerçekleşir: enjeksiyondan sonra sinaptik bölgede artan toksin kolinerjik sinir ucuna bağlanır ve hücre içine alınır. Hücre içinde hafif zincir toksik etki gösterir ve asetilkolin (Ach) taşıyan veziküllerin hücre membranına füzyonunu sağlayan proteinleri (SNARE) proteolize uğratar. BoNT-A, bu komplesten Snap-25’e özgüdür. Ach vezikülleri hücre membranıyla birleşemez ve salınmaz (Binz ve ark., 1994; Montecucco ve ark.,1996). Bu sayede BoNT-A, presinaptik nöronlardan Ach salınımını bloke eder, postsinaptik nöronlar depolarize olamaz, kas kontraksiyonu engellenir, bölgesel bir paralitik etki oluşur (Şekil 2).



**Şekil 2.** BoNT etki mekanizmasının şematik gösterimi (Arnon ve ark.,2001).

Klinik etki, uygulamadan sonra yaklaşık 3–7 gün içinde (tipik olarak 1-3 gün sonra) ortaya çıkar, ardından 1–2 haftalık maksimum etki, pik evresi gözlenir. Bunu 3–6 ay süreyle tam sinir iyileşmesine kadar orta düzeyde bir plato evresi takip eder. Giderek azalarak etkisini kaybetmeden önce 3-6 aylık (tipik olarak yaklaşık 3 ayda) bir süre zarfında

kaslarda hiperaktivasyonun inhibisyonuna ve analjeziye neden olur (Majid, 2010).

BoNT ağrı ve inflamasyon oluşumunda etkili glutamat, substance P, CGRP (Calsitonin gene-related peptid) gibi nörotransmitterlerin salınımını önleyerek ağrı kesici etki de göstermektedir (Clarck ve ark., 2007, Guo ve ark., 2013). BoNT'in ağrı tedavisinde faydalı olabileceğinin ilk göstergesi kırışıklık tedavisi gören hastaların baş ağrılarının hem sıklık hem de şiddet olarak azaldığını bildirmeleridir (Brin & ark., 1994). Günümüzde BoNT, gerilim tipi baş ağrıları, migren ve miyofasiyal ağrılarda analjezik etki için de kullanılmaktadır (Aurora & ark., 2010; Jackson ve ark., 2012).

#### Botulinum Toksin Preparatları

Antijenik olarak 8 farklı BoNT serotipinden sadece iki serotip: tip A (BoNT-A) ve tip B (BoNT-B) terapötik amaçla yaygın olarak kullanılır. Etkinliklerinin daha uzun olması, yüksek spesifite ve potenslikleri BoNT-A ve BoNT-B'yi terapötik uygulamalar için daha etkili ajanlar haline getirir. Günümüzde birçok ticari isimde, birçok farklı menşeli BoNT preparatları bulunmaktadır. Terapötik alanda kullanım için FDA tarafından onaylanmış 4 tane BoNT-A, 1 tane BoNT-B preparatı bulunmaktadır (Tablo 1), (Setler, 2002; Dressler & Benecke 2007; Dashtipour& Pedouim, 2016).

**Tablo 1.** FDA onaylı BoNT preparatları

	Ticari İsim	Toksin	Firma	FDA Onayı
BoNT-A	Botox	onabotulinumtoksin A	Allergan	1989'da FDA tarafından onaylanmıştır
	Dysport	abobotulinumtoksin A	Ipsen	2009'da FDA tarafından onaylanmıştır
	Xeomin	incobotulinumtoksin A	Merz	2010'da FDA tarafından onaylanmıştır
	Jeuveau/Newtox	prabotulinumtoksin A	Evolus	2019'da FDA tarafından onaylanmıştır.
BoNT-B	Myobloc/Neurobloc	rimabotulinumtoksin B	Solstice Neuroscience	2000'de FDA tarafından onaylanmıştır.

1989 yılında Allergan Firması, saflaştırılmış BoNT-A'yı "Botox" adı ile piyasaya sürmüştür. Şaşılık, blefarospazm, servikal distoni ve aksiller hiperhidrozun terapötik tedavisi için özel olarak FDA tarafından onaylanmıştır. Her bir Botox flakonu, 5 ng (100U) havada kurutulmuş toksin içerir (Majid, 2010).

Bir başka BoNT-A ürünü olan Dysport'ta (Ipsen, UK) her flakon 12,5 ng (500 U) havada kurutulmuş toksin içerir ve eşdeğerlik dozları 1 U Botox'a karşılık 2.5-5 U Dysport

şeklinde (Bottomley, 2019). Dysport daha yüksek difüzyon oranına sahip olduğundan daha geniş alanları tedavi etmek için tercih edilmektedir (Majid, 2010).

BoNT-A preparatlarının uygulamadan önce serum fizyolojik ile dilue edilmeleri gerekmektedir (Hellman&Torres-Russotto,2015). Botulinum toksinleri 2-8°C'de 2 yıl saklanabilir. Dilue edilmiş formu ise 4°C'de 6 hafta klinik etkinliğini koruyabilir (Soğancı&Yağcı,2016). Flakonlar üretici firmanın önerileri doğrultusunda saklanmalı ve doğrudan güneş ışığına veya toksindeki proteini denatüre edecek ısıya maruz bırakılmamalıdır. Güneş ışığına doğrudan maruz kalan toksin 1-3 saat içinde, 80°C'deki ısıda 30 dk.'da, 100°C'de ise 10 dk.'da inaktive olmaktadır (Chen&Dashtipour,2013).

BoNT-B, ilk olarak Amerika'da Solstice Firması tarafından Myobloc ismi ile piyasaya sürülmüştür, günümüzde Avrupa'da Elan Firması tarafından Neurobloc ismi ile de pazarlanmaktadır (Baumann & Black, 2003). BoNT-B, sıvı formülasyona sahip tek toksindir ve nöroglandüler bağlantılarda daha etkili görünmektedir. Bu özelliği sayesinde toksin, siyalore ve aşırı terleme tedavisinde başarılı sonuçlar verir (Baumann & Black, 2003, Dashtipour&Pedouim, 2016). BoNT-B, etkinliğini çabuk göstermesinin istendiği veya BoNT-A'ya karşı antikör üretimi ile ilgili endişelerin olduğu durumlarda yararlı olabilir. Etkinliği BoNT-A'ya kıyasla daha kısa olup, 2-5 ay arasında sürmektedir (Majid, 2010).

#### BoNT'in Kullanım Alanları

BoNT, tarihte ilk olarak oftalmoloji alanında kullanılmış, zamanla dermatoloji, gastroenteroloji, nöroloji, üroloji ve fizik tedavi gibi çok sayıda uzmanlık alanlarında kullanımı yaygınlaşmıştır. Günümüzde BoNT, diş hekimliğinde de temporomandibular eklem rahatsızlıkları, trigeminal nevralsi, gummy smile, siyalore ve Frey Sendromu, ortodontik tedavi relapsını önleme, kronik ağrı sendromları (Dashtipour&Pedouim, 2016), masseter kasının hipertrofisi ve brüksizm (Truong ve ark., 2009) tedavisi gibi birçok alanda kullanılmaktadır.

#### BoNT'in Kontrendikasyonları

BoNT'in herhangi bir bileşenine aşırı duyarlılığı olduğu bilinen hastalarda (albümin, laktöz, kazein, sodyum süksinat), hamilelik ve emzirme döneminde (FDA İlaç Sınıflamasında C grubundadır) enjeksiyon yapılacak bölgenin enfeksiyonu sırasında, çeşitli nöromusküler rahatsızlıklarda (myastenia gravis, kas distrofisi,

Eaton – Lambert sendromu, nöromiyopati, konjenital miyopatiler, miyotonik bozukluklar, mitokondriyal miyopati), nöromusküler blokasyon yapan ilaçları kullanan hastalarda (aminoglikozid antibiyotikler, siklosporin, D-penisilamin, kalsiyum kanal blokerleri, tubokürarin, pankuronyum, galamin, süksinilkolin, kinin, klorokin veya hidroksiklorokin) uygulanması kontrendikedir (Huang ve ark., 2000; Barnes,2003; Bakheit, 2006; Truong ve ark., 2009; Dashtipour&Pedouim, 2016).

#### BoNT'in Yan Etkileri

Botulinum toksini, terapötik kullanımından sonra daha sık görülen ancak kozmetik kullanımından sonra da gelişebilen ciddi yan etkilere neden olabilir. Ciddi yan etkilerden kaçınmak için tedavi edilen bölgenin anatomisi ve ilacın farmakolojisi hakkında bilgi sahibi olunması zorunludur (Yiannakopoulou, 2015).

BoNT'in yan etkilerinin çoğu hafiftir ve birkaç gün sonra kendiliğinden düzelir. Genellikle herhangi bir müdahale gerektirmezler. Bununla birlikte, kas güçsüzlüğü ve diğer semptomlar şiddetli olduğunda spesifik olmayan destekleyici tedavi gerekebilir. BoNT'in aşırı dozda alındığı durumlarda botulinum antitoksin bir an önce alınmalıdır. Nörona girdikten sonra BoNT'in etkili bir panzehiri yoktur. Bu nedenle, aşırı dozda BoNT'i botulinum antitoksin ile tedavi etmeye yönelik herhangi bir girişim, BoNT uygulamasından sonra en geç 24 saat içinde yapılmalıdır (Bakheit, 2006).

BoNT enjeksiyonu sonrası ağrı, ekimoz, eritem, hematoma, ödem, hassasiyet, hipoestezi, baş ağrısı, baş dönmesi, ağız kuruluğu, enfeksiyon, BoNT'nin enjekte edildiği kasta güçsüzlük, nezle benzeri geçici semptomlar ve senkop sık karşılaşılabilen yan etkilerdir (Barnes,2003; Bakheit, 2006; Tinastepe ve ark.,2015; Dashtipour&Pedouim,2016). Lokalize aşırı duyarlılık, komşu anatomik bölgelerde güçsüzlük, yaygın deri döküntüleri, yutkunma ve görme problemleri ise nadir görülen yan etkilerdir (Barnes,2003; Bakheit,2006; Dashtipour &Pedouim, 2016). Enjeksiyon sonrası görülebilecek ciddi yan etkiler ise disfaji, solunum yetmezliği, yaygın kas güçsüzlüğü, belirgin bilateral pitozis, botulizm veya anafilaktik şok sebebiyle ölümdür (Bakheit, 2006; Yiannakopoulou, 2015).

#### Temporomandibular Rahatsızlıkların Bulgu ve Semptomları

Temporomandibular rahatsızlıklar (TMR), temporomandibular eklem, çiğneme kasları, ligamanlar ile ilişkili yapıları ve bunların fonksiyonlarını etkileyen bir

grup patolojik durumu tanımlayan bir terimdir (Schwartz &Freund,2002). Bu rahatsızlıklar klinikte parafonksiyonel çene hareketleri, ağız açmada kısıtlılık, deviasyon ve defleksiyon, eklem sesleri (klik, krepatasyon), periaurikular ağrı, çiğneme kaslarında hassasiyet ve ağrı, bruksizm varlığı ve omuz-boyun kaslarında hassasiyet ve ağrı şeklinde semptom gösterebilmektedir (Okeson & de Leeuw, 2011).

Okluzal faktörler, travma, stres, derin ağrı uyarımı ve parafonksiyonlar TMR'lerin etyolojik faktörleridir (Okeson,2015).

#### TMR tedavisi

TMR tedavisi, genellikle multidisipliner bir yaklaşım gerektirir. Hastalığın özelliği ve seyrine göre dişhekimisi, fizik tedavi uzmanı, maksillofasiyal cerrah, nörolog, psikiyatrist ve KBB uzmanları gerektiğinde tedavi planlamasına dahil olurlar. Tedavideki ortak amaç; etyolojik faktörlerin belirlenmesi ve elimine edilmesi, günlük yaşam aktivitelerinin düzenlenmesi, semptomların giderilmesidir (Güreser, 2003).

TMR tedavisinde konservatif ve cerrahi yöntemler uygulanabilir. Tedavide başlangıç konservatif yaklaşımlar olmalı, bu tedavilerin yetersiz kaldığı durumlarda invaziv tedaviler tedavi planlanmasına eklenmelidir. (Okeson,2015; Gezer&Levendoglu,2016). Davranış düzenlenmesi, okluzal splint tedavisi, farmakolojik tedavi, fizyoterapi, psikolojik tedavi ve intrartiküler/intramusküler enjeksiyonlar konservatif tedavilerdir. Protetik ve ortodontik tedavi, ortognatik cerrahi, artrosentez, artroskopi, artrotomi gibi cerrahi tedaviler ise irreversibl tedavilerdir (Yengin,2000).

#### Temporomandibular Rahatsızlıklarda BoNT Kullanımı

TMR'lerin konservatif tedavi yöntemlerinden BoNT'in intramusküler enjeksiyonu anterior disk dislokasyonu, tekrarlayan TME dislokasyonları gibi eklem içi rahatsızlıkların, masseter ve temporal kas hipertrofilerinin, bruksizm, miyofasiyal ağrı sendromu ve tetik noktaların tedavisinde önemli bir tedavi basamağı haline gelmiştir (Schwartz&Freund,2002; Gezer&Levendoglu 2016).

TMR'nin tedavisinde BoNT kullanımı ilk kez 1998 yılında Freund ve arkadaşları tarafından gerçekleştirilmiştir. TMR'nin bruksizm, diş gıcırdatma (clenching), parafonksiyonlar gibi birçok türünde kas aktivitesini paralizasyonu yöntemiyle azaltarak semptomlarda iyileşme sağlayacaklarını düşünmüşlerdir. 15 vakalık çalışmalarında bilateral masseter ve temporal kaslara BoNT uygulamışlar ve ağrı, fonksiyon kaybı, ağız açmada kısıtlılık ve

hassasiyet semptomlarında anlamlı iyileşme gözlemişlerdir (Freund&Schwartz, 1998).

#### Miyofasiyal Ağrı Tedavisinde BoNT Kullanımı

Miyofasiyal ağrılar çok çeşitli sebeplerden olabilir. Çoğu vakada kas hiperaktivitesine rastlanılmasa da fizik tedavi ve farmakolojik yollarla kasların gevşetilmesi başarılı sonuçlar verir. Tetik noktalara BoNT enjeksiyonu miyofasiyal kökenli ağrıyı hafifletir, indirekt olarak da kasların kasılma gücünü düşürerek eklem gelen yükleri azaltır (Schwartz&Freund,2002; Orlova,2018).

Freund ve arkadaşları, 2000 yılında miyofasiyal ağrı, eklem içi düzensizlik, artralji tanısı konulan 46 kişi üzerinde bir çalışma yürütmüşlerdir. Tedavi olarak bilateral masseter ve temporal kaslara EMG rehberliğinde 150U BoNT vermişlerdir. 8 haftalık değerlendirme süresi sonucunda ağrı değerlendirme ölçeği olan VAS skoruna göre ağrıda ve palpasyona hassasiyette bir azalma görülmüş, ağız açma kısıtlılığında iyileşme gözlemişlerdir (Freund ve ark.,2000).

von Lindern ve arkadaşları, çiğneme kaslarında hiperaktiviteyle birlikte kronik fasiyal ağrı şikayeti olan hastalarla yaptıkları çalışmalarında BoNT-A enjeksiyonunun 1 ay sonunda ağrı şikayetlerinde anlamlı azalma sağladığını bildirmişlerdir (von Lindern ve ark.,2003).

Ihde ve Konstantinovic, kronik fasiyal ağrı şikayeti olan hastaların BoNT ile tedavilerinden 4 hafta sonra, hastaların %91'inde ağrı şikayetinde iyileşme gözlediklerini bildirmişlerdir (Ihde & Konstantinovic, 2007). Kurtoğlu ve ark., ise çalışmalarında disk dislokasyonu olan veya olmayan miyofasiyal ağrı şikayetli hastalara BoNT uygulamasından 28 gün sonra kas aktivitesinde ve ağrıda anlamlı derecede azalma gözlemişlerdir (Kurtoğlu ve ark.,2008).

Connelly ve arkadaşları tarafından yapılan çalışmaya çeşitli konservatif tedavilerden fayda görmeyen 71 kişi dahil edilmiştir. BoNT uygulaması sonrası 5 ve 10 haftalık takip sonucunda ağrıda belirgin bir azalma olduğu bildirilmiştir. Takip süresi 5 haftadan azsa, 5–10 haftalık takip süresine kıyasla daha az iyileşme gözlemişlerdir. Eş zamanlı olarak bruksizm tanısı olan hastalarda, bruksizm olmayan hastalara göre anlamlı olarak daha fazla iyileşme gözlenmiştir. Sonuç olarak TMR teşhisine eşlik eden durumlar ve enjeksiyon sonrası zaman aralığının, tedavinin etkinliğinde önemli olduğunu bildirmişlerdir (Connelly ve ark., 2017).

2003-2006 yılları arasında yapılan bir çalışmada kas disfonksiyonu olan 25 hastaya ilaç (analjezik-antienflamatuar, kas gevşetici, antidepresan), ilaç ve fizik

tedavi, oklüzal splint tedavisi ve BoNT tedavileri adım adım uygulanmıştır. Bu konservatif tedavilerle başarı sağlanamayan dokuz hastanın masseter, temporal ve lateral pterygoid kaslarına EMG rehberliğinde toplam 100U BoNT-A enjekte edilmiş, VAS skorlarına göre ağrıda önemli ölçüde azalma gözlenmiştir. Kassel temporomandibular eklem rahatsızlığının tedavisi için BoNT enjeksiyonunun konservatif tedavi yöntemlerine yanıt vermeyen hastalarda alternatif bir tedavi seçeneği olabileceği bildirilmiştir (Sipahi ve ark.,2019).

Bir başka çalışmada konservatif tedaviye rağmen 6 aydır süren miyofasiyal ağrı şikayeti olan 21 hastaya BoNT ve serum fizyolojik enjekte edilmiştir. Bir ay ve 3 aylık takipler sonunda gruplar arasında ağrıda azalma açısından istatistiksel olarak anlamlı fark bulunmadığı bildirilmiştir (Ernberg ve ark.,2011).

Kim ve arkadaşları tarafından 2016 yılında yayınlanan çalışmada, 21 kişi üzerinde BoNT uygulamasının TMR semptomları üzerine etkisi araştırılmıştır. Hastalara totalde 500 U Dysport (BoNT-A) bilateral olarak masseter ve temporal kaslarına enjekte edilmiş, tedavi sonucunda BoNT-A enjeksiyonlarının, hassasiyeti ve ağrıyı azalttığı gözlenmiştir. Tedavi öncesi ve sonrası sonuçlar RDC/TMR değerlendirme sistemine göre karşılaştırıldığında, ağrı skoru (VAS), karakteristik ağrı yoğunluğu (CGI), kısıtlanma puanları (DI), kronik ağrı derecesi (NSPI) ve spesifik olmayan fiziksel semptomların derecesi (NSPE), BoNT-A enjeksiyon tedavisinden sonra istatistiksel olarak anlamlı farklılıklar göstermiştir (Kim ve ark., 2016).

Villa ve arkadaşları tarafından, 2016-2017 yılları arasında yürütülen, TMR'si ve miyofasiyal ağrıları olan 28 kişinin dahil edildiği çalışmada 150U BoNT – A bilateral olarak temporal ve masseter kaslara verilmiştir. BoNT-A enjeksiyonundan 1-3 ay sonra tüm hastaların QoL (yaşam standart değerlendirmesi) ve VAS skorlarında önemli iyileşmeler bildirilmiştir (Villa ve ark.,2019).

2021 yılında yayınlanan bir çalışmada; bruksizmi, orofasiyal ağrıları ve masseter palpasyonunda hassasiyetleri olan 40 hasta üzerinde BoNT tedavisi ve oklüzal splint tedavisinin etkinliği karşılaştırılmıştır. Çalışmaya alınan hastaların 20'sinin masseter kaslarına unilateral olarak 24U BoNT-A enjekte edilmiş, diğer 20 hastaya günde en az 8 saat oklüzal splint tedavisi uygulanmış, hastalar 3-6 ay periyotlarda takip edilmiştir. Takip sonucunda ağrı değerlendirildiğinde her iki yöntem de ağrının azaltılmasında etkili olmuş, BoNT enjeksiyonunun ağrıyı azaltmada daha az etkili olduğu görülmüş ancak iki yöntem arasında anlamlı

bir fark bulunmamıştır. Bu çalışmada düşük doz BoNT-A ve oklüzal splint kullanımının bruksizme bağlı ağrıyı gidermede etkili olduğu ancak birbirlerinden üstün olmadığı görülmüştür. Çalışma sonucuna göre çeşitli nedenlerle oklüzal splint kullanamayan hastalarda düşük doz BoNT enjeksiyonunun alternatif bir tedavi olarak düşünülebileceği bildirilmiştir (Kaya & Ataoğlu,2021).

#### Bruksizm Tedavisinde BoNT Kullanımı

Bruksizm, genellikle masseter ve temporal kasların hipertrofinin eşlik ettiği, istemsiz olarak ve sıklıkla geceleri görülen diş sıkma ve gıcırdatma alışkanlığı olarak tanımlanmaktadır. Bruksizm tek başına kasları etkileyebileceği gibi TMR'yi başlatan ya da bunlara eşlik eden bir faktör de olabilir (Sunil Dutt ve ark.,2015). Bruksizm tedavisinde BoNT uygulamasını ilk olarak Van Zandijcke ve Marchau gerçekleştirmişler, beyin hasarı olan şiddetli bruksist hastada 100U BoNT-A'yı masseter ve temporal kaslara enjekte etmişler ve efektif bir tedavi olduğunu bildirmişlerdir (Van Zandijcke ve Marchau,1990). BoNT-A'nın lokal enjeksiyonu, distoni, spastisite ve diğer aşırı kas aktivitelerinin tedavisinde başarılı sonuçlar vermiştir.

Monroy ve da Fonseca ile Guarda-Nardini ve arkadaşları da bruksist hastalarının bilateral masseter ve temporal kaslarına BoNT enjeksiyonu sonrası 1 ve 3 aylık takiplerinde ağrı şikayetlerinde iyileşme gözlediklerini bildirmişlerdir (Monroy& da Fonseca,2006; Guarda-Nardini ve ark.,2008).

2017 yılında yayınlanan bir sistematik derlemede uyku bruksizminde BoNT uygulamasının kasılma yoğunluğunu ve semptomları azaltan alternatif bir tedavi seçeneği olabileceği ancak daha ileri çalışmaların yapılması gerektiği bildirilmiştir (De La Torre Canales ve ark., 2017).

Ondo ve arkadaşlarının randomize klinik çalışmalarında ise polisomnografiyle uyku bruksizmi olduğu tespit edilen 23 kişinin masseter (60U) ve temporal (40U) kaslarına BoNT enjekte edilmiş, 4 haftanın sonunda bruksizm aktivitesinde ve VAS skorlarında azalma, toplam uyku süresinde artma gözlediklerini bildirmişlerdir (Ondo ve ark.,2018).

Patel ve arkadaşları yayınladıkları sistematik derlemede kassal TMR ve bruksizm tedavisinde yapılan çalışmaların limitasyonları olmasına rağmen elde edilen sonuçların umut vaad edici olduğunu bildirmişlerdir (Patel ve ark., 2019).

#### Masseter Hipertrofisi ve Baş Ağrılarının Tedavisinde BoNT Kullanımı

Masseter hipertrofisi ve baş ağrıları genellikle bruksizmle birlikte görülürler. Gerginlik tipi baş ağrıları genellikle masseter ve temporal kaslarıyla ilgilidir. Jensen temporal kastaki ağrının diş sıkmayla indüklendiğini bildirmiştir. BoNT'in subkutan enjeksiyonuyla kaslar atrofiye olur. BoNT-A enjeksiyonu, gerginlik tipi baş ağrılarının tedavisinde efektiftir (Jensen,1999; Smuts ve ark.,1999).

Isaac ve arkadaşları ile To ve arkadaşları da temporal ve masseter hipertrofinde BoNT enjeksiyonunun kaslarda hipertrofiyi azalttığını ve kas kütlelerini düşürdüğünü bildirmişlerdir (Isaac ve ark.,2000; To ve ark.,2001).

#### Anterior Disk Dislokasyonu Tedavisinde BoNT Kullanımı

Anterior disk dislokasyonu en sık görülen TMR'den biridir ve eklem seslerinin oluşmasına neden olur. Lateral pterygoid kas kapsüle, kondilin fovea pterygoidasına ve diske tutunur. Esas olarak kondilin horizontal hareketlerinden sorumludur ve unilateral kasılmayla lateral hareket, bilateral kasılmayla ileri hareket sağlar ve kondil-disk kompleksini stabilize eder (Okeson,2013).

Lateral pterygoid kasın superior ve inferior dallarının koordineli olmayan kasılmalarının, unstabil disk hareketlerine neden olduğu söylenmektedir. Ayrıca EMG çalışmalarında anterior disk dislokasyonu ile lateral pterygoid kas aktivitesi arasında yakın ilişki bulunmuştur (Juniper,1984).

Tintner ve Jankovic, lateral pterygoid kas hipertonisitesi sonucu gelişen bruksizmi BoNT enjeksiyonuyla tedavi etmiştir (Tintner & Jankovic, 2002). Bakke ve arkadaşları TME seslerinin tedavisi için lateral pterygoid kasa BoNT enjeksiyonu uygulamış ve 1 yıl boyunca eklem seslerinin tekrarlanmadığını bildirmişlerdir (Bakke ve ark.,2005). Aquilina ve arkadaşları, anterior disk dislokasyonu olan hastanın BoNT enjeksiyonu tedavisinden sonra ağrıda azalma, mandibula hareketlerinde normale dönme gözlemişler ve tedavinin 6 hafta boyunca efektif olduğunu belirtmişlerdir (Aquilina ve ark.,2004).

Karacalar ve arkadaşları ile Arinci ve arkadaşları anterior disk dislokasyonu olan hastalarında lateral pterygoid kasa BoNT enjekte etmişler ve ağrı şikayetlerinde azalma ve ağız açıklığında artma gözlediklerini bildirmişlerdir (Karacalar ve ark.,2005; Arinci ve ark.,2009).

Eklem sesi şikayeti olan 6 hastayla yapılan çalışmada lateral pterygoid kasına BoNT enjekte edilmiş ve bir eklem dışında ilk haftadan itibaren eklem sesinin kaybolduğu ve 3-4 ay boyunca eklem seslerinin tekrarlanmadığı bildirilmiştir (Emara ve ark.,2013). Anterior disk dislokasyonuna bağlı oluşan eklem klığının tedavisinde lateral pterygoid kas içine yapılan enjeksiyon sonrasında kas gerginliğinde azalma görüldüğü ve bununla birlikte eklem sesinin ortadan kalktığı bildirilmiştir (Orlova, 2018).

Pons ve arkadaşları tarafından yapılan bir çalışmada ise, 6 kronik miyojenik TMR vakasına lateral pterygoid, masseter ve temporal kaslara MR aracılığıyla intramuskuler olarak sırasıyla 20U, 30U ve 20 U BoNT uygulanmıştır. Araştırma sonucunda ağrı düzeyinde, ağız açıklığı miktarında anlamlı düzeyde iyileşme ve eklem seslerinde kaybolma gözlenmiştir (Pons ve ark.,2019).

#### TME Dislokasyonu Tedavisinde BoNT Kullanımı

TME dislokasyonu, kondilin artiküler emineste aşırı ileri hareketi sonucu mandibulanın disloke olması ve çenenin açık pozisyonda kilitli kalması durumudur. Manuel manipulasyon tedavisi ile birlikte tekrarlayan dislokasyonlarda lateral pterygoid kasa BoNT enjeksiyonu ile minimum 3 aylık rahatlama sağlanır (Bhogal ve ark.,2006).

1997 yılında Moore ve Wood, rekürrent TME dislokasyonunu lateral pterygoid kaslara EMG rehberliğinde BoNT enjeksiyonu ile tedavi etmişler ve etkinin 10 ay kadar sürdüğünü bildirmişlerdir (Moore & Wood, 1997).

Ziegler ve arkadaşları ise 2003 yılında, rekürrent TME dislokasyonu olan 21 kişi üzerinden 18 ay süren bir çalışma yürütmüşlerdir. Tedavi olarak lateral pterygoid kasa EMG rehberliğinde 3 ay aralıklarla 50-100 U Dysport verilmiştir. Çalışma öncesi fizik tedavi ve okluzal splint kullanımının başarısız olduğu 4 hasta BoNT tedavisi ile başarılı bir şekilde tedavi edilmiştir. 21 hastadan 19'u son enjeksiyondan sonra en az 8 ay boyunca başka bir disk dislokasyonu göstermemiş, 4 hastada ise son BoNT uygulamasından sonraki kontrollerde tek bir kez dislokasyon görülmüştür, 2 hastada ise BoNT tedavi sonrasında daha fazla dislokasyon gözlenmiştir (Ziegler ve ark.,2003).

Bir başka çalışmada ise spontan TME dislokasyonu olan 5 hastada kondilin manuel repozisyonu sonrası lateral pterygoid kaslara bilateral BoNT (25-50 U) enjeksiyonu yapılmıştır. İki yıl süresince yapılan takiplerde tüm hastalarda tedavinin başarılı olduğu, yeni bir enjeksiyon

ihtiyacı doğmadığı ancak BoNT enjeksiyonunun immedat etki göstermemesi nedeniyle, kondil repozisyonu sonrası 4-5 gün süreyle mandibulanın fiksasyonunun gerektiği bildirilmiştir (Fu ve ark.,2010).

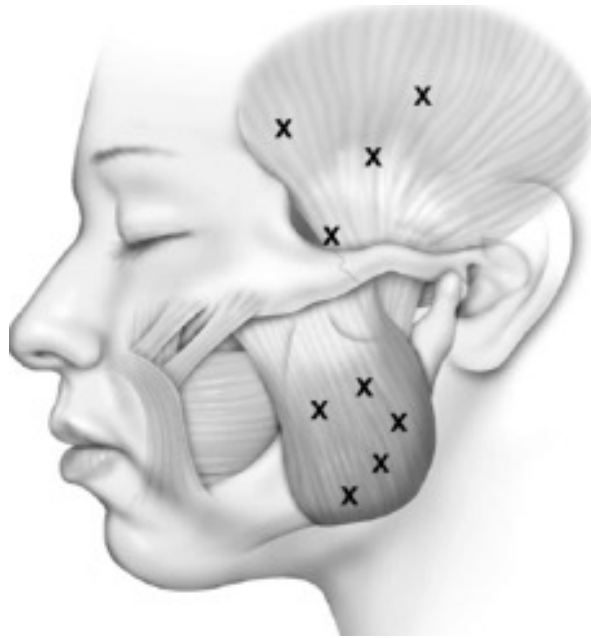#### BoNT'in Uygulanma Yöntemleri

BoNT'in kas içerisinde etkin bir şekilde yayılması ve optimum etkinin elde edilebilmesi için anatominin iyi bilinmesi gereklidir. Klinikte BoNT enjeksiyonu yapılacak ilgili kasın lokalizasyonu genellikle anatomik rehberler aracılığı ile saptanıp enjeksiyon yapılacak noktalar yüzeysel işaretleme yöntemi ile belirlenir. Ancak bazı kaslar için bu yöntem faydasız olabilir. Bu nedenle EMG veya ultrasonografi ya da nadiren bilgisayarlı tomografik (BT) rehberlik gerekli olabilir (Brin ve ark.,1994; Majid 2010).

#### Temporal Kasa BoNT Uygulaması

Temporal kas, linea temporalis inferiorundan başlayıp mandibulanın proc. coroneideusunda sonlanan yelpaze şeklinde hacimce büyük bir kاستır. Temporalis kasına üzerindeki yağ tabakası ince olduğu için kolayca erişilebilir. Palpasyonla muayenede ağrılı bölgelerin tanımlanmasından sonra kasın sınırlarını izlemek için hastadan dişlerini sıkması istenir. Kasın anatomisini daha iyi hissetmek için iğne dişler sıkılı halde iken dokuya penetre edilmelidir (Orlova, 2018). Kas tonusunu yeterince azaltmak adına genellikle yüzeysel ve derin olmak üzere iki tür enjeksiyon yapılır. Kasın daha ince olan superior bölgesine yelpaze şeklinde yüzeysel 12.7 mm'lik insülin enjektörleri ile enjeksiyonlar yapılır.

Daha derin enjeksiyon anatomik olarak biraz daha risklidir. Bu bölgede, aralarında yağ bulunan iki yüzeysel fasya tabakası vardır ancak kas daha derinde yer alır. Temporal bölge BoNT enjeksiyonunda, yüzeysel temporal fasyaya ulaşmak için iğnenin zigomatik arkın yaklaşık 1.5 cm üstünden girmesi gerekmektedir. Hekim iğneyi ilerlettikçe el hassasiyeti ile iğnenin iki kez sıkı fasya dokusuna delindiği hissini almalıdır (Schwartz&Freund,2002; Sunil Dutt ve ark.,2015). Fasya tabakaları geçildiğinde coronoid çıkıntı yukarısında bulunan temporal kasın en geniş kısmına ulaşılır. Orta dereceli TMR'de temporal kasa toplamda üç enjeksiyon yeterli olur. Aşırı kas hipertrofisi olan ciddi vakalarda ise 5-6 enjeksiyon gerekebilir (Şekil 3). Enjeksiyon öncesi aspirasyon yapılması carotis externanın dalı olan a. temporalisin bu alandan geçmesi nedeniyle oldukça önemlidir (Orlova, 2018).



Şekil 3. Temporal ve masseter kaslarına BoNT enjeksiyon noktaları (Sunil Dutt ve ark.,2015).

#### Masseter Kasa BoNT Uygulaması

Çiğnemenin ana kaslarından biri olan Masseter kasının ön 2/3'lük yüzeysel kısmı zygomatik arkın altından ve ramusun lateralinden başlayıp aşağı-arka yönde ilerleyerek 2. büyük azı hizasında mandibulanın alt kenarına ve mandibula angulusuna yapışır. 1/3'lük arka kısmı ise zygomatik arkın daha posteriorundan başlayıp dikey yönde ramus boyunca aşağı uzanır. TMR semptomlarının orta dereceli olduğu durumlarda, BoNT masseterde üç ayrı noktaya enjekte edilebilir. Kas hipertrofisi olan şiddetli bruksizmde 2-3 noktaya daha ek enjeksiyonlar yapılması gerekebilir (Şekil 3). Hastadan masseter kasının sınırlarını izlemek adına dişlerini sıkması istenir. İlk iki enjeksiyon kasın ön ve arka kenarları arasında, mandibula alt kenarının 1.5 cm yukarısına yapılır. Üçüncü nokta, eşkenar üçgenin tepesidir. Şiddetli vakada yapılan ek enjeksiyonlar tüm kas bölgesine yayılır. Yüzeysel, orta ve derin olmak üzere üç katmandan oluşan masseter kasının en derin kısmında iğne yerleştirme derinliği 12,7 mm'den 20-30 mm'ye kadar çıkabilir (Orlova, 2018).

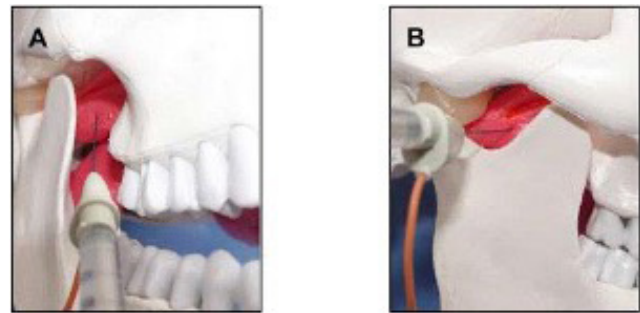
EMG görüntüleme yöntemi ile bakıldığında üzerinde en çok kas aktivasyonunun gösterildiği alanlar hedef alınır. Masseter kasına botoks uygulanması sırasında fazla yüzeysel kalınırsa yeterli klinik cevap alınamaz ayrıca toksinin yakındaki zygomaticus major'a difüzyonu sonucu ağız köşesinin kaldırılamaması şeklinde görülen asimetrik bir gülümsemeye neden olunabilir (Schwartz&Freund,2002; Sunil Dutt ve ark.,2015; Orlova, 2018).

Şiddetli TMR'lerde, bruksizmin eşlik ettiği, masseter kasının hipertrofik olduğu durumda 37 mm uzunluğunda bir iğne ve EMG aracılığı ile enjeksiyon yapılması BoNT'in etkin yayılımı açısından büyük destek sağlar. Daha iyi sonuç için, sadece yüzeysel değil aynı zamanda kasın daha derin katmanlarına ve özellikle maksillaya tutunan superior kısmına enjeksiyon yapılması gerekir (Orlova, 2018).

#### Lateral Pterygoid Kasa BoNT Uygulaması

Lateral pterygoid kasa BoNT enjeksiyonu sık olmasa da TME dislokasyonu, anterior disk deplasmanı, klik sesi varlığı, kas hiperaktivitesi ve miyofasiyal ağrı şikayeti olan hastalarda uygulanabilmektedir. Lateral pterygoid kas enjeksiyonu, nispeten küçük hacmi ve derin konumu nedeniyle EMG rehberliği gerektirir. EMG rehberliğinde 27 gauge monopolar elektrot iğnesi kullanılır. Lateral pterygoid kasa enjeksiyonda iki farklı yaklaşım bulunmaktadır: ekstraoral yaklaşım ve intraoral yaklaşım (Sunil Dutt ve ark.,2015; Orlova, 2018; Altaweel ve ark.,2019).

Ekstraoral yaklaşımda, rehber olarak kondil başının konumunun palpasyonla belirlenmesi gerekir, bunun için de tam bir çene açıklığı gerekmektedir. Hastaya ağızını olabildiğince açması söylenir, böylece kondil başı kolayca hissedilir. İğne, koronoid çentik bölgesinden sokulur ve kondil başını hissetmek için 45° posteriora ilerletilir. İğne daha sonra hafifçe geri çekilir ve daha öne ve biraz daha derine ilerletilir. Daha sonra hastadan mandibulayı diğer yana hareket ettirmesi istenir ve uygun pozisyon belirlendikten sonra aspirasyon ve enjeksiyon yapılır (Schwartz&Freund, 2002) (Şekil 4). Aspirasyon yapılması, lateral pterygoid kasın superior ve inferior lifleri arasından geçen a. maxillaris'e BoNT verilmesi riskini önlemek açısından önemlidir. Bu teknikte iğnenin a. maxillaris'e zarar vermesi nedeniyle kanama, hematoma ve ödem oluşabilir (Orlova, 2018; Altaweel ve ark.,2019).



Şekil 4. Lateral pterygoid kasa intraoral (A) ve ekstraoral (B) yaklaşımla BoNT uygulanması (Yoshida, 2018).

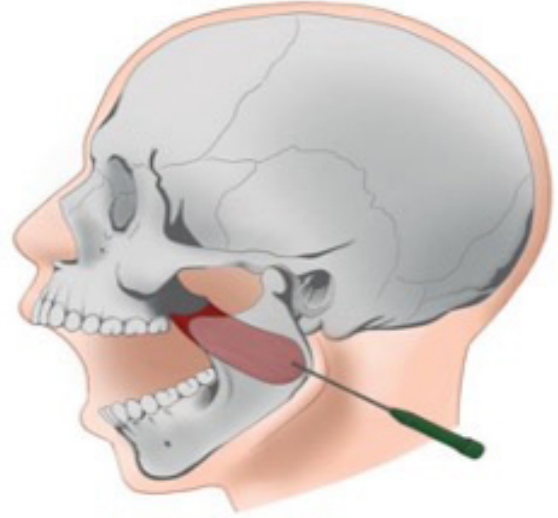


İntraoral yaklaşım, genellikle diş hekimleri ve çene yüz cerrahları tarafından daha çok tercih edilmektedir. Bu yaklaşım, diş tedavisinde rutin ağız içi enjeksiyonlar sırasında uygulanan yaklaşıma benzer olduğu için hasta tarafından daha az kaygıya yol açmaktadır. Ayrıca maksiller arterin hasar görme riski daha azdır (Yoshida, 2018). Lateral yönde maksiller tüberin posteriorundan lateral pterygoid kasa erişim sağlanır. İğne tüberal mukozaya posterior üst dişlerin üzerinden oklüzal düzleme paralel olarak sokulduktan sonra, hastanın kulağı rehber alınarak laterale ve arkaya yönlendirilir (Şekil 4). Pterygoid pleksusdaki yoğun damar içine BoNT enjeksiyonundan, infratemporal damar ağını zedelemekten kaçınmak adına infratemporal fossa bölgesine enjeksiyon yapılmamasına özen gösterilmelidir. Hastalara; BoNT'nin faringeal kaslara diffüzyon sonucu disfajiye neden olabileceği açısından işlemden 4 saat sonraya kadar dik oturmaları tavsiye edilmelidir (Sunil Dutt ve ark.,2015; Altaweel ve ark.,2019).

#### Medial Pterygoid Kasa BoNT Uygulaması

Medial pterygoid kas, fonksiyonel olarak çeneyi kapatan masseterin agonistidir. Mandibulanın iç yüzeyinde, mandibulanın dış yüzeyindeki masseter kasına paralel seyreder. TME rahatsızlıkları prosedüründe genellikle enjeksiyon yapılmayan bu kasa; güçlü çene kenetlemesi olan hastalarda terapötik etkiyi arttırmak için BoNT enjekte edilir. Medial pterygoid kasa submandibuler yolla ekstraoral olarak enjeksiyon yapılabilir. Bu enjeksiyon için iki farklı teknik kullanılabilir;

İnferior-medial teknik uygulamasında EMG elektrodu masseterin orta noktasının mandibula alt kenarına izdüşümü denk gelecek şekilde angular mandibulanın yaklaşık 0,5-1 cm önünde mandibular ramusa dik açıyla yerleştirilerek mandibula boyunca aşağıdan yükselecek şekilde EMG sesi alınana kadar yaklaşık 1,5-2 cm ilerletilir. Elektrodun uygun pozisyonu hastadan ağzını sıkması istenerek doğrulanabilir (Şekil 5). Uygulanacak doz, lateral pterygoidde olduğu gibi 7.5-10 U BoNT-A'dır. Bu yaklaşımın en büyük komplikasyonları fasiyal arter zedelenmesi ve enjeksiyonun fasiyal arter içine yapılmasıdır (Orlova, 2018; Yoshida, 2018; Skarmeta ve ark.,2018).



**Şekil 5.** Medial pterygoid kasa inferior-medial teknikle BoNT uygulanması (Skarmeta ve ark.,2018).

Superior-medial teknik ise daha karmaşıktır çünkü elektrot geniş miktarda doku ve damar ağından (pterygoid pleksus) transversal olarak geçirilir. Bu ekstraoral yaklaşımda, hasta tam yatar pozisyonda ağzı geniş açık olarak konumlandırılır. Enjeksiyon noktası, zygomatik kemiğinin alt sınırı, mandibular incisura, processus mandibula ve mandibular kondil tarafından sınırlandırılan boşluğun ortasıdır. Daha sonra elektrot iğnesi EMG sesi alınana kadar aşağıya doğru medial pterygoid kasına yönlendirilir (Skarmeta ve ark.,2018).

Her iki teknikte de medial pterygoid kas içinde kalmaya özen gösterilmelidir çünkü superior-medial enjeksiyon yöntemi infratemporal fossa ve içeriğindeki trigeminal sinir dallarını, eksternal karotid arter dallarını (a.facialis) ve farenks kaslarını olumsuz etkileyebilir. İnfierior medial enjeksiyona ise submandibular loca ve içeriğindeki submandibular bez ve ağız tabanı kaslarını etkileyebilmesi nedeniyle dikkat edilmelidir (Sunil Dutt ve ark.,2015).

Medial pterygoid kasın BoNT uygulamasında intraoral yaklaşımı, kasın palpe edilebilmesi, ekstraoral yonteme göre daha iyi görüş alanı sağlaması, medial pterygoid kasın superior liflerine de ulaşılabilirlik açısından avantajlıdır. İntraoral yaklaşımda teknik, enjeksiyon öncesi ağız içinden öncelikle medial pterygoidin palpe edilmesi ve iğne elektrodunun kasa ulaşılanaya kadar faringeal duvardan

geçirilmesi ile uygulanmalıdır. EMG iğnesi çenenin medialinden, raphe pterygomandibularenin lateralinden, buksinatör kası delerek ilerletilir (Sunil Dutt ve ark.,2015; Skarmeta ve ark.,2018).

Temporal, masseter ve medial pterygoid kaslar mandibulayı kapatan agonist kaslardır. Tüm kaslara enjeksiyon yapılmadığı durumlarda, enjeksiyon yapılmamış kasta oluşacak kompensasyon nedeniyle tedavi başarısız olabilir. Medial pterygoid kasta bu fenomen daha az görüldüğünden bu kasa enjeksiyon nadiren yapılır (Schwartz & Freund,2002).

#### Uygulanacak Doz Miktarı

Efektif doz miktarı kas kütesinin büyüklüğüne ve semptomların ağırlığına göre belirlenir ve optimal doz hakkında fikir birliği bulunmamaktadır (Munchau & Bhatia,2000; Schwartz & Freund,2002). Her bir enjeksiyon bölgesinde toksinin difüzyonu 1cm kadardır, bu nedenle daha çok bölgeye daha düşük konsantrasyonda (ör. 2.5U-5.0U/0.1 ml), daha büyük hacimlerde enjeksiyon yapılması önerilmektedir (Song ve ark.,2007).

TMR tedavisi için, fiziksel muayene ve semptomlar doğrultusunda kaslar hedeflenir, kas hassasiyet-ağrı skoruna (VAS) göre seçilen kas gruplarına verilen doz, sıklık ve hacim ayarlanır. Temporalis ve masseter kasları genel olarak en çok etkilenen kas gruplarıdır ve BoNT'in en sık enjekte edildiği kaslardır. Genellikle her temporal kas için 10–25 U doz ve masseter kasları için 25–50 U doz tercih edilmektedir. Eğer hastanın şikayetleri arasında yanak bölgesi altında belirgin ağrı varlığı, fark edilebilir çene deviasyonu, bruksizm ve diş gıcırdatma gibi önemli bir şikayet varsa lateral pterygoid kasa da 7.5-10 U enjeksiyon yapılır. Dozun yaklaşık yüzde 50'si masseterlere, yüzde 35'i temporalis kaslarına ve yüzde 15'i lateral pterygoid kasa enjekte edilir. Hafif TMR vakalarında, lateral pterygoid kas enjeksiyonları atlanabilir (Orlova,2018).

Bazı hastalarda toksine karşı antikor gelişimi gözlenebilir, bu duruma hangi faktörlerin neden olduğu tam olarak bilinmese de sık yapılan enjeksiyonların riski arttırdığı düşünülmektedir. Bu nedenle enjeksiyonların en az 12 hafta arayla yapılması önerilmektedir (Sunil Dutt ve ark.,2015).

Sonuç olarak TMR tedavisinde genel kanı olarak invaziv tedavilerden önce non-invaziv, konservatif tedaviler denenmelidir. BoNT enjeksiyonu konservatif tedavilerle yeterli başarı sağlanamadığı durumlarda bu tedavilerin

yanında ek olarak uygulanabilir. Özellikle kassal TMR'den miyofasiyal ağrısı olan hastalarda olmak üzere, TME disk dislokasyonu gösteren hastalarda, bruksizm vakalarında BoNT enjeksiyonunun, semptomların giderilmesinde ve hastanın yaşam kalitesinin artırılmasında etkili olduğu görülmüştür. Ancak BoNT'in TMR'de kullanımıyla ilgili daha çok randomize klinik çalışmanın yapılmasına ihtiyaç vardır.

#### KAYNAKLAR

1. Altaweel AA, Elsayed SAH, Baiomy AABA, Abdelsadek SE, Hyder AA. Extraoral Versus Intraoral Botulinum Toxin Type A Injection for Management of Temporomandibular Joint Disc Displacement With Reduction. *J Craniofac Surg*, 2019; 30(7): 2149–53.
2. Aquilina P, Vickers R, McKellar G. Reduction of a chronic bilateral temporomandibular joint dislocation with intermaxillary fixation and botulinum toxin A. *Br J Oral Maxillofac Surg*. 2004; 42: 272-273.
3. Arinci A, Güven E, Yazar M, Başaran K, Keklik B. Effect of injection of botulinum toxin on lateral pterygoid muscle used together with the arthroscopy in patients with anterior disk displacement of the temporomandibular joint. *Kulak Burun Bogaz Ihtis Derg*. 2009;19(3):122-9.
4. Arnon SS, Schechter R, Inglesby TV, Henderson DA, Bartlett JG, Ascher MS, Eitzen E, Fine AD, Hauer J, Layton M, Lillibridge S, Osterholm MT, O'Toole T, Parker G, Perl TM, Russell PK, Swerdlow DL, Tonat K. Working Group on Civilian Biodefense. Botulinum toxin as a biological weapon: medical and public health management. *JAMA*. 2001;285(8):1059-70.
5. Aurora SK, Dodick DW, Turkel CC, DeGryse RE, Silberstein SD, Lipton RB, Diener HC, Brin MF; PREEMPT 1 Chronic Migraine Study Group. OnabotulinumtoxinA for treatment of chronic migraine: results from the double-blind, randomized, placebo-controlled phase of the PREEMPT 1 trial. *Cephalalgia*. 2010 ;30(7):793-803.
6. Bakheit, AM. The possible adverse effects of intramuscular botulinum toxin injections and their management. *Current Drug Safety*. 2006; 1(3): 271–9.
7. Bakke M, Møller E, Werdelin LM, Dalager T, Kitai N, Kreiborg S. Treatment of severe temporomandibular joint clicking with botulinum toxin in the lateral pterygoid muscle in two cases of anterior disc displacement. *Oral Surg Oral Med Oral Pathol Oral Radiol Endod*. 2005; 100: 693-700.
8. Barnes M. Botulinum toxin – mechanisms of action and clinical use in spasticity. *J Rehabil Med*. 2003; 35(0): 56–9.
9. Baumann L, Black L. Botulinum toxin type B (Myobloc). *Dermatol Surg*. 2003; 29(5): 496–500.
10. Bhogal PS, Hutton A, Monaghan A. Review of the current uses of Botox for dentally-related procedures. *Dental Update*. 2006; 33(3): 165-8.
11. Binz T, Blasi J, Yamasaki S, Baumeister A, Link E, Südhof TC, Jahn R, Niemann H. Proteolysis of SNAP-25 by types

- E and A botulinum neurotoxins. *J Biol Chem.* 1994; 269(3): 1617-20.
12. Bottemly I. Comparing Neurotoxins: Botox, Dysport, Jeuveau and Xeomin. Erişim Tarihi (14.3.2022) <https://aedit.com/aediton/comparing-neurotoxin-botulinum-type-a-injections-botox-dysport-jeuveau-xeomin>
  13. Brin MF, Blitzer A, Herman S, Steward C. Oromandibular dystonia: Treatment of 96 patients with botulinum toxin A. In therapy with botulinum toxin. 1994; 19: 429–35.
  14. Burgin ASV, Dickens F, Zatman LJ. The action of botulinum toxin on the neuro-muscular junction. *J. Physiol.* 1949;109: 10-24.
  15. Carruthers JDA, Carruthers JA. Treatment of glabellar frown lines with botulinum A exotoxin. *J Dermatol Surg Oncol.* 1992;18:17–21.
  16. Chen JJ, Dashtipour K. Abo-, inco-, ona-, and rimabotulinum toxins in clinical therapy: a primer. *Pharmacotherapy.* 2013;33:304-18.
  17. Clark GT, Stiles A, Lockerman LZ, Gross SG. A critical review of the use of botulinum toxin in orofacial pain disorders. *Dent Clin North Am.* 2007; 51:245–61.
  18. Connelly ST, Myung J, Gupta R, Tartaglia GM, Gizdulich A, Yang J, Silva R. Clinical outcomes of Botox injections for chronic temporomandibular disorders: do we understand how Botox works on muscle, pain, and the brain? *Int J Oral Maxillofac Surg.* 2017;46(3):322-7.
  19. Dashtipour K, Pedouim F. Botulinum Toxin: Preparations for Clinical Use, Immunogenicity, Side Effects, and Safety Profile. *Semin Neurol.* 2016;36(1):29-33.
  20. De la Torre Canales G, Cãmara-Souza MB, do Amaral CF, Garcia RCMR, Manfredini D. Is there enough evidence to use botulinum toxin injections for bruxism management? A systematic literature review. *Clin Oral Investig.* 2017; 21(3):727–734.
  21. Dressler D, Benecke R. Pharmacology of therapeutic botulinum toxin preparations. *Disabil Rehabil.* 2007;29(23):1761-8.
  22. Emara AS, Faramawey MI, Hassaan MA, Hakam MM. Botulinum toxin injection for management of temporomandibular joint clicking. *Int J Oral Maxillofac Surg.* 2013;42(6):759-64.
  23. Erbguth FJ, Naumann M. Historical aspects of botulinum toxin: Justinus Kerner (1786–1862) and the ‘sausage poison’. *Neurology.* 1999;53:1850–3.
  24. Ernberg M, Hedenberg-Magnusson B, List T, Svensson P. Efficacy of botulinum toxin type A for treatment of persistent myofascial TMD pain: a randomized, controlled, double-blind multicenter study. *Pain.* 2011;152(9):1988-96.
  25. Freund B, Schwartz M. The use of botulinum toxin for the treatment of temporomandibular disorder. *Oral Health.* 1998 Feb;88(2):32-7.
  26. Freund B, Schwartz M, Symington JM. Botulinum toxin: new treatment for temporomandibular disorders. *Br J Oral Maxillofac Surg.* 2000 ;38(5):466-71.
  27. Fu KY, Chen HM, Sun ZP, Zhang ZK, Ma XC. Long-term efficacy of botulinum toxin type A for the treatment of habitual dislocation of the temporomandibular joint. *Br J Oral Maxillofac Surg.* 2010;48(4):281-4.
  28. Gezer AI, Levendoğlu F. Temporomandibular Eklem Rahatsızlıklarının Sınıflandırılması, Tanı ve Tedavisi, Genel Tıp Derg. 2016;26(1):34-40.
  29. Guarda-Nardini L, Manfredini D, Salamone M, Salmaso L, Tonello S, Ferronato G. Efficacy of botulinum toxin in treating myofascial pain in bruxers: a controlled placebo pilot study. *Cranio.* 2008; 26(2):126-35.
  30. Guo BL, Zheng CX, Sui BD, Li YQ, Wang YY, Yang YL. A closer look to botulinum neurotoxin type A-induced analgesia. *Toxicon.* 2013; 71:134-9.
  31. Güreşer G. Temporomandibular Eklem Hastalıkları. *Fiziksel Tıp.* 2003; 6(2):37-45.
  32. Hellman A, Torres-Russotto D. Botulinum toxin in the management of blepharospasm: current evidence and recent developments. *Ther Adv Neurol Disord.* 2015; 8:82-91.
  33. Huang W, Foster JA, Rogachefsky AS. Pharmacology of botulinum toxin. *J Am Acad Dermatol.* 2000;43(2 Pt 1):249-59.
  34. Ihde SK, Konstantinovic VS. The therapeutic use of botulinum toxin in cervical and maxillofacial conditions: an evidence-based review. *Oral Surg Oral Med Oral Pathol Oral Radiol Endod.* 2007; 104: e1-11.
  35. Isaac AM, Moss CE, Whear NM. Unilateral temporalis muscle hypertrophy managed with botulinum toxin type-A. *Br J Oral Maxillofac Surg.* 2000; 38:571–2.
  36. Jackson JL, Kuriyama A, Hayashino Y. Botulinum toxin A for prophylactic treatment of migraine and tension headaches in adults: a meta-analysis. *JAMA.* 2012;307(16):1736-45.
  37. Jensen R. Pathophysiological mechanisms of tension-type headache: a review of epidemiological and experimental studies. *Cephalalgia.* 1999;19:602–21.
  38. Juniper RP. Temporomandibular joint dysfunction: a theory based upon electromyographic studies of the lateral pterygoid muscle. *Br J Oral Maxillofac Surg.* 1984;22(1):1-8.
  39. Karacalar A, Yılmaz N, Bilgici A, Baş B, Akan H. Botulinum toxin for the treatment of temporomandibular joint disk disfigurement: clinical experience. *J Craniofac Surg.* 2005;16(3):476-81.
  40. Kaya DI, Ataoglu H. Botulinum toxin treatment of temporomandibular joint pain in patients with bruxism: A prospective and randomized clinical study. *Niger J Clin Pract.* 2021;24(3):412-417.
  41. Kim HS, Yun PY, Kim YK. A clinical evaluation of botulinum toxin-A injections in the temporomandibular disorder treatment. *Maxillofac Plast Reconstr Surg.* 2016 Jan 28;38(1):5.
  42. Kocaelli H, Çakarer S, Yalıtırık M. Botulinum Toksin (Btx) ve klinik kullanımı/Botulinum Toksin (Btx) And Clinical Usage. *J Istanbul Univ Fac Dent.* 2012; 38(3-4): 37-43.
  43. Kurtoglu C, Gur OH, Kurkcü M, Sertdemir Y, Guler-Uysal F, Uysal H. Effect of botulinum toxin A in myofascial pain patients with or without functional disc displacement. *J Oral Maxillofac Surg.* 2008; 66: 1644–51.
  44. Mahajan ST, Brubaker L. Botulinum toxin: from life-threatening disease to novel medical therapy. *Am J Obstet Gynecol.* 2007;196:7–15.

45. Majid OW. Clinical use of botulinum toxins in oral and maxillofacial surgery. *Int J Oral Maxillofac Surg.* 2010;39(3):197-207.
46. Monroy PG, da Fonseca MA. The use of botulinum toxin-A in the treatment of severe bruxism in a patient with autism: a case report. *Spec Care Dentist.* 2006;26(1):37-9.
47. Montecucco C, Schiavo G, Rossetto O. The mechanism of action of tetanus and botulinum neurotoxins. *Arch Toxicol Suppl.* 1996; 18:342-54.
48. Moore AP, Wood GD. Medical treatment of recurrent temporomandibular joint dislocation using botulinum toxin A. *Br Dent J.* 1997;183(11-12):415-7.
49. Münchau A, Bhatia KP. Uses of botulinum toxin injection in medicine today. *BMJ.* 2000 Jan 15;320(7228):161-5.
50. Okeson JP, de Leeuw R. Differential diagnosis of temporomandibular disorders and other orofacial pain disorders. *Dent Clin North Am.* 2011;55(1):105-20.
51. Okeson JP. Management of Temporomandibular Disorders and Occlusion. 8th ed. Elsevier;2015.p. 5-15,109,110,261-65.
52. Ondo WG, Simmons JH, Shahid MH, Hashem V, Hunter C, Jankovic J. Onabotulinum toxin-A injections for sleep bruxism. *Neurology.* 2018; 90(7): e559–64.
53. Orlova, O. Botulinum Toxin Therapy for Bruxism. Dirk Dressler, Eckart Altenmüller, Joachim K.Krauss editors. *Treatment of Dystonia.* Cambridge University Press; 2018. p.182–184.
54. Patel J, Cardoso JA, Mehta S. A systematic review of botulinum toxin in the management of patients with temporomandibular disorders and bruxism. *British Dental Journal.* 2019; 226(9), 667–72.
55. Pons M, Meyer C, Euvrard E, Weber E, Sigaux N, Louvrier A. MR-guided navigation for botulinum toxin injection in the lateral pterygoid muscle. First results in the treatment of temporomandibular joint disorders. *J Stomatol Oral Maxillofac Surg.* 2019;120(3):188-195.
56. Sakaguchi G. Clostridium botulinum toxins. *Pharmacol Ther.* 1982; 19:165–94
57. Schwartz M, Freund B. Treatment of temporomandibular disorders with botulinum toxin. *Clin J Pain.* 2002;18(6):198-203.
58. Scott AB. Botulinum toxin injection of eye muscles to correct strabismus. *Trans Am Ophthalmol Soc.* 1981;79:734-770.
59. Setler PE. Therapeutic use of botulinum toxins: background and history. *Clin J Pain.* 2002;18(6):119-24.
60. Sipahi Calis A, Colakoglu Z, Gunbay S. The use of botulinum toxin-a in the treatment of muscular temporomandibular joint disorders. *J Stomatol Oral Maxillofac Surg.* 2019 Sep;120(4):322-325.
61. Skármeta NP, Espinoza-Mellado P, Chana P. Orofacial Dystonia and Other Oromandibular Movement Disorders. *Dystonia – Different Prospects* 2018;10-36.
62. Smuts JA, Baker MK, Smuts HM, Stassen JR, Rossouw E, Barnard PW. et al. Prophylactic treatment of chronic tension-type headache using botulinum toxin type A. *Eur J Neurol.* 1999;6(4):99–102.
63. Soğancı G, Yağcı F. Diş Hekimliğinde Botoks: Derleme. *Atatürk Üniversitesi Diş Hekimliği Fakültesi Dergisi.* 2016; 26(2): 0-0.
64. Song PC, Schwartz J, Blitzer A. The emerging role of botulinum toxin in the treatment of temporomandibular disorders. *Oral Dis.* 2007; 13(3): 253-60.
65. Stephens MD, Talbot JC, Routledge PA. *Detection Of New Adverse Drug Reactions.* 4th ed. Groves Dictionaries, Incorporated London; 1998. p.32–44.
66. Sunil Dutt C, Ramnani P, Thakur D, Pandit M. Botulinum toxin in the treatment of muscle specific Oro-facial pain: a literature review. *J Maxillofac Oral Surg.* 2015 Jun;14(2):171-5.
67. Tinastepe N, Küçük BB, Oral K. Botulinum toxin for the treatment of bruxism. *Cranio.* 2015; 33(4):291-8.
68. Tintner R, Jankovic J. Botulinum toxin type A in the management of oromandibular dystonia and bruxism. *Scientific and therapeutic aspects of botulinum toxin.* Philadelphia: Lippincott Williams & Wilkins; 2002. p. 343-350.
69. Truong DD, Stenner A, Reichel G. Current clinical applications of botulinum toxin. *Curr Pharm Des.* 2009;15(31):3671-80.
70. To EW, Ahuja AT, Ho WS, King WW, Wong WK, Pang PC, Hui AC. A prospective study of the effect of botulinum toxin A on masseteric muscle hypertrophy with ultrasonographic and electromyographic measurement. *Br J Plast Surg.* 2001;54(3):197-200.
71. Van Zandijcke M, Marchau MM. Treatment of bruxism with botulinum toxin injections. *J Neurol Neurosurg Psychiatry.* 1990 Jun;53(6):530.
72. Villa S, Raoul G, Machuron F, Ferri J, Nicot R. Improvement in quality of life after botulinum toxin injection for temporomandibular disorder. *J Stomatol Oral Maxillofac Surg.* 2019 ;120(1):2-6.
73. von Lindern JJ, Niederhagen B, Bergé S, Appel T. Type A botulinum toxin in the treatment of chronic facial pain associated with masticatory hyperactivity. *J Oral Maxillofac Surg.* 2003;61(7):774-8.
74. Yengin E. Temporomandibular Rahatsızlıklarda Teşhis ve Tedavi. İstanbul: İstanbul Üniversitesi Diş Hekimliği Fakültesi Yayınları;2000.
75. Yiannakopoulou E. Serious and long-term adverse events associated with the therapeutic and cosmetic use of botulinum toxin. *Pharmacology.* 2015;95(1-2):65-9.
76. Yoshida K. Botulinum neurotoxin injection for the treatment of recurrent temporomandibular joint dislocation with and without neurogenic muscular hyperactivity. *Toxins (Basel).* 2018;10(5):174.
77. Ziegler CM, Haag C, Mühlhng J. Treatment of recurrent temporomandibular joint dislocation with intramuscular botulinum toxin injection. *Clin Oral Investig.* 2003 Mar;7(1):52-5.