



Original Article

Diseases causing liver lesion in slaughtered cattle in Burdur province

Burdur ilinde kesilen sığırlarda karaciğerde lezyona neden olan hastalıklar

Hüseyin ARSLAN¹, Hasan Altan AKKAN¹

¹ Burdur Mehmet Akif Ersoy Üniversitesi, Veteriner Fakültesi, İç Hastalıkları Anabilim Dalı, Burdur, Türkiye

Received 06.08.2021

Accepted 01.12.2021

Published Online 31.12.2021

Article Code CPHS2020-2(2)-6

Abstract

Objective: In this study, it was aimed to determine the distribution of diseases that cause liver lesion formation in the slaughtered cattle in Burdur province. **Material and Method:** The material of the study consisted of 1000 cattle of different age, race and sex slaughtered in Slaughterhouse in Burdur province. It was evaluated whether cattle showed symptoms in terms of liver diseases before slaughter. After slaughter, the images of the macroscopic lesions of liver samples were taken, and then samples were taken from the livers and sent to Burdur Mehmet Akif Ersoy University Pathology Department for routine histopathological follow up. Materials were examined in the laboratory of the Department and the lesions observed in cattle livers were identified and classified. No clinical symptoms of liver disease were observed in cattle brought for slaughtering. **Results:** In 16 (0,16%) out of 1000 studied bovine liver were observed with the macroscopic lesions. One of the 16 liver pathological specimens revealed hydropic degeneration, five echinococcalysts, two liver abscesses, one with chronic passive congestion, one with chronic inflammatory reaction, three with chronic inflammatory reaction and cirrhotic changes, two with fatty liver and one with amyloidosis. **Conclusion:** Burdur province is one of the important resources of our country for breeding cattle. Previously known diseases which may cause liver damage in cattle will contribute to taking necessary precautions against these diseases. In this study; Diseases causing liver lesions in the cattle in Burdur province were identified as hydropic degeneration, echinococcus cyst, liver abscess, chronic passive congestion, chronic inflammatory reaction, cirrhotic changes, fatty liver and amyloidosis.

Öz

Amaç: Bu çalışmada, Burdur ilinde kesilen sığırlarda karaciğerde lezyon oluşumuna neden olan hastalıkların dağılımının belirlenmesi amaçlanmıştır. **Gereç ve Yöntem:** Çalışmanın materyalini Burdur ili mezbahasında kesilen farklı yaş, ırk ve cinsiyette 1000 adet sığır oluşturdu. Sığırların kesim öncesi karaciğer hastalıkları yönünden semptom gösterip göstermediği değerlendirildi. Kesim sonrası makroskopik olarak lezyon görülen karaciğer örneklerinin resimleri çekildi ve ardından karaciğerlerden örnekler alınarak Burdur Mehmet Akif Ersoy Üniversitesi Veteriner Fakültesi Patoloji Anabilim Dalına rutin histopatolojik takiplerinin yapılması için gönderildi. İlgili Anabilim dalı laboratuvarında materyaller incelenip sığırların karaciğerlerinde gözlenen lezyonların tanımlanması ve sınıflandırılması yapıldı. **Bulgular:** Çalışmada kullanılan mezbahaya kesim için getirilmiş sığırlarda karaciğer hastalıklarına ilişkin klinik semptomlara rastlanmadı. İncelenen 1000 adet sığır karaciğerinin 16 tanesinde (%0,16) ise makroskopik patolojik lezyona rastlandı. Patolojik incelemesi yapılan 16 karaciğer örneğinden birinde hidrobik dejenerasyon, beşinde ekinokok kisti, ikisinde karaciğer apsesi, birinde kronik pasif konjesyon, birinde kronik yangısal reaksiyon, üçünde kronik yangısal reaksiyon ve sirotik değişiklikler, ikisinde yağlanma ve birinde de amiloidozis saptandı. **Sonuç:** Burdur ili damızlık sığır yetiştiriciliği için ülkemizin önemli kaynaklarından biridir. Bölgede sığırlarda karaciğer hasarına neden olabilecek hastalıkların önceden bilinmesi bu hastalıklara karşı gerekli önlemlerin alınmasına katkı sağlayacaktır. Bu çalışmada; Burdur ilinde kesilen sığırlarda karaciğerde lezyona neden olan hastalıklar hidrobik dejenerasyon, ekinokok kisti, karaciğer apsesi, kronik pasif konjesyon, kronik yangısal reaksiyon, sirotik değişiklikler, yağlanma ve amiloidozis olarak tespit edilmiştir.

Keywords

liver lesion
cattle
macroscopy
microscopy

Anahtar kelimeler

karaciğer lezyonu
sığır
makroskopi
mikroskopi

Corresponding Author

H.A. ALTAN
hasanaltnakkan@hotmail.com

ORCID

H. Arslan
0000-0002-3945-0688
H. A. Akkan
0000-0002-5115-7687

To cite this article:

Arslan H, Akkan HA, Diseases causing liver lesion in slaughtered cattle in Burdur province. Curr Perspect Health Sci, 2021;2(2): 83-90.

GİRİŞ

Karaciğer, anatomik ve fonksiyonel olarak gastrointestinal kanal ve dolaşım sistemi arasında yer alan, vücudun hemen bütün sistemleriyle ilişkisi bulunan ve son derece karmaşık ve önemli fonksiyonları olan sindirim sisteminin önemli bir organıdır (1,2). Özellikle karaciğer portal akım yoluyla gelen maddeler için ilk karşılaşılan filtre olduğundan hastalık etkenleri bu organda enfeksiyonlara neden olurlar (3). Karaciğer hastalıklarının semptomları spesifik değildir. Bazı vakalarda ortaya çıkan semptomlar tam olarak karaciğer bozukluğunu yansıtmaz. Bu nedenle, karaciğer hastalıklarının teşhisi klinik semptomlara bakılarak yapılamaz. Teşhis için, biyokimyasal testlere ve karaciğer biyopsi örneğinin histopatolojik değerlendirilmesine gereksinim vardır. Sığırların karaciğer yetmezliğinde klinik bulgular, birkaç yönden diğer türlerden farklılık gösterir. Sığırlarda ikterik indeks, serum safra pigment seviyesinden ziyade, karoten seviyesi ile paralellik gösterir. Bunun yanında, sığırların fokal hepatik hastalıklarında önemli klinik semptomlar ortaya çıkmaz. Bu yüzden, fokal hastalıklar hepatik enzim seviyesinin belirlenmesi ile teşhis edilebilir. Enzim aktivitelerinin yüksekliği ile hepatik yetmezliğin derecesi arasında korelasyon yoktur (2).

Karaciğerde görülen hastalıkların türünün ve insidansının bilinmesi önem arz etmektedir (4). Çiftlik hayvanlarında primer karaciğer hastalıkları laktasyonun erken dönemlerinde ortaya çıkan lipomobilizasyon sendromu dışında nadiren görülür (5). Karaciğer hastalıkları paranzimal, hepatobilier ve vasküler bozukluklar olarak üç grup altında toplanır. Paranzimal hastalıklar viral, bakteriyel, mikotik, ilaca bağlı ve diğer toksik kaynaklı olabilir. Siroz, birçok neden bağlı olarak genellikle hepatitlerin son döneminde gelişen paranzimal bir karaciğer hastalığıdır. Glikojen, yağ, amiloid, granülomlar ve tümoral oluşumlar karaciğerin infiltratif bozukluklarını oluştururlar. Karaciğer paranzim bozukluklarına neden olan diğer bozukluklar hematomlar, apse ve kistik yapılarıdır. Karaciğerin hepatobilier hastalıklarını ekstrahepatik obstrüksiyonlar ve kolangitisler oluşturur. Ekstrahepatik obstrüksiyonların en yaygın nedeni safra taşlarıdır. Pankreatitis gibi bazı proksimal intestinal bozukluklar da ekstrahepatik obstrüksiyonlara neden olabilirler. Kolangitisler genellikle bilier sistemin duodenumdan kaynaklanan enfeksiyon hastalıklarında gelişir.

Vasküler karaciğer hastalıklarını kalp yetmezliği nedeniyle gelişen ve generalize hepatomegaliyle seyreden karaciğerin kronik pasif konjesyonu, hepatik veya portal ven trombozu, pyelonefritis ve ender olarak görülen arteriovenöz fistuller oluşturur. Çoğunlukla genç hayvanlarda görülen, konjenital bir bozukluk olan portakaval şant da karaciğerin vasküler bozuklukları arasında yer alır (2).

Karaciğer hastalıklarının klinik semptomları ikterus, abdominal ağrı, sinirsel semptomlar, ascites, ishal ya da konstipasyon, fotosensitizasyon ve hemorajik diyatez olarak bildirilmektedir (2,5-7). Karaciğerin bakteriyel hastalıkları; kara hastalık (Enfeksiyöz Nekrotik Hepatit), basiller ikterohemoglobinüri, karaciğer apseleri, karaciğer nekrobazillozu olarak, karaciğerin viral hastalığı olarak Rift Vadisi ateşi hastalığı. Karaciğerin paraziter hastalıkları; fasciolosis, kist hidatik, bulanık şişkinlik ve hidropik dejenerasyon, karaciğerin diğer hastalıkları amiloidozis, yağlı karaciğer sendromu olarak, karaciğerde fibrosis ve siroz ile karaciğer ve safra kanallarının hiperplastik ve neoplastik hastalıkları olarak karaciğerde hepatobilier tümörler, hepatohüresel adenomlar (hepatomlar), hepatohüresel karsinomlar, kolanjiohüresel adenomlar ve kolanjiohüresel karsinomlardır (8). Ketozis ve diabetes mellitus ise karaciğerde hasar oluşturan metabolizma hastalıklarıdır.

Ülkemizde karaciğer hastalıklarının yaygınlığı üzerine yapılan çalışmalarda, Kaplan ve ark. (9) 2008-2012 yılları arasında Elazığ'da kesilen hayvanlarda karaciğer tremetodlarının yaygınlığını *F. hepatica* için %5,64-7,94, *D. dentriticum* için %1,15-1,39 olarak, Balkaya ve Şimşek (10) Erzurum'da kesilen sığırlarda hidatidozisi %34,3 ve fasciolazisi %21 olarak, Altun ve Sağlam (11) yine Erzurum'da kesilen sığırlarda lezyonlu karaciğerlerin %11'inde apse, %21'inde bağ doku proliferasyonu ve siroz, %38'inde büyüklükleri ve yerleşim yerleri farklı nekroz, %4 yağ dejenerasyonu, %56 hidropik dejenerasyon, %32 kolangiohepatitis, %18 kist hidatik, %5 *F. hepatica* ve %4'ünde *D. dentricum*, Öge ve ark. (12) Ankara yöresinde kesilen koyunlarda *Cysticercus tennicollis* (*C. tennicollis*) %26,7, kist hidatik %5,9, keçilerde *C. tennicollis* %27,9, kist %1,6 ve sığırlarda *Cysticercus bovis* (*C. bovis*) %9,4, Yıldız ve Tunçer (13) Kırıkkale'de sığırlarda kist hidatiki karaciğerde %16,68 olarak belirlemişlerdir. Oruç (14) Konya'da kesilen sığırlarda %0,93 yağlanma, %1,86 nekroz ve %0,43 oranlarında karaciğerde lezyonlara rastlamıştır.

Dünya genelinde sığır karaciğerlerinde lezyonlara neden olan hastalıklar üzerinde yapılan çalışmalarda; Tanzanya'da Mellau ve ark. (15) %18 oranında lezyona rastladıklarını bildirmektedirler. Mısır'da (16) mezbahada kesilen sığırların karaciğerinde %17,9 oranında abse ve siroza rastlamışlardır. Sudan'da Suhair (16) karaciğerde fasciolozisi %91, sirozu %1,76, apseleri %2,80, kist hidatik %1,05 ve kalsifikasyonu %2,26 olarak tespit etmiştir. Sohair ve ark. (17) Mısır'da fasciolazisli sığır karaciğerlerinde %30,4 oranında akut suppuratif hepatitis ve %69,6 oranında kronik hepatitis belirlemişlerdir. Raji ve ark. (18), Nijerya'da mezbahada kesilen sığırlarda karaciğerde fasciolazisi %23,41 ve sirozu %10,41 olarak tespit etmişlerdir.

Bu çalışmada Burdur ilinde yetiştirilen sığırlarda görülebilecek olan karaciğer hastalıklarının çeşitlerini ve yaygınlığını ortaya koyarak bölgede çalışan veteriner hekimler ve sığır yetiştiricilerinin bu hastalıklar yönünden almaları gereken önlemler açısından farkındalık oluşturmak amaçlanmıştır.

GEREÇ ve YÖNTEM

Örneklerin Toplanması

Çalışmada materyal olarak 2018 yılında Burdur ili mezbahasına kesim için getirilen farklı ırk (747 holstein, 208 simmental, 19 montafon ve 26 adet diğer ırklardan), yaş (6-96 ay ve üzeri) ve cinsiyetten (857 erkek ve 143 dişi) 1.000 adet sığır ve bu sığırların lezyon gösteren karaciğerleri materyal olarak kullanıldı.

Klinik Muayene

Kesim için mezbahaneye getirilen sığırların karaciğer hastalıkları yönünden rutin muayeneleri yapıldı. Irk, yaş ve cinsiyetleri kayıt altına alındı. Bu hayvanlardan kesim sonrası karaciğerinde lezyon görülen vakaların fotoğrafları çekilerek, histopatolojik muayeneler lezyonlu ve sağlam karaciğer kısımlarından %10'luk formaldehit solüsyonu içerisine uygun örnekler alındı.

İstatistik Analizler

Mezbahada kesilen sığırların ırk, yaş ve cinsiyetleri ile karaciğerlerinde tespit edilen lezyonlar arasında istatistik açıdan önemi belirlemek için SPSS 17,0 paket programında x2 analizi uygulandı.

Histopatolojik İnceleme

Toplanan karaciğer örneklerinin histopatolojik

incelemesi Burdur Mehmet Akif Ersoy Üniversitesi Veteriner Fakültesi Patoloji Anabilim dalında gerçekleştirildi. Bu amaçla karaciğer örnekleri %10'luk tamponlu formaldehit solüsyonunda tespit edildi. İki gün formaldehitte bekletilen örnekler trimlendikten sonra takip kasetlerine alındı, iki gün daha formaldehid içinde bekletilen kasetler doku takip cihazına (Leica ASP300S model ototeknikon) yerleştirildi. Tüm gece boyunca doku takip cihazında düşük dereceli alkollerden yüksek dereceli alkollere geçirilerek suları alınan dokular, daha sonra iki adet ksilolden geçirilerek yağı alınıp sıcak parafinden geçirilerek doku boşluklarına parafin dolması sağlandı. Ertesi gün dokular parafine gömülerek blokaj işlemi yapıldı. Bloklardan 4-5 saat soğutulmanın ardından mikrotomda (Leica 2155 model rotary mikrotom), 5 mikron kalınlığında seri kesitler alındı. Karaciğer kesitleri 30'ar dakika süreyle 3 ayrı ksilol serisinden geçirilerek parafin tabakası uzaklaştırıldı. Daha sonra sırasıyla %100, 96, 90, 80 ve 70'lik olmak üzere alkol serisinden geçirilerek dokulara su verildi. Ardından dokular rutin boya hematoksin-eozinle boyandı. Boyama işleminin ardından sırasıyla %70, 80, 90, 96 ve 100'lük alkollerden geçirilerek dokuların suyu alındı. Parlatmak için ksilolden geçirilen dokuların üzerine entellan damlatılarak lamel yapıştırıldı. Ardından kesitler ışık mikroskopunda (Olympus CX41) değerlendirildi. Database Manual Cell Sens Life Science Imaging Software System (Olympus Corporation, Tokyo, Japan) kullanılarak mikrofotografi ve morfolometrik inceleme yapıldı.

BULGULAR

Klinik Bulgular

Çalışmada kapsamında incelenen, kesim için mezbahaya getirilen sığırların klinik muayenelerinde karaciğer hastalıklarının semptomlarından ikterus, abdominal ağrı, sinirsel semptomlar, ascites, ishal ya da konstipasyon, fotosensitizasyon ve hemorajik diyateze ilişkin klinik semptomlara rastlanmadı. Çalışmada kullanılan holstein ırkı 747 sığırın 13'ünde (%1,74), simmental ırkı 208 sığırın 3'ünde (%1,44) karaciğerde farklı lezyona rastlanmıştır. Cinsiyet göz önüne alındığında 143 dişi sığırın 11'inde (%7,69) ve 857 erkek sığırın 5'inde (%0,58) karaciğerde lezyon tespit edilmiştir. Yaş açısından değerlendirildiğinde ise kesilen 12- 24 aylık olan 827 sığırın 5'inde (%0,6), 25-48 aylık 76 sığırın 4'ünde (%5,26), 49-72 aylık 38 sığırın 2'sinde (%5,26), 73-96 aylık 19 sığırın 3'ünde (%15,79) ve 97 aylıktan büyük 35 sığırın 2'sinde (%5,71) karaciğerde lezyona rastlandı.

Çalışmada kullanılan sığırlardan elde edilen karaciğer lezyonlarının ırk (Tablo1.), yaş (Tablo 2.), cinsiyet (Tablo 3.) ve hastalıklara (Tablo 4.) göre dağılımları sunulmuştur.

Tablo 1. Kesilen sığırlarda karaciğer lezyonlarının ırka göre dağılımı.

İrk	Kesilen hayvan sayısı	Lezyonlu karaciğer sayısı
Simental	208	3
Montafon	19	0
Holstein Siyah Alaca	747	13
Diğer ırklar	26	0
Toplam Hayvan Sayısı	1000	16

Tablo 2. Kesilen sığırlarda karaciğer lezyonlarının cinsiyete göre dağılımı.

Cinsiyet	Kesilen hayvan sayısı	Lezyonlu karaciğer sayısı
Dişi	143	11
Erkek	857	5
Toplam Hayvan Sayısı	1000	16

Tablo 3. Kesilen sığırlarda karaciğer lezyonlarının yaşa göre dağılımı.

Yaş (Ay)	Kesilen hayvan sayısı	Lezyonlu karaciğer sayısı
6-11	5	0
12-24	827	5
25-48	76	4
49-72	38	2
73-96	19	3
97 ve üzeri	35	2
Toplam Hayvan Sayısı	1000	16

Tablo 4. Kesilen sığırlarda karaciğer lezyonlarının dağılımı.

Görülen lezyon	Sayı
Hidrolik dejenerasyon	1
Ekinokok kisti	5
Karaciğer apsesi	2
Kronik pasif konjesyon	1
Kronik yangısal reaksiyon	1
Kronik yangısal reaksiyon ve sirotik değişiklikler	3
Karaciğer yağlanması	2
Amiloidosis	1
Toplam	16

Tablo 5. Kesilen sığırların il/ilçe bazında karaciğer lezyonlarının dağılımı.

Hayvanın Mezbahaya Geldiği Yer	Kesilen hayvan sayısı	Lezyonlu karaciğer sayısı
Ağlasun	18	0
Altınyayla	3	0
Bucak	104	2
Çeltikçi	30	1
Göhlisar	1	0
Karamanlı	56	1
Kemer	37	0
Burdur İl Merkezi	576	10
Tefenni	11	0
Yeşilova	75	1
Diğer iller	89	1
Toplam	1000	16

İstatistik Bulgular

Yapılan istatistik değerlendirmede sığırların ırkı ile hastalıklı karaciğerlerin sayısı arasında istatistik olarak bir önem görülmedi ($p>0,05$ ve $\chi^2:0,767$).

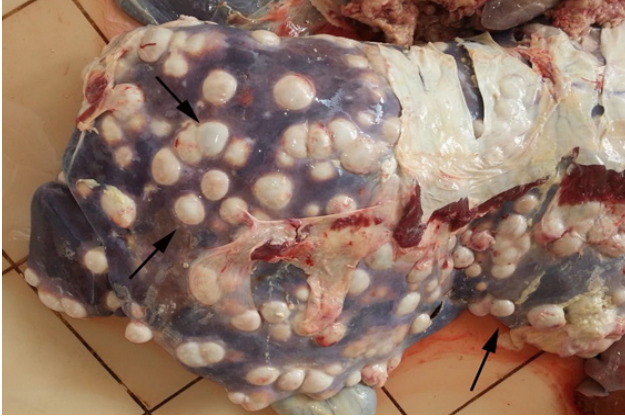Cinsiyet ile lezyonlu karaciğerler arasında istatistik önem tespit edildi ($P<0.001$ ve $X^2:39.33$). Benzer durum sığırların yaşları ile lezyonlu karaciğerler arasında da gözlemlendi ($P<0.001$ ve $X^2:42.77$).

Makroskopik Bulgular

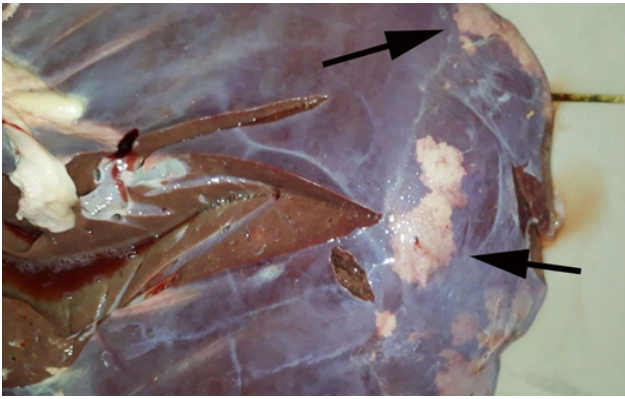
Karaciğerlerin makroskopik incelemelerinde kist, renk değişimi ve kanamalar gibi lezyonlara sıklıkla rastlandı. Lezyonlara karaciğerin tüm bölgelerinde rastlandı. En fazla yerleşim diyaframatik yüzdeydi.

Lezyonların dağılımı açısından incelendiğinde bazı karaciğerlerde fokal bazılarında ise diffuz dağılımlar saptandı. İncelemesi yapılan karaciğerlerde en sık rastlanan makroskopik lezyon ekinokok kistleriydi. Değişik büyüklüklerde içi sıvı dolu karakteristik kistler yanı sıra bir araya gelerek daha büyük kistik yapılar ve bazılarında enfekte olmuş kistlere de rastlandı (Şekil 4.1).

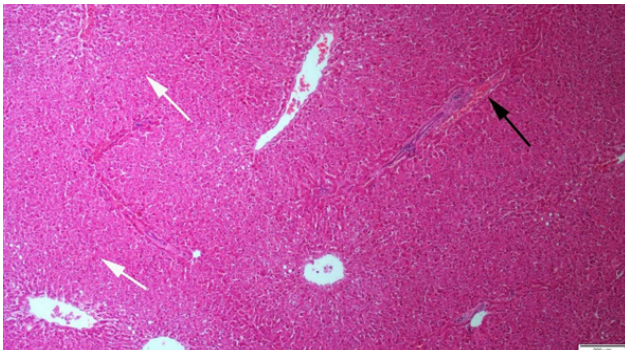
Bazı karaciğerlerde kronik yangısal reaksiyonlar görüldü. Birçok karaciğerde lokal veya diffuz lipidozis alanları saptandı (Şekil 4.2).



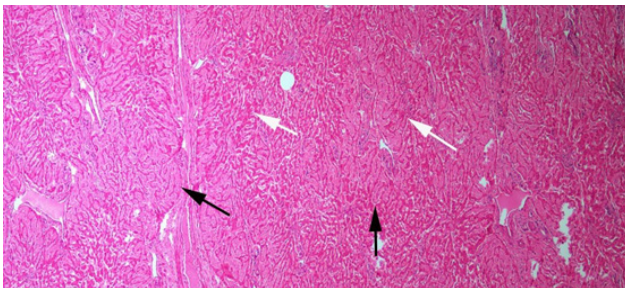
Şekil 1. Çok sayıda klasik ekinokok kistlerinin (oklar) makroskobik görünümü.



Şekil 2. Karaciğerde lokal lipidozis alanları (oklar)



Şekil 3. Karaciğerde hidrobik dejenerasyon (beyaz oklar) ve hiperemik damar (Siyah ok), HE, Bar=200µm



Şekil 4. Karaciğerde disse aralıklarında şiddetli amiloid birikimi (siyah oklar) belirgin şekilde atrofik hepatositler (beyaz oklar), HE, Bar=200µm.

Histopatolojik Bulgular

Karaciğerlerin histopatolojik incelemesinde hidrobik dejenerasyonlara sıklıkla rastlandı. Paraziter lezyonlar arasında en sık ekinokok kistlerine rastlandı. Bazı kistlerin klasik yapı gösterirken bazılarının enfekte olarak apseleştiği dikkati çekti. Birer olgu şeklinde konjesyon, mononükleer hücre infiltrasyonları ve amiloidozis dikkati çekti. Patolojik incelemesi yapılan 16 karaciğer örneğinden birinde hidrobik dejenerasyon (Şekil 4.8), beşinde ekinokok kisti, ikisinde karaciğer apsesi, birinde muhtemelen kalp problemi kökenli kronik pasif konjesyon (Şekil 4.16), birinde kronik yangısal reaksiyon (Şekil 4.17), üçünde kronik yangısal reaksiyon ve sirotik değişiklikler (Şekil 4.18-4.20), ikisinde yağlanma (Şekil 4.21-4.22) ve birinde de amiloidozis saptandı (Şekil.4.23).

TARTIŞMA

Karaciğer, anatomik ve fonksiyonel olarak gastrointestinal kanal ve dolaşım sistemi arasında yer alan, vücudun hemen bütün sistemleriyle ilişkisi bulunan ve son derece karmaşık ve önemli fonksiyonları olan sindirim sisteminin önemli bir organıdır (1,2). Karaciğer, başta karbonhidrat, protein ve yağların metabolizması olmak üzere birçok hayati fonksiyonların sürdürülmesinde görev yapmaktadır (11). Karaciğerin metabolik, salgılama, depolama, sentezleme ve detoksifikasyon gibi pek çok fizyolojik görevi vardır (1,2,6,7,20–22). Aynı zamanda endojen ve eksojen toksinlerin detoksifikasyonunda, bilirubin metabolizmasında, safra asitleri ve pıhtılaşma faktörlerinin sentezinde, glikoz ve vitaminlerin depo edilmesinde de karaciğer merkezi bir göreve sahiptir (2,4). Bunların dışında, renin, amonyak, steroid hormonlar, aromatik aminoasitler ve globulinler gibi endojen ürünlerinin katabolizması ve inaktivasyonunda da karaciğer hücrelerinin önemli fonksiyonu vardır (2). Bu kadar önemli fonksiyonlara sahip bir organda birçok hastalığın görülmesi de kaçınılmazdır.

Karaciğer hastalıklarının klinik semptomları ikterus, abdominal ağrı, sinirsel semptomlar, ascites, ishal ya da konstipasyon, fotosensitizasyon ve hemorajik diyatez olarak bildirilmektedir (2,5–7). Bu çalışmada kullanılan sığırlarda karaciğer hastalıklarının semptomu olarak adlandırılan yukarıdaki semptomlara rastlanmadı. Bu durum kesim için mezbahaya getirilen hayvanların sağlıklı, yaşlarının genç olmaları ve karaciğer hastalıklarının semptomlarının ortaya çıkabilmesi için organın büyük bir bölümünün hasar görmesi neticesinde şekillenmesi ile açıklanabilir.

Enfeksiyöz nekrotik hepatitis koyunların ve bazen de sığırların akut toksemik ve karaciğer nekrozları ile beliren bir hastalıdır. Hastalık, genellikle fasciolosis ve dicrocoeliosis ile ilişkili olup, bunlarla beraber görülmektedir (23). Basiller Hemoglobinüri ruminantlarda görülen, yüksek ateş, hemoglobinüri ve ikterus ile seyreden bir hastalıktır (4). Karaciğerde *Fusobacterium necrophorum* enfeksiyonuna zaman zaman rastlanır. Hastalık buzağularda omfaloflebitisi takiben ortaya çıkar. Erişkinlerde ise rumenitisin komplikasyonu olarak şekillenir (8). Bahsi geçen bu bakteriyel hastalıklara klinik, makroskopik ya da mikroskopik olarak bu çalışmada rastlanmamıştır.

Fasciolosis; başta koyun, keçi, sığır, manda ve deve olmak üzere birçok evcil ve yabani hayvan türünde görülmektedir (24). Özellikle ılıman ve tropik iklimde sahip bölgelerde ve hayvancılığın yaygın olduğu ülkelerde daha sık görülmektedir. *F. hepatica* genellikle geviş getiren hayvanların paraziti olmakla birlikte nadir olarak da insanların karaciğer ve safra yollarına yerleşerek ciddi sağlık sorunlarına neden olmaktadır (25). Ülkemizde karaciğer hastalıklarının yaygınlığı üzerine yapılan çalışmalarda, Kaplan ve ark. (9) 2008-2012 yılları arasında Elazığ'da kesilen hayvanlarda karaciğer tremetodlarının yaygınlığını *F. hepatica* için %5,64- 7,94, Balkaya ve Şimşek (10) Erzurum'da kesilen sığırlarda %21, Altun ve Sağlam (11) Erzurum'da kesilen sığırlarda %5 olduğu bildirilmiştir. Farklı ülkelerde yapılan çalışmalarda Sudan'da Suhair (17) karaciğerde fasciolozisi %91, Raji ve ark. (19), Nijerya'da mezbahada kesilen sığırlarda karaciğerde fasciolazisi %23,41 olarak tespit etmişlerdir.

Bu çalışma Göller Yöresi olarak adlandırılan ve oldukça sulak bir yöre olan Burdur ilinde gerçekleştirilmiş olmasına rağmen kesilen sığırlarda fasciolazisi olgusuna rastlanmadı. Bu durum çalışmada kullanılan sığırların kapalı ahır sisteminde yetiştirilmesi, sığır yetiştiricilerinin fasciolazise karşı yeterli bilince sahip olmaları ve gerekli önlemleri zamanında almalarıyla açıklanabilir.

Kist hidatik (kistik ekinokokozis), hem insan hem de evcil hayvanları etkileyen dünyadaki en önemli zoonozlardan birisi olup, özellikle az gelişmiş ülkelerde kırsal bölgelerdeki populasyonlarda insan ve hayvanlarda sık rastlanmaktadır (10). Yaygın olarak görülen bir paraziter zoonozdur. Ergin paraziti bağırsaklarında bulunduran karnivorların dışkılarıyla atılan *E. granulosus* yumurtaları, doğal ara-konak olan koyun, keçi, sığır gibi değişik türden hayvanlar

ve insanlarda bu enfeksiyona sebep olmaktadır. Kistik ekinokokozis başta karaciğer olmak üzere; akciğer, böbrek, dalak, beyin, kemik, kalp gibi hemen hemen her organa yerleşebilmektedir. Türkiye'de halen endemik olarak seyretmekte ve önemli ekonomik kayıplara sebep olmaktadır (26). Sığırlarda yaş ile birlikte enfeksiyon oranı artmaktadır (27). Bu çalışmada kullanılan 1.000 adet sığır karaciğerinden 5'inde (%0,5) ekinokok kistine rastlandı. Ülkemizde yapılan çalışmalarda Balkaya ve Şimşek (10) Erzurum'da kesilen sığırlarda hidatidozisi %34,3, Altun ve Sağlam (11) yine Erzurum'da %18, Yıldız ve Tunçer (13) Kırıkkale'de %16,68, Düzlü ve ark. (28) Kayseri'de %3, Gıcık ve ark. (29) Kars'ta (%64) olarak rapor etmişlerdir. Sudan'da Suhair (17) kist hidatik oranını %1,05 olarak bildirmiştir. Sunulan literatür bulgularıyla kıyaslandığında bu çalışmada belirlenen kist hidatik oranı (%0,5) oldukça düşüktür. Bu durum çalışmada kullanılan sığırların kapalı ahır ortamında yetiştirilmesi, köpek dışkıları ile temas etmemeleri ile açıklanabilir.

Amiloid terimi belirli patolojik koşullar altında intersitisyel dokuda çeşitli hafif zincirli immunglobulin moleküllerinden oluşan anormal bir protein birikimini gösterir. Amiloid, çözünmeyen ve proteolitik enzimlerle eritemeyen bir madde olduğu için dokulardaki amiloid birikimi kalıcıdır (4). Sığırlarda kronik özellikte ve doku yıkımlanmasına yol açan bazı hastalıklarda sekonder olarak şekillenir (8). Bu çalışmada incelenen karaciğer örneklerinden yalnızca bir tanesinde (%0,1) amiloidozis olgusuna rastlandı.

Sığırların karaciğer apseleri *F. necrophorum*, *Corynebacterium pyogenes*, *Staphylococcus* spp., *Streptococcus* spp. ve *E. coli* gibi irin etkenleri tarafından meydana getirilir. Etiyolojik faktörlerin %80-90'ını lökositlerin yıkımlanmasına sebep olan endotoksin içeren *F. necrophorum* oluşturur. İrin etkenleri karaciğere; hematojen, lenfojen, portal ve çevre dokulardaki irinli yangıların bulaşması ve irin etkenleri ile bulaşmış parazitlerin karaciğere yerleşmesi yolları ile gelir (11). Sığırlarda retikulumdan gelen yabancı cisimler de karaciğere geldiklerinde travmatik özellikte apselere yol açabilirler (7). Bilhassa komşu organlardaki yangıyı oluşturan etkenlerin karaciğere ulaşmaları sonucu ve parazitlerin göçleri sırasında etkenleri karaciğere taşınması, septisemi ve piyemi, uzun süreli tane yemle beslenme ve buna bağlı rumenitis sonucu karaciğer apseleri şekillenir.

Hastalığa özellikle besi sığırlarında daha sık rastlanır ve bu apseler çoğunlukla semptomla yol açmazlar (4). Altun ve Sağlam (11) Erzurum'da kesilen sığırlarda lezyonlu karaciğerlerin %11'inde, Mısır'da Ahmad ve ark. (16) mezbahada kesilen sığırların karaciğerinde %17,9 oranında, Sudan'da Suhair (17) %2,80 oranlarında karaciğerde apse olgularına rastlamışlardır. Bu çalışmada ise karaciğerde abse görülme oranı %0,2 olarak belirlenmiştir. Yağlı karaciğer sendromu yüksek süt verimine sahip ve kondüsyon skoru iyi olan süt sığırlarında laktasyonun ilk günlerinde enerji açığının kapatılamaması sonucu, yağların parçalanmasıyla ortaya çıkan serbest yağ asitlerinin karaciğer hücrelerinde birikmesi veya karaciğerde sertezlenen trigliseritlerin yeteri kadar ekstrakte edilememesi sonucu oluşan bir metabolizma hastalığıdır (30).

Altun ve Sağlam (11) yine Erzurum'da kesilen sığırlarda %4 oranında, Oruç (14) Konya'da kesilen sığırlarda %0,93 düzeyinde karaciğerde yağlanma belirlenmişlerdir. Bu çalışmada ise karaciğer yağlanma oranı %0,2 olarak tespit edilmiştir. Fibrosis, karaciğerin zedelenmeye karşı bir reaksiyondur. Fibrosis çeşitli yollarla oluşur; portal ve perivenüler stroma ile karaciğer kapsülünü içine alan karaciğerdeki bağ dokusunun yangısını izler. Karaciğer sirozu ise portal aralıklardan başlayan fibroz bağ doku proliferasyonunun lobulusların çevresinde artmaya devam ederek lobulusların küçülmesine ve zamanla parankimin yerini almasına kadar ilerleyen kronik progressif bir fibrosis olayıdır. Bağdokunun genç ve hücresel olması mononükleer hücre infiltrasyonlarının bulunması yangısal reaksiyonun hala aktif olduğunu gösterir. Hayvanlarda genellikle sirozun nedeni tam olarak ortaya konulamaz, ancak genellikle portal sirozun nedenleriyle akut toksik hepatitisin nedenleri hemen hemen aynıdır. Çiftlik hayvanlarında kronik bitki zehirlenmeleri sirozun en yaygın nedenidir (8).

Altun ve Sağlam (11) yine Erzurum'da kesilen sığırların %21'inde bağ doku proliferasyonu ve siroz, Mısır'da Ahmad ve ark. (16) mezbahada kesilen sığırların karaciğerinde %17,9 oranında, Sudan'da Suhair (17) %1,76, Raji ve ark. (19) Nijerya'da mezbahada kesilen sığırlarda karaciğerde sirozu %10,41 olarak tespit etmişlerdir. Bu çalışmada ise siroza ilişkin değişikliklerin oranı %0,3 olarak belirlendi. Bulanık şişkinlik ve hidropik dejenerasyon iskemik, toksik ve diğer tip etkilerle oluşur. Otolizin erken dönemlerinde de şekillenir. Hafif intoksikasyonlardan hipoksiye kadar birçok durumlarda, aç kalmış, besi durumu iyi hayvanlarda hepatositlerde hidropik dejenerasyon şekillenmektedir (4). Altun ve

Sağlam (11) Erzurum'da kesilen sığırlarda lezyonlu karaciğerlerin %56'sında hidropik dejenerasyon belirlenmişlerdir. Bu çalışmada ise yalnızca bir sığırdaki (%0,1) hidropik dejenerasyona rastlanmadı.

Bu çalışmada Burdur ilinde kesilen sığırlarda karaciğer hastalıklarının görülme oranı %0.16 olarak bulundu. Çalışma sonuçlarına göre incelenen sığır popülasyonunda ekinokok kistin en sık karşılaşılan karaciğer lezyonu olduğu belirlendi. Ayrıca cinsiyet ve yaş aralığı dikkate alındığında; dişilerde lezyon görülme oranı erkeklerden daha yüksek ve lezyonların görüldüğü yaş aralığı 73-96 aylar arasında saptandı. Bu değerler göz önüne alındığında Burdur ilinde kesilen sığırlarda karaciğerde lezyona neden olan hastalıkların düşük oranda olduğu kanaatine varıldı.

Conflict of interest/Çıkar çatışması: Yazarlar ya da yazı ile ilgili bildirilen herhangi bir çıkar çatışması yoktur.

Maddi Destek

Bu araştırma, Burdur Mehmet Akif Ersoy Üniversitesi Bilimsel Araştırma Projeleri Koordinatörlüğü tarafından 399-YL-16 proje numarası ile desteklenmiştir.

KAYNAKLAR

1. Noyan A. Yaşamda ve Hekimlikte Fizyoloji. 14. Baskı. Meteksan Anonim Şirketi, Ankara; 2011:882–885.
2. Turgut K, Ok M. Veteriner gastroenteroloji semptomdan teşhise. In: Ruminantlarda Karaciğer Hastalıkları. Bahçıvanlar Basım Sanayi AŞ, İzmir; 2001:167–87.
3. Hakverdi S, Sayar H, Yıldız M, Erdoğan Ş, Akansu B, Canda MŞ. Çukurova yöresinde seyrek yerleşimli ekinokokkozis. Türkiye Parazitoloji Derg. 2009;33(1):77–81.
4. Kılınç AA. Erzurum ilinde kesimi yapılan koyunlarda karaciğer lezyonları üzerinde patolojik incelemeler (Yüksek lisans tezi). Atatürk Üniversitesi, Sağlık Bilimleri Enstitüsü, 2014.
5. Blood DC, Rodostits OM. Veterinary Medicine. London: Bailliere Tindall; 1989.
6. Ayтуğ CN, Görgül S, Tuncer ŞD, Alaçam E, Gökçen H, Yılmaz K. Abomasum, barsak, periton, karaciğer hastalıkları. In: Sığır Hastalıkları. Tümvet Hayvancılık Ve Veteriner Hizmetleri San. Tic. Ltd. Şti; 1991:88-95.

7. İmren H, Şahal M. Veteriner İç Hastalıkları. 2. Baskı. Feryal Matbaacılık, Ankara; 1991.
8. Metin N. Veteriner Patoloji Bölüm 1. Aydın Tuna Matbaacılık; 2011:82–112.
9. Kaplan M, Başpınar S, Özavcı H. 2008 – 2012 yılları arasında Elazığ'da kesilen hayvanlarda karaciğer trematodlarının görülme sıklığı. F.Ü Sağ. Bil. Vet. Derg. 2014;28(1):41–43.
10. Balkaya İ, Şimşek S. Erzurum'da kesilen sığırlarda hidatidosis ve fasciolosis'in yaygınlığı ve ekonomik önemi. Kafkas Univ Vet Fak Derg. 2010;16(5):793–797.
11. Altun S, Sağlam YS. Erzurum ilinde kesimi yapılan sığırlarda karaciğer lezyonları üzerinde patolojik incelemeler. Atatürk Üniversitesi Vet Bilim Derg. 2014;9(1):7-15.
12. Öge H, Gıcık Y, Kalınbacak F, Yıldız K. Ankara yöresinde kesilen koyun, keçi ve sığırlarda bazı metastodların (hidatid kist, cysticercus tenuicollis, cysticercus bovis) yayılışı. Ankara Üniversitesi Vet Fakültesi Derg. 1998;45(1):123-130.
13. Yıldız K, Tunçer Ç. Kırıkkale'de sığırlarda kist hidatik'in yayılışı. Türkiye Parazitoloji Dergisi. 2005;29(4):247–250.
14. Oruç E. Mezbahada kesilen sığırlarda karaciğer lezyonları üzerine histopatolojik bir çalışma. Atatürk Üniversitesi Vet Bilim Derg. 2009;4(2):97–104.
15. Mellau LSB, Nonga HE, Karimuribo ED. A slaughterhouse survey of liver lesions in slaughtered cattle, sheep and goats at Arusha, Tanzania. Res J Vet Sci. 2010;3(3):1-10.
16. Ahmad AM, İsmail SAS, Dessouki AA. Pathological lesions survey and economic loss for male cattle slaughtered at Ismailia abattoir. International Food Res J. 2013;20(2):857-863.
17. Suhair S. Prevalence, health and economical impacts of liver diseases in slaughtered cattle and sheep during 2009-2012 at Alkadroo abattoir. Sudan J App Indust Sci. 2013;1(3):6–11.
18. Sohair IB, Eman, MN. Histopathological and bacteriological studies on livers affected with fascioliasis in cattle. Egyptain J Comp Pathol Clin Pathol. 2009;22(1):19-45.
19. Raji MA, Salami SO, Ameh JA. Pathological conditions and lesions observed in slaughtered cattle in Zaria abattoir. J Clin Pathol Forensic Med. 2010;1(2):9-12.
20. Artan E. Histoloji. İstanbul: İst. Üniv. Veteriner Fakültesi Yayınları; 1988:317–323.
21. Alibaşoğlu M, Yeşildere T. Veteriner Sistemik Patoloji. Kardeşler Basımevi, İstanbul; 1988.
22. Gülmez N. Sindirim sistemi III:sindirim bezleri. In: Özer A, editor. Veteriner Özel Histoloji. Geliştiril. Nobel Akademik Yayınları; 2011:191-194.
23. Gürçay M, Özcan C. Elazığ ve çevresinde koyunlarda enfeksiyöz nekrotik hepatitis prevalansı. Kafkas Üniv Vet Fak Derg. 1999;5(2):189–191.
24. Şenlik B. Sığırlarda karaciğer ve diğer iç organlarda görülen helmint hastalıkları. In: İnci A, editor. Veteriner Hekimliğinde Parazit Hastalıkları. Türkiye Parazitoloji Derneği. META Basım Matbaacılık, İzmir;2016:167–187.
25. Kaplan M, Başpınar S. Elazığ'da son 5 yılda kesilen kasaplık hayvanlarda fasciolosis sıklığı ve ekonomik önemi. Fırat Tıp Derg. 1997;14(1):25-27.
26. Yarım GE, Umur Ş, Açıcı M, Beyhan, YE. Kistik ekinokokozisli sığırlarda serum sialik asit düzeyleri. Ankara Üniversitesi Vet Fakültesi Derg. 2010;50(1):61–63.
27. Rausch RL. Life cycle patterns and geographic distribution of Echinococcus species. In: Thomson RCA, Lymberry AJ, editors. Echinococcus and Hydatid Disease. Guilford: Biddles Ltd; 1995:98.
28. Düzlü Ö, Yıldırım A, Sariözkan S, İnci A. Kayseri yöresinde üç farklı mezbahada kesilen koyun ve sığırlarda kistik echinococcosis'in ekonomik önemi. Erciyes Üniversitesi Vet Fakültesi Derg. 2010;7(1):7–11.
29. Gıcık Y, Arslan MÖ, Kara M, Köse M. Kars ilinde kesilen sığır ve koyunlarda kistik ekinokokozisin yaygınlığı. Türkiye Parazitoloji Dergisi. 2004;28(3):136139.
30. Aslan V, Ok M, Boydak M, Şen İ, Birdane FM, Alkan F. Süt ineklerinde abomasum deplasmanlarının yağlı karaciğer sendromu ile ilgisi. Selçuk Üniv Vet Bil Derg. 1997;13(2):77–82