Case Report

KEARNS-SAYRE SYNDROME: A CASE WITH LITERATURE REVIEW

Filiz Koç, M.D.* / Suzan Zorludemir, M.D.* / Yakup Sarıca, M.D.**

* *Department of Neurology, School of Medicine, Çukurova University, Adana, Turkey.*
** *Department of Pathology, School of Medicine, Çukurova University, Adana, Turkey.*

ABSTRACT

Kearns-Sayre Syndrome is a rare mitochondrial disorder which is caused by mitochondrial DNA deletion. It has a typical triad of progressive external ophthalmoplegia, pigmentary retinopathy, and heart block. Multisystem involvements may frequently be associated with these features. Ragged red fibers are shown in histopathological examination and these findings can be confirmed by electronmicrography. In this article, a 17-year-old male who had this triad and other clinical conditions, such as short stature, sensorineural hearing loss, lactic acidosis, and hypogonadism was presented in the light of the literature review.

Key Word: Kearns Sayre Syndrome, Clinical, laboratory and histopathological findings.

INTRODUCTION

Kearns Sayre syndrome (KSS), a rare disease, was first described by Kearns and Sayre in 1958 (1). It is also called ophthalmoplegia-plus syndrome, oculocranio- somatic syndrome, chronic progressive external ophthalmoplegia and myopathy, chronic external ophthalmoplegia associated with ragged red fibers (RRFs). It is characterized by a triad of progressive external ophthalmoplegia, pigmentary retinopathy, and cardiac conduction defects (1). In addition to these, mental retardation, muscle weakness, cerebellar findings, Babinski signs, sensorineural hearing loss, epileptic seizures, short stature, delayed puberty, and other findings of endocrinopathies may be seen. Increase in cerebrospinal fluid (CSF) protein level (>100 mg/dl), and presence of RRF in muscle biopsy are also characteristic features in this disease. It occurs as a result of mitochondrial DNA (mtDNA) deletions (2-8).

In this article, a case who had typical characteristics of KSS was discussed regarding to clinical, and laboratory findings in the light of extensive literature review.

CASE-REPORT

A 17-years-old male presented to our department with the complaints of bilateral eyelids dropping, generalized fatigue, and failure to thrive. He had dropping eyelids for 5 years, and tiredness for 2 years. His parents were consangiuos. They first noticed delay in his growth and development at age seven. They also stated that he went to

Marmara Medical Journal 2003;16(2):116-120

Correspondence to: Filiz Koç, M.D. - Department of Neurology, School of Medicine, Cukurova University, 01330 Adana, Turkey.
e.mail address: zaferkoc@superonline.com

Tek hareketle, ağrıya son!

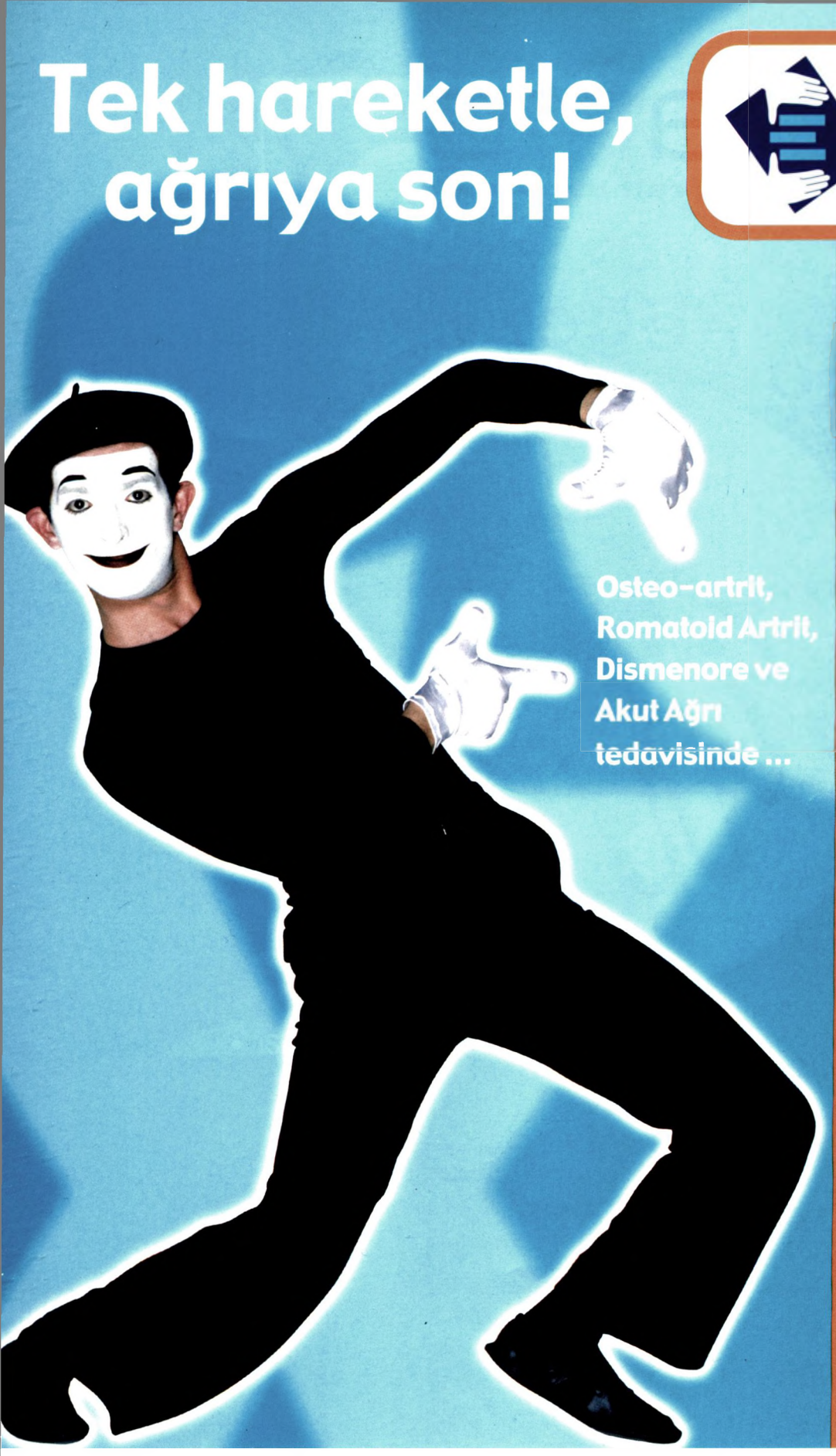

Ecrox
Rofekoksib

Ecrox 25 mg tablet / Ecrox 12,5 mg tablet
Her tablete 12,5 veya 25 mg rofekoksib bulunur. Boyar madde: Sarı demir oksit.

Endikasyonlar: Osteo-artritin bulgu ve belirtilerinin giderilmesi, erişkinlerde romatoid artritin bulgu ve belirtilerinin giderilmesi, erişkinlerde akut ağrıların giderilmesi, primer dismenore tedavisi.

Kontrendikasyonlar: Bileşiminde bulunan maddelerden herhangi birine karşı aşırı duyarlı olduğu bilinenlerde kontrendikedir. Asetilsalisilik asit ya da diğer non-steroid anti-enflamatuvar ilaçları kullandıktan sonra astım, ürtiker ya da alerji benzeri reaksiyon görülen hastalarda kullanılmamalıdır.

Uyarılar/Önlemler: Non-steroid anti-enflamatuvar ilaç (NSAEİ) tedavisi sırasında GİS'de kanama, ülser, hatta perforasyon görülebilir. Fatal gastro-intestinal olayların çoğunun yaşlılarda ve düşkünlerde görüldüğü bildirildiğinden, bu gruptaki hastalarda NSAEİ kullanırken dikkatli olunmalıdır. Öyküsünde iskemik kalp hastalığı bulunan kişilerde rofekoksib kullanılırken dikkatli olunmalıdır. NSAEİ kullananlarda, karaciğer enzim düzeylerinde yükselmeler görülebilir. Uzun süreli NSAEİ tedavileri sırasında renal papiler nekroz ve diğer böbrek hastalıkları görülebilir. Böbrek işlevleri bozulmuş olanlar, kalp yetmezliği, karaciğer yetmezliği bulunanlar, diüretik ve ADE inhibitörü ilaç kullananlar ve yaşlılarda risk daha yüksektir. Ağır dehidrate hastalarda rofekoksib tedavisine başlarken dikkatli olunmalıdır. Sıvı retansiyonu, hipertansiyon ya da kalp yetmezliği bulunanlarda rofekoksib tedavisine düşük dozlarda başlanmalı ve dikkatli olunmalıdır. Rofekoksib ile tedavi edilen hastalarda kardiyovasküler trombotik olaylar (ani ölüm, miyokard enfarktüsü, stabil olmayan angina, iskemik inme, geçici iskemik atak) görülebilir. Rofekoksib tedavisi uygulanan hastalarda bazen anemi görülebilir. Rofekoksibin 18 yaşından küçük hastalardaki güvenirliği araştırılmamıştır.

Gebelik kategorisi : C
Rofekoksibin insanlarda anne sütüne geçip geçmediği bilinmemektedir.

Yan Etkiler/Advers Etkiler: Osteo-artrit çalışmalarında, rofekoksib tedavisine bağlı olup olmadığına bakılmaksızın, gözlendiği bildirilen yan etkiler şunlardır: **Tüm vücut:** Karın ağrısı, yorgunluk, baş dönmesi, grip benzeri hastalık, alt ekstremitede ödem, üst solunum yolu enfeksiyonu, ateş, sıvı retansiyonu, sıcak basması, alerji, aşırı duyarlılık, işitme değişikliği, uykusuzluk. **Kardiyovasküler sistem:** Hipertansiyon, çarpıntı, taşikardi. **Sindirim sistemi:** Diyare, dispepsi, epigastrik rahatsızlık, gastro-özofajyal reflü, bulantı, konstipasyon, kusma. **Kulak, burun, boğaz:** Sinüzit, boğaz kuruluğu. **Kas-iskelet sistemi:** Sırt ağrısı. **Sinir sistemi:** Baş ağrısı. **Solunum sistemi:** Bronşit. **Ürogenital sistem:** Üriner enfeksiyon.

Beklenmeyen Bir Etki Görüldüğünde Doktorunuza Başvurunuz.

İlaç Etkileşimleri ve Diğer Etkileşimleri: ADE inhibitörleri, Asetilsalisilik asit, Furosemid, Lityum Metotreksat, Rifampisin, Teofilin, Varfarin ile etkileşim söz konusu olabilir.

Kullanım Şekli ve Dozu:
Ecrox, oral yoldan aç ya da tok karnına kullanılır. Her hastada, mümkün olan en düşük etkili doz kullanılmalıdır. **Osteo-artrit:** Tedaviye günde bir kez 12,5 mg ile başlanması önerilir. Bazı hastalarda dozun günde bir kez 25 mg'a yükseltilmesi ile ek yarar elde edilebilir. Önerilen en yüksek günlük doz 25 mg'dır. **Romatoid artrit:** Önerilen doz günde bir kez 25 mg'dır. Önerilen en yüksek günlük doz 25 mg'dır. **Akut ağrı ve primer dismenore:** Önerilen doz günde bir kez 50 mg'dır. Önerilen en yüksek günlük doz 50 mg'dır. Ağrı tedavisinde 5 günden uzun süreli kullanımı araştırılmamıştır. 50 mg'lık dozun kronik kullanımı önerilmez. Yaşlı ve/veya orta karaciğer yetmezliği bulunan hastalarda tedaviye, önerilen en düşük dozla başlanmalıdır. Ağır böbrek yetmezliği olan hastalarda kullanımı önerilmemektedir. Ağır karaciğer yetmezliği olan hastalarda kullanımına ilişkin yeterli veri yoktur.

Daha geniş bilgi için firmamıza başvurunuz.
Reçete ile satılır.

Ruhsat Sahibi ve Üretim Yeri
Eczacıbaşı İlaç Sanayi ve Ticaret A.Ş. Küçükdarıştıran 39780 Lüleburgaz

Ecrox 25 mg tablet Ruhsat tarihi: 25.03.2003 Ruhsat no: 202/32
Ecrox 12,5 mg tablet Ruhsat tarihi: 25.03.2003 Ruhsat no: 202/31
Prospektüs onay tarihi: 31.03.2003

KDV dahil perakende satış fiyatı (Nisan 2003 itibariyle):

Ecrox 12,5 mg	14 tab	16.050.000 TL
Ecrox 12,5 mg	28 tab	28.890.000 TL
Ecrox 25 mg	14 tab	28.890.000 TL
Ecrox 25 mg	28 tab	56.710.000 TL

Ruhsat sahibi ve üretim yeri
Eczacıbaşı İlaç Sanayi

Daha fazla bilgi için kuruluşumuza başvurunuz.
Eczacıbaşı İlaç Pazarlama
Büyükdere Cad. Ali Kaya Sokak No: 7 Levent 34394 İstanbul
www.eip.com.tr

Bu basılı malzemenin telif hakları **Eczacıbaşı İlaç Pazarlama**'ya aittir. Başka kişi ve kuruluşlar tarafından aynen ya da değiştirilerek kullanılamaz.

Eczacıbaşı

Ücretsiz Danışma ve Bilgi Hattı
0800 211 70 67

aris
ali raif ilaç sanayi

yaşama değer katar

Gastroenteroloji
Kardiyoloji
Diyabet
Romatoloji
Dermatoloji
Jinekoloji
Psikiyatri
Solunum yolları
Diş Sağlığı
Tatlandırıcılar

www.aliraif.com.tr

ALİ RAİF İLAÇ SAN. A.Ş.
İkitelli Organize San.Bölgesi
Haseyad II.Kısım No:228 34306 İkitelli / İstanbul
Tel: 0212 549 25 42 pbx.

- **Siprofloksasin Bayer'in yıllar süren araştırmaları sonucu geliştirdiği moleküldür.**
- **Dünyada 100'den fazla ülkede kullanılmaktadır.**

Bileşimi: Ciproxin Enfüzyon Çözeltisi 100 mg 50 ml enfüzyon çözeltisi: 100 mg Siprofloksasin'e eşdeğer 127.2 mg Siprofloksasin laktat, Ciproxin Enfüzyon Çözeltisi 200 mg 100 ml enfüzyon çözeltisi: 200 mg Siprofloksasin'e eşdeğer 254.4 mg Siprofloksasin laktat. Ciproxin Enfüzyon Çözeltisi 400 mg 200 ml enfüzyon çözeltisi 400 mg Siprofloksasin'e eşdeğer 508.8 mg siprofloksasin laktat içerir. Ciproxin 500 mg tablet: Bir film kaplı tablet 500 mg Siprofloksasin'e eşdeğer 582 mg Siprofloksasin hidroklorid, Ciproxin 750 mg tablet: Bir film kaplı tablet 750 mg Siprofloksasin'e eşdeğer 873 mg Siprofloksasin hidroklorid, UroCiproxin: 250 mg Siprofloksasin'e eşdeğer 291.5 mg Siprofloksasin hidroklorid içerir. **Farmakolojik özellikleri:** Siprofloksasin, kinolon grubundan bir aktif maddedir. Ciproxin geniş bir bakteri spektrumuna karşı güçlü bir antibakteriyel etkiye sahiptir. **Endikasyonları**: Siprofloksasin'e hassas patojenler tarafından oluşturulan, solunum sistemi, K.B.B., göz enfeksiyonları, böbrek ve üriner sistem enfeksiyonları, gonore dahil olmak üzere genital organ enfeksiyonları, gastrointestinal sistem enfeksiyonları, safra yolları enfeksiyonları, deri ve yumuşak doku enfeksiyonları, kemik ve eklem enfeksiyonları, jinekolojik ve obstetrik enfeksiyonlar, septisemi, peritonit, immün sistemi zayıflamış hastaların enfeksiyonlarında veya enfeksiyon riskinin yüksek olduğu durumlarda profilaktik olarak, immünosupresiflerle tedavi gören hastaların selektif intestinal dekontaminasyonunda. **Kontrendikasyonları:** Siprofloksasin'e aşırı hassasiyeti olan hastalarda, hamilelik ve laktasyon sırasında, gelişme fazını tamamlamamış, çocuk ve gençlerde kullanılmamalıdır. **Uyarılar/Önlemler:** Siprofloksasin, epileptiklerde ve daha önce santral sinir sistemi rahatsızlığı olan (örn. düşük konvulsiyon eşiği, anamnezde konvulsiyon, azalmış serebral kan akımı, beyinde strükturel değişim veya stroke) hastalarda, olası santral sinir sistemi yan etkileri nedeniyle, ancak tedavinin fayda/risk oranı gözetilerek kullanılmalıdır. Ciproxin alan hastalar iyi hidrate edilmeli ve aşırı alkalı idrardan kaçınılmalıdır. **Yan etkileri:** Yan etkilere çok seyrek rastlanır. Gastrointestinal şikayetler (mide bulantısı, diyare, kusma, dispepsi, abdominal ağrı, meteorizm), merkezi sinir sistemi bozuklukları (baş dönmesi, baş ağrısı, yorgunluk, nadiren görme bozuklukları) ve deri reaksiyonları seyrek olarak görülebilir. Özellikle karaciğer harabiyeti geçirmiş hastalarda, karaciğer enzim değerlerinde geçici bir artış olabilir. **İlaç etkileşimleri:** Alüminyum ve magnezyum hidroksit içeren antasidler Ciproxin'in absorbsiyonunu azaltırlar. Bu nedenle aynı zamanda kullanılmamalı, antasid verilmesinden 1.5 saat önce veya 4 saat sonra Ciproxin alınmalıdır. Ciproxin veya teofilinin birlikte kullanımı plazmadaki teofilin konsantrasyonunun artmasına neden olabilir. **Dozaj:** Tablet için: Endikasyona ve enfeksiyonun şiddetine göre günde 2 defa 500 mg veya 750 mg'dır. Akut gonore tedavisinde 250 mg'lık tek bir tablet veya 100 mg'lık tek bir enfüzyon çözeltisi yeterlidir. i.v. enfüzyon için: Orta ve ciddi dereceli infeksiyonlarda günde 2 defa 200 mg veya 400 mg'dır. **Uygulama:** Film kaplı tabletler çiğnenmeden bir miktar sıvı ile yutulmalıdır. Enfüzyon çözeltisi direkt olarak veya geçimli olduğu diğer enfüzyon solüsyonlarına ilave edilerek uygulanabilir. 200 mg i.v. enfüzyon 30 dakika içinde, 400 mg: i.v. enfüzyon ise 60 dakika içinde uygulanır. Reçete ile satılır. **KDV'li perakende satış fiyatları:** Uro Ciproxin film kaplı tablet: 9.948.000 TL.(01.04.2003 itibarıyle). Ciproxin 500 mg film kaplı tablet: 21.192.000 TL.(01.04.2003 itibarıyle). Ciproxin 750 mg film kaplı tablet: 34.869.000 TL.(01.04.2003 itibarıyle). Ciproxin enfüzyon 100 mg: 12.209.000 TL.(17.01.2001 itibarıyle). Ciproxin enfüzyon 200 mg: 56.755.000 TL. (10.04.2003 itibarıyle). Ciproxin enfüzyon 400 mg 72.389.000 TL. (27.02.2003 itibarıyle).Daha geniş bilgi için firmamıza başvurunuz. Çakmak Mah. Balkan Cad. No:53 34770 Ümraniye İstanbul

Bayer

EPREX®

epoetin alfa



Yaşam

Kalitesi İçin

Kronik böbrek yetmezliği eşliğindeki semptomatik veya transfüzyon gerektiren anemi tedavisi

EPREX®, r-HuEPO

Tavsiye edilen INN ismi: Recombinant human erythropoietin; Epoetin Alfa, en yaygın kısaltma: r-HuEPO. BİLEŞİMİ: r-HuEPO parenteral uygulama için steril bir solüsyondur (şişe ve kullanıma hazır şırınga).

FORMÜLÜ:

Dozaj şekilleri	Aktif bileşen (recombinant human erythropoietin)	İnaktif bileşenler		Hacim
		Albumin (Human) EP		
2000 I.U./ml şişe	16.8 mcg/ml	2.5 mg/ml	Sodyum klorür, fosfat, çözücü yeterli bu 6 m	1.0 ml
4000 I.U./ml şişe	33.6 mcg/ml			1.0 ml
10000 I.U./ml şişe	84 mcg/ml			1.0 ml
1000 I.U./0.5 ml şırınga	8.4 mcg/0.3 ml	1.25 mg/0.3 ml		0.3 ml
2000 I.U./0.5 ml şırınga	16.8 mcg/0.3 ml	1.25 mg/0.3 ml		0.3 ml
4000 I.U./0.4 ml şırınga	33.6 mcg/0.4 ml	0.75 mg/0.3 ml		0.3 ml
10000 I.U./0.4 ml şırınga	84 mcg/0.4 ml	1.00 mg/0.4 ml		0.4 ml
10000 I.U./ml şırınga	84 mcg/ml	2.50 mg/ml		1.0 ml

ENDİKASYONLARI: Kronik böbrek yetmezliği eşliğindeki semptomatik veya transfüzyon gerektiren anemiye tedavisinde, kemoterapi uygulanan kanser hastalarında anemiye önlenmesi ve tedavisinde. KONTRENDİKASYONLARI: Kontrol altına alınmamış hipertansiyonu olan hastalar ile bu preparatın herhangi bir bileşenine karşı aşırı hassasiyet göstermiş olanlarda kullanılmamalıdır. İSTENMEYEN ETKİLER: Kronik böbrek yetmezliği, Baş ağrısı, eklem ağrıları, halsizlik, baş dönmesi, yorgunluk gibi grip benzeri semptomlar özellikle tedavinin başlangıcında görülebilir. r-HuEPO tedavisi sırasında en sık görülen istenmeyen etki doza bağlı olarak kan basıncının yükselmesi veya mevcut hipertansiyonun şiddetlenmesidir. Kronik böbrek yetmezliği hastalarında, EPREX, veya diğer eritropoietinlerle tedaviden aylar, yıllar sonra çok nadiren saf kırmızı hücre aplazisi (eritroblastopeni) bildirilmiştir. Bu hastaların çoğunda, eritropoietinlere karşı antikor gözlenmiştir. Kanser hastaları: Her ne kadar klinik çalışma raporlarında, hipertansiyon insidansının EPREX, (%5) ve plasebo (%4) da benzer olduğu rapor edilmişse de, şahsi vaka hikayeleri göstermiştir ki hemoglobinde anlamlı artış görülen bazı hastalarda hipertansiyon oluşabilir. KULLANIM İÇİN ÖZEL UYARILAR: r-HuEPO, iskemik vasküler hastalıklı, epilepsi nöbet hikayesi olanlarda dikkatle kullanılmalıdır. r-HuEPO, epilepsi, trombositoz ve kronik karaciğer yetmezliğinde dikkatli kullanılmalıdır. B12 vitamini ve folik asit eksikliği r-HuEPO etkinliğini azalttığı için artadan kaldırılmalıdır. r-HuEPO tedavisi gören bütün hastalarda stabil bir düzeye ulaşana kadar en azından haftalık hemoglobin düzeyleri ölçülmeli ve daha sonra buna periodik olarak devam edilmelidir. Birçok vakada, serum ferritin seviyeleri hücre hacmi artışı ile aynı anda düşmektedir. Bu sebeple transferrin saturasyon indeksi %20'nin altında ve serum ferritin seviyesi 100 ng/ml'nin altında olan her hastada demir tedavisi önerilmektedir. Kronik böbrek yetmezliği hastalarında, EPREX, veya diğer eritropoietinlerle tedaviden aylar, yıllar sonra çok nadiren saf kırmızı hücre aplazisi (eritroblastopeni) bildirilmiştir. Bu hastaların çoğunda, eritropoietinlere karşı antikor gözlenmiştir. İlaç etkisinde ani azalma gelişen hastalarda cevapsızlığın tipik nedenleri (örneğin; demir, folik asit, vitamin B12 eksikliği, alüminyum intoksikasyonu, inteksiyon veya inflamasyon, kan kaybı ve hemoliz) araştırılmalıdır. Hiçbir neden belirlenmiyorsa, kemik iliği incelemesi dikkate alınmalıdır. Saf kırmızı hücre aplazisinin diğer nedenleri araştırılmalı ve uygun tedaviye başlanmalıdır. GEBELİK ve LAKTASYON SÜRESİNCE KULLANIMI: r-HuEPO gebelik ve laktasyon süresince sadece olası yarar fetus üzerine olası riskten önemli ise uygulanmalıdır. ETKİLEŞİMLER: r-HuEPO tedavisinin, diğer ilaçların metabolizması üzerinde etkisi olduğuna dair bulgu yoktur. Ancak, siklosporin, kırmızı kan hücrelerine bağlandığı için ilaç etkileşimi ihtimali vardır. Eğer r-HuEPO siklosporin ile birlikte uygulanacak ise; siklosporin kan seviyesi monitorize edilmeli ve siklosporin dozu hematokrit yükselmesine göre ayarlanmalıdır. DOZAJ ve REJİM: Kronik böbrek yetmezliği hastaları, Hemodiyaliz hastaları: Tedavi 2 bölüme ayrılmıştır: Düzelme safhası: İntravenöz veya subkutan olarak haftada 3 kere 50 I.U./kg'dır. Doz ayarlaması gerekli olduğunda 4'er haftalık aralıklarla yapılmalıdır. Dozdaki her ayarlama 25 I.U./kg'a eşit olmalıdır. İdame safhası: Alışılmış doz haftada 3 kere 30-100 I.U./kg arasındadır. Bununla birlikte genellikle 30 kg altındaki çocuklar, 30 kg üstü çocuklar ve erişkinlerden daha yüksek idame dozuna ihtiyaç duyarlar (örneğin, haftada 3 kez 60-150 I.U./kg). Bu hasta grubunda maksimum dozaj haftada 3 kez 200 I.U./kg'ı aşmamalıdır. Subkutan uygulamada, ortalama doz intravenöz doza oranla %20-30 daha düşüktür. Subkutan yoldan kullanım intravenöz yoldan kullanıma tercih edilmelidir. Gene de subkutan uygulama ile cevap zayıf ve hastanın durumu ile açıklanamıyor ise zayıf cevabın ürünün hasta tarafından yetersiz absorpsiyonuna bağlı olup olmadığını kontrol etmek için geçici olarak intravenöz uygulama kullanılabilir. Peritoneal diyaliz hastaları: Düzelme safhası: 100 I.U./kg/hafta, 2 subkutan injeksiyona bölünerek. Doz ayarlaması gerektiğinde bu en az 4 hafta aralıkla yapılmalıdır. İdame safhası: Olağan doz 50 ve 100 I.U./kg/hafta arasında, iki eşit injeksiyona bölünerek. Azami doz: Haftada 3 defa 200 I.U./kg'ı geçmemelidir. Prediyaliz hastaları: Düzelme safhası: Subkutan yolla uygulanan, haftada 3 defa 50 I.U./kg. Dozda her ayarlama 25 I.U./kg'a eşit olmalıdır. İdame safhası: Olağan doz 50 ve 100 I.U./kg/hafta, 3 injeksiyona bölünerek. Azami doz: Haftada 3 defa 200 I.U./kg'ı geçmemelidir. Kanser hastaları Başlangıç dozu: Subkutan olarak haftada 3 kez 150 I.U./kg'dır. Doz arttırma: Tedavinin ilk 4 haftasında hemoglobin seviyesi hattalık olarak kontrol edilmelidir. Eğer hemoglobin 4. hafta sonunda 1 g/dl yükselmemişse EPREX, dozu haftada 3 kez 300 I.U./kg'a yükseltilmelidir. Maksimum doz haftada 3 kez 300 I.U./kg'ı aşmamalıdır. Doz ayarlaması: Hemoglobin ayda 2 g/dl'den fazla artarsa, r-HuEPO dozu %25 azaltılarak hemoglobin seviyesi ayda 2 g/dl'den daha az artacak şekilde ayarlanmalıdır. Eğer hemoglobin seviyesi 14 g/dl'yi aşarsa tedavi 12 g/dl'ye düşünceye kadar durdurulmalı ve tedaviye önceki dozun %25 altında başlanmalıdır. Kemoterapi tamamlandıktan sonra r-HuEPO tedavisine devam edilip edilmeyeceği periyodik olarak değerlendirilmelidir. Tüm hastalarda, demir seviyeleri tedavi öncesi ve süresince kontrol edilmeli ve gerekli ise demir tedavisi uygulanmalıdır. İlave olarak, B12 eksikliği, folat eksikliği gibi diğer anemi sebepleri tedaviye başlamadan önce artadan kaldırılmalıdır. Saklama için özel uyarılar: 2-8 °C'de saklayınız. Dondurmayınız veya çalkalamayınız ve ışıktan koruyunuz. TİCARİ TAKDİM ŞEKLİ ve AMBALAJ MUHTEVASI: EPREX, parenteral injeksiyon için, 2000 I.U./ml şişe; 6 şişelik ambalajlarda, 4000 I.U./ml şişe; 6 şişelik ambalajlarda, 10000 I.U./ml şişe; 6 şişelik ambalajlarda, 2000 I.U./0.5 ml şırınga; 6 şırıngalık ambalajlarda, 3000 I.U./0.3 ml şırınga; 6 şırıngalık ambalajlarda, 4000 I.U./0.4 ml şırınga. FİYATI ve FİYAT ALDIĞI TARİH: EPREX 2000 U/ML: 323.878.000 T.L. (14.04.2003) EPREX 4000 U/ML: 793.170.000 T.L. (14.04.2003), EPREX 10000 U/ML: 1.626.000.000 T.L. (14.04.2003), EPREX 2000 IU/0.5 ML: 331.348.000 T.L. (31.07.2002), EPREX 3000 IU/0.3 ML: 498.026.000 T.L. (31.07.2002), EPREX 4000 IU/0.4 ML: 793.170.000 T.L. (14.04.2003). DAĞITIM: CILAG AG, International 6300 Zug/Switzerland. Sağlık Bakanlığı'nın 15.2.1989 tarih ve 2039 sayılı izni ile GÜREL İLAÇ TİCARET A.Ş. tarafından ithal edilmiştir. "YALNIZ KLİNİKLERDE ve MUTLAKA DOKTOR NEZARETİNDE KULLANILACAKTIR." Reçete ile satılır. Daha geniş bilgi için firmamıza başvurunuz.

GÜREL

JANSSEN-CILAG

Hayatı dalgalandırın, yaşamayı kolaylaştırın.

İBH

BIT Biofarma
İlaç Sanayi ve Ticaret A. Ş.

Sevgiyi paylaşmanın binlerce yolu vardır. Sağlık için çalışmak da bunlardan biridir...

...Esas olan sağlıktır

Güçlü Araştırma-Geliştirme:
Mevcut ürün grubuna etkin ve güvenilir yeni ürünler kazandırmak için 14 merkezde çalışan 6 800'den fazla araştırmacısı, portföyündeki 25'i Faz II ve Faz III'te 56 molekülü ile dünya liderleri arasında yer alan güçlü Araştırma-Geliştirme,

4 önemli tedavi alanında vazgeçilmez ürünler:
Kardiyovasküler/Tromboz: Plavix®, Karvea®, Karvezide®, Fraxiparine®, Fraxodi®, Cordarone®, Arixtra®, Nortan®, Dideral®,
Merkezi Sinir Sistemi: Solian®, Depakin®, Stilnox®,
Onkoloji: Eloxatin®, Fasturtec®,
İç Hastalıklar: Xatral®, Muscoril®, Reflor®, Emedur®, Paranox®, Ercefuryl®.

1999 yılında iki büyük Fransız firması; Sanofi ve Synthelabo'nun birleşmesiyle doğan, Avrupa'da 7. sırada, dünyada ilk 20 arasında yer alan, 100'den fazla ülkede 33 000'den fazla çalışanı ile her geçen yıl gelişerek gücünü artıran **Sanofi-Synthelabo,** performansı ve benimsediği etik değerler sayesinde sorumluluk sahibi bir şirket olarak tüm dünyada olduğu gibi Türkiye'de de herkesin mutluluğu ve sağlığı için çalışmalarını sürdürmektedir.

sanofi~synthelabo

Esas olan sağlıktır.

Sanofi-Synthelabo İlaç A.Ş.
Kore Şehitleri Caddesi Yüzbaşı Kaya Aldoğan Sokak No.13 34394 Zincirlikuyu-İstanbul/Türkiye
Tel: (90) 212 354 50 00 - Faks: (90) 212 274 30 65

www.sanofi-synthelabo.com

* Plavix®, Sanofi-Synthelabo ve Bristol Myers-Squibb tarafından ortaklaşa geliştirilen ve her iki firma tarafından ortaklaşa pazarlanan bir üründür.

PEGASYS®

peginterferon alfa-2a (40KD)

Kronik hepatit C tedavisinde

Standart tek doz

uygulanan tek peginterferon

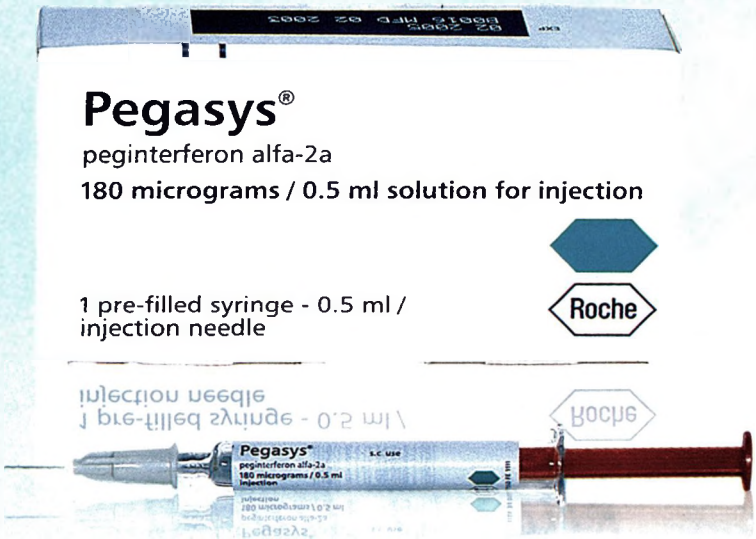

Pegasys®

Peginterferon alfa-2a (40 KD), SC kullanıma hazır şırınga, İmmünostimülan ajan/sitokin

Formülü: Her bir kullanıma hazır şırınga 0.5 ml'lik çözelti içinde 180-135 mikrogram peginterferon alfa-2a içerir. **Özellikleri:** Pegasys, dallanmış bir monometoksi polietilen glikol (PEG) eklenmiş rekombinant interferon alfa-2a'nın kovalent bir konjugatıdır. **Farmakokinetik özellikler:** Tek subkutan Pegasys enjeksiyon uygulamasından sonra plk serum konsantrasyonlarına 72-96 saat içinde ulaşılır. Kararlı durumdaki 8-14 litrelik dağılım volümüyle (Vd) en fazla kan dolaşımında ve hücredışı sıvılarda görülür. Tedavinin 48. haftasında plk/vadi değer oranı yaklaşık 1.5 – 2'dir. **Endikasyonları:** Pegasys erişkin hastalarda kronik hepatit C'nin tedavisinde aşağıdaki durumlarda endikedir:Köprüleşme fibrozu olmayan veya köprüleşme fibrozu olan, sirozlu veya sirozu olmayan hastalarda. Karaciğer yetmezliği bulunmayan, kronik hepatit C'nin histolojik bulguları ve serum göstergeleri bulunan (örn. anti-HCV, transaminazlarda yükselme, HCV-RNA) hastalarda endikedir. **Kontrendikasyonları:** Aktif maddeye veya yardımcı maddelerden herhangi birine karşı aşırı duyarlılık, alfa interferonlara aşırı duyarlılık, otoimmün hepatit, ciddi psikiyatrik bozukluk öyküsü, tiroid anormallikleri, ciddi hepatik disfonksiyon, kontrol edilmeyen nöbet bozuklukları ve/veya merkezi sinir sistemi fonksiyonunda bozukluk, gebelik, yardımcı madde olarak benzil alkol kullanılması nedeniyle 3 yaşına kadar olan çocuklar ve yenidoğanlar. **Uyarılar/Önlemler:** İnterferon tedavisi (Pegasys dahil) gören hastalar psikiyatrik istenmeyen olaylar açısından dikkatle izlenmelidir. Kalp hastalığı, hepatik, renal, myeloid fonksiyon bozukluklarında dikkatle kullanılmalıdır. **Gebelik ve Emzirme Döneminde Kullanımı:** Pegasys gebelik sırasında kullanılmamalıdır. Pegasys tedavisinden veya emzirmeden hangisinin kesileceği kararı, Pegasys tedavisinin anne açısından önemi göz önüne alınarak verilmelidir. **Yan Etkiler:** Pegasys ile en sık bildirilen istenmeyen etkiler hafif-orta şiddettedir ve dozaj değişikliği veya tedavinin kesilmesine gerek kalmadan tedavi edilir. Grip benzeri semptomlar, gastrointestinal, kardiyovasküler, üriner, hematopoetik, solunum, sinir sistemi, deri ve mukozalarda istenmeyen etkiler oluşabilir. Beklenmeyen bir etki görüldüğünde doktorunuza başvurunuz. **Kullanım Şekli ve Dozu:** Pegasys'in önerilen dozu 48 hafta süreyle, haftada bir kez, subkutan yolla uygulanan 180 mikrogram dır. **Saklama Koşulu:** 2 °C - 8 °C'de (buzdolabında) saklayınız. Dondurmayınız. **Ticari Şekli:** Pegasys 180, 135 mikrogram/0.5 ml 1 adet kullanıma hazır şırınga, Pegasys 180, 135 mikrogram/0.5 ml 4 adet kullanıma hazır şırınga. **Ruhsat Sahibinin İsim ve Adresi:** Roche Müstahzarları Sanayi Anonim Şirketi, Levent, İstanbul. **Ruhsat No ve Ruhsat Tarihi:** Pegasys 180mcg; 114/32 - 18.07.03, Pegasys 135mcg; 114/33 - 18.07.03. **Üretim Yeri ve Adresi:** F.Hoffmann-La Roche Ltd., Basel, İsviçre. Reçete ile satılır. İthal ürünlerin fiyatları her parti için Sağlık Bakanlığı'nca belirlenmektedir. Tescilli marka. Ayrıntılı bilgi için prospektüse bakınız. Daha detaylı bilgi firmamızdan elde edilebilir.

Referanslar: 1- Fried MW, et al. Peginterferon alfa-2a plus ribavirin for chronic hepatitis C virus infection. NEJM 2002;342:975-82. 2- Pegasys ürün prospektüsü

Roche

Beşeri İlaç

Roche Müstahzarları Sanayi A.Ş.
P.K. 16 / 34330 Levent-İstanbul
www.roche.com.tr

www.hepatit.info

kitapta uzman,

güvenilir,

35 yıllık tecrübe ile her zaman hizmetinizde...

KURTİŞ MATBAACILIK

Maltepe Mahallesi Litros Yolu Fatih Sanayi Sitesi No: 12/74 Topkapı - İSTANBUL

Tel. : 0 (212) 613 68 94 pbx 613 68 95 - 501 51 07 - 501 66 63 Faks : 0 (212) 613 68 96

www.kurtismatbaa.com • kurtis@kurtismatbaa.com

primary school at age eight but was slow in learning to read and write. He was always behind his peers. There was no family history of similar illness.

On physical examination, his height was short (137 cm), weight was light (25 kg) and secondary sex characteristics were not properly developed. His pubic and axillary hair were scanty, long and slightly pigmented (stage 2 according to Tanner Staging of Sexual Development) his genitalia were underdeveloped the deepening of the voice was not completed.

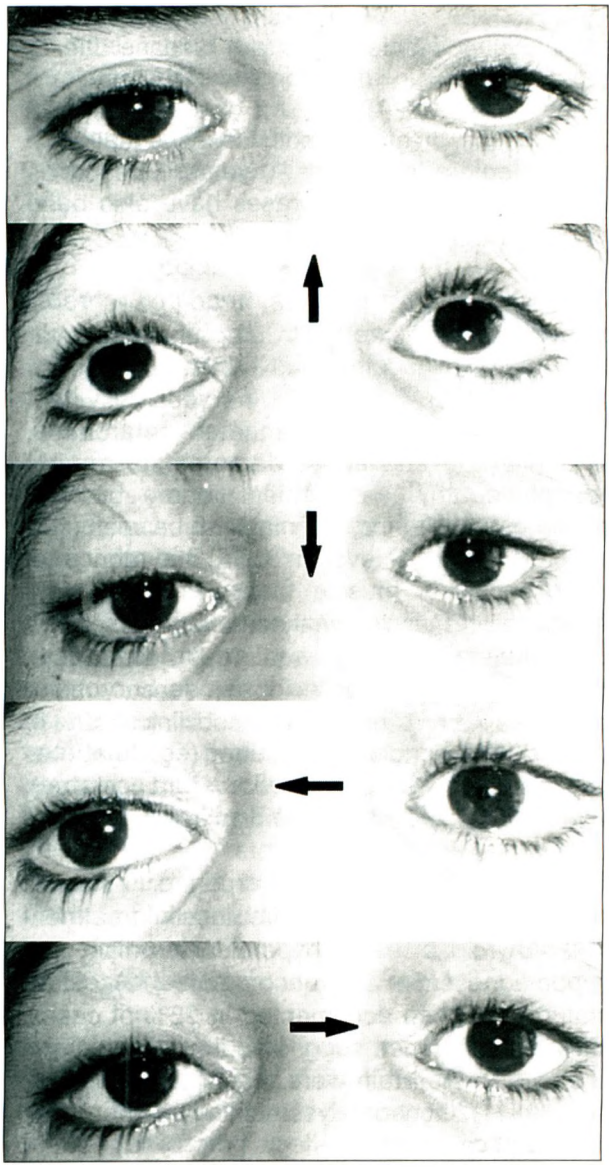

Fig.1: Conjugate eyes movement (pitosis and partial ophthalmoplegia).

On neurological examination, mental retardation (WISC-R, total IQ 60), bilateral semipitosis, restricted vertical and horizontal conjugate gaze palsy, facial diplegia, nasonated-hipophonic speech were detected (Fig 1). Retinitis pigmentosa was detected fundoscopically (Fig 2). Muscle power was 4/5 in the proximal muscle groups of all limbs. Deep tendon reflexes (DTRs) were normoactive in the upper extremities whereas they were hyperactive in the lower extremities.

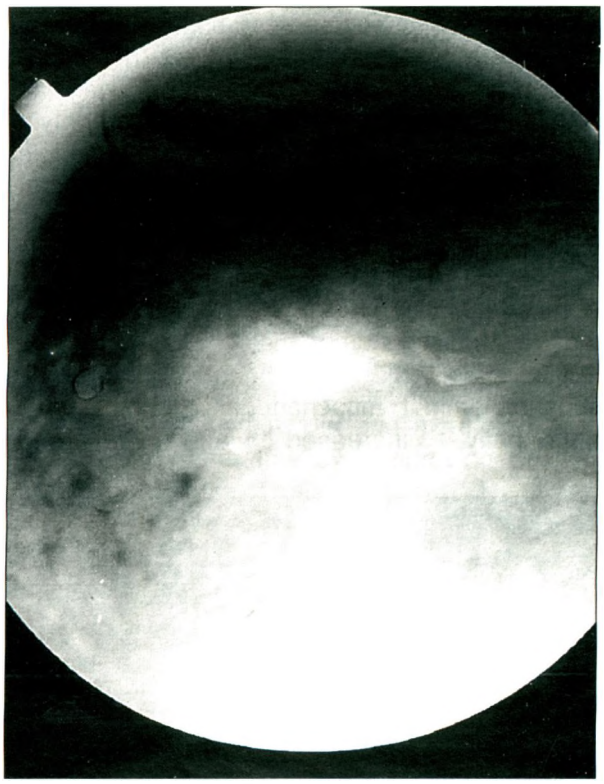

Fig.2: Retinitis pigmentosa in fundoscopic examinatin.

On laboratory examination, complete blood count and blood biochemistry including creatine phosphokinase and fasting blood glucose were normal. Lactic acid was elevated (36.1 mg/dl) while pyruvic acid was normal (1.3 mg/dl) in blood. Both CSF protein (183 mg/dl, normal range: 15-45) and lactate (4.2 mmol/L, normal range: 1-2.4) were increased. Testesterone (2.3 ng/ml, normal range: 2.55-7.53), follicular stimulating hormone (FSH, 0.5 mIU/ml, normal range: 2.5-15), luteinising hormone (LH, 1.4 mIU/ml, 2.5-16), were decreased whereas other hormone levels including growth hormone, prolactin, thyroid, cortisol, ACTH, parathormone,

and calcitonine were normal. Standard chromosome banding pattern using G-staining method showed 46 XY.

In electrocardiography (ECG), bifascicular block including right bundle branch block and left superior-anterior hemiblock was observed. Mitral valve prolapsus, thickening of mitral valve leaflets, and moderate mitral valve failure were detected in echocardiography (EcoCG). Electroencephalography revealed diffuse slowing of background activity and slow wave paroxysms. Audiometric test showed bilateral moderate sensorineural hearing loss (right>left). In a plain X-ray of the wrist, bone age was consistent with age 14. Abdomino-pelvic ultrasonography was normal. Electromyographic study revealed myogenic units in proximal muscle groups. Diffuse cortical atrophy was detected in cerebral computer tomography (CT).

A muscle biopsy was made from right biceps muscle. Modified Gomori trichrome stain showed RRFs (Fig 3). In electronmicrography, subsarcolemmal mitochondrial accumulations, abnormally increased and enlarged mitochondria, para-crystalline inclusions, osmophilic and electrodense structures were observed.

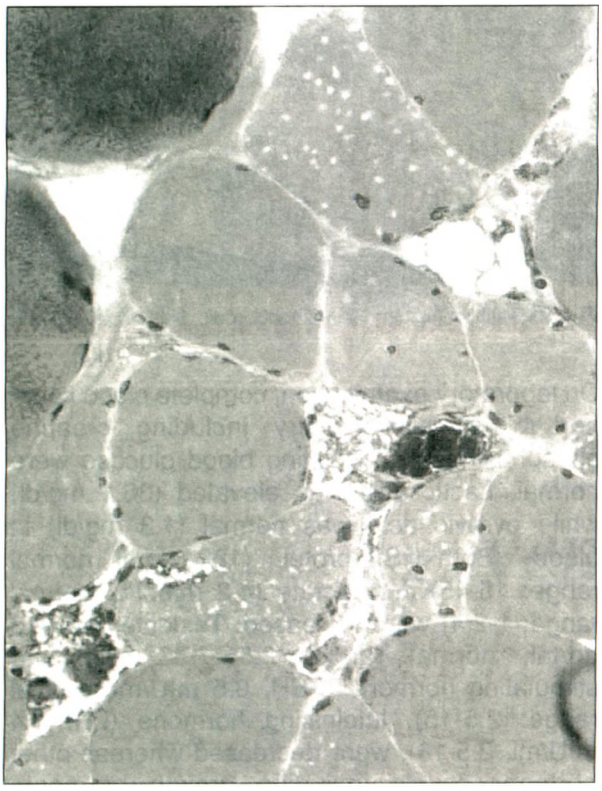

Fig.3: Transverse section from the biceps muscle showing typical ragged red fibres. Modified Gomori stain.

The patient was diagnosed as KSS according to clinical, laboratory, and histopathological findings. Testesterone was given intramuscularly once in every three weeks for gonadal dysfunction. Angiotensin converting enzyme (ACE) inhibitor was started perorally for mitral valve insufficiency.

DISCUSSION

KSS, one of the mitochondrial encephalomyopathies, is a rare disease due to genetic defects in mitochondrial DNA structure (deletions in mtDNA) (2-7). Its exact incidence is unknown (1). It affects both sexes equally. Its onset is before the age of 20 years. Most cases are sporadic but familial cases have also been reported (8,9).

It is characterized by a triad of chronic progressive external ophthalmoplegia, pigmentary retinopathy, and cardiac conduction defects (1-8). Central nervous system dysfunctions such as mental retardation, cerebellar ataxia, dementia and/or encephalopathy, dystonia, and bilateral sensorineural hearing loss may also be seen (10). Increased protein level in CSF and abnormal mitochondria in muscle biopsy are detected. Additionally, muscle weakness (eg, dysphagia and skeletal muscle weakness), cataracts, proximal renal tubular acidosis, sensory-motor polyneuropathy (clinical and/or subclinical-10% of cases), and endocrinopathies (eg, diabetes mellitus, growth retardation/short stature, hypoparathyroidism) may be displayed (11-18).

Diabetes mellitus has been reported in 13% of cases, half of which require insulin treatment (14). Thyroid disease, hyperaldosteronism and hypomagnesemia are uncommon (13). Short stature has been documented in 38% of cases. Harvey and Barnett suggested that spongioform changes in the brain were responsible for short stature (11). Gonadal dysfunction has been seen in 20% of cases and it affects both sexes equally (11). In researches, it has been shown that pituitary glands in KSS patients are responsive to

gonadotrophic releasing hormone (GnRH), in other words, the defect in pituitary-gonadal axis is at the level of the hypothalamus.

In our case, clinical findings started at age 7. First, his family noticed delay in growth and developmental milestones and later, eyelid drop and generalized fatigue. On examination, he had mental retardation, bilateral ptosis, partial external ophthalmoplegia, pigmentary retinopathy, bilateral sensorineural hearing loss, and weakness of proximal muscle groups. He also had short stature and incomplete development of secondary sex characteristics.

Apart from the above manifestations, some unusual clinical conditions, such as congenital glaucoma, sparing of retina, non-autoimmune Addison disease, anhydrosis and de Toni-Fanconi-Debreí syndrome, and subclinical peripheral neuropathy have been reported (19-22).

KSS is associated with various cardiac findings, predominantly complete heart blocks. In ECG, conduction defects, long PR and QT intervals can be detected (23,24). The complete heart block has been implicated in sudden death. Stroke may occur in KSS due to underlying cardiac pathologies, probably secondary to cardiac embolism (25,26). In our case, conduction defects including bifascicular block were seen in ECG.

In laboratory studies, serum creatinine kinase may be normal or moderately elevated. Blood lactate and pyruvate are usually elevated. CSF lactate may be elevated even if blood lactate is normal. CSF protein is high (> 100 mg/dl). Hormones and biochemical parameters including fasting blood glucose, calcium, magnesium, and electrolites related to associated endocrinopathies may be abnormal. We found that both blood and CSF lactate and CSF protein were increased. His hormone screen showed decreased testosterone, FSH, and LH.

Neuroimaging studies often show cerebral and cerebellar atrophy in KSS. They may also be normal. Increased signal intensity in T2-weighted MR images may be seen in various localizations, such as subcortical white matter (symmetric or asymmetric), brainstem, globus pallidus, thalamus, and cerebellum (27,28). Neuroimaging findings usually do not correlate with specific nerological symptoms. Our case had only diffuse cortical atrophy.

RRFs are typical but not pathognomonic morphological features in mitochondrial encephalomyopathies. These fibers appear red in the modified Gomori trichrome stain due to subsarcolemmal and interfibrillar abnormal mitochondrial accumulations (29). In our case, histopathological and electronmicrograhic findings were compatible with mitochondrial diseases.

The prognosis in KSS varies depending on the severity of symptoms. And treatment is mainly supportive and shows changes according to the underlying pathologies such as pace-maker for heart blocks, anticoagulants for cardioembolic strokes, hearing apparatus for hearing loss, hormone replacement for endocrinopathies, vitamine supplementation (26, 28, 30). Komura et al. reported that creatine supplementation was effective in these patients and increased their maximum performance by improving aerobic oxidative function of mitochondria (31). In our case, testesteron replacement and ACE inhibitor were given. The patient was given instruction on how to use hearing apparatus.

KSS is a rare mitochondrial disorder. In this article, we wanted to present a typical KSS case.

REFERENCES

1. *Gross-Jendroska M, Schatz H, McDonald HR, Johnson RN.Kearns-Sayre syndrome: a case report and review. Eur J Ophthalmol. 1992;2:15-20.*
2. *Anan R, Nakagawa M, Miyata M, et al: Cardiac involvement in mitochondrial diseases. A study on 17 patients with documented mitochondrial DNA defects. Circulation 1995;91:955-961.*
3. *Zeviani M, Moraes CT, DiMauro S, et al: Deletions of mitochondrial DNA in Kearns-Sayre syndrome. Neurology 1998;51:1525-1533.*
4. *Chinnery PF, Turnbull DM: Mitochondrial DNA mutations in the pathogenesis of human disease. Mol Med Today 2000;6:425-432.*

5. Elson JL, Samuels DC, Turnbull DM, Chinnery PF. Random intracellular drift explains the clonal expansion of mitochondrial DNA mutations with age. Am J Hum Genet 2001;68:802-806.

6. Moraes CT, DiMauro S, Zeviani M, et al. Mitochondrial DNA deletions in progressive external ophthalmoplegia and Kearns-Sayre syndrome. N Engl J Med 1989;320:1293-1299.

7. De Coo IF, Gussinklo T, Arts PJ, et al. A PCR test for progressive external ophthalmoplegia and Kearns-Sayre syndrome on DNA from blood samples. J Neurol Sci 1997;149:37-40.

8. Schnitzer ER, Robertson WC Jr. Familial Kearns-Sayre syndrome. Neurology 1979;29:1172-1174.

9. Rowland LP, Hausmanowa-Petrusewicz I, Bardurska B, et al. Kearns-Sayre syndrome in twins: lethal dominant mutation or acquired disease? Neurology 1988;38:1399-1402.

10. Marie SK, Carvalho AA, Fonseca LF, et al. Kearns-Sayre syndrome "plus". Classical clinical findings and dystonia. Arq Neuropsiquiatr. 1999;57:1017-1023.

11. Harvey JN, Barnett D. Endocrine dysfunction in Kearns-Sayre syndrome. Clin Endocrinol (Oxf) 1992;37:97-103.

12. Artuch R, Pavia C, Playan A, et al. Multiple endocrine involvement in two pediatric patients with Kearns-Sayre syndrome. Horm Res 1998;50:99-104.

13. Wilichowski E, Gruters A, Kruse K, et al. Hypoparathyroidism and deafness associated with pleioplasmic large scale rearrangements of the mitochondrial DNA: a clinical and molecular genetic study of four children with Kearns-Sayre syndrome. Pediatr Res 1997;41:193-200.

14. Poulton J, O'Rahilly S, Morten KJ, Clark A.Mitochondrial DNA, diabetes and pancreatic pathology in Kearns-Sayre syndrome. Diabetologia 1995;38:868-871.

15. Eviatar L, Shanske S, Gauthier B, et al. Kearns-Sayre syndrome presenting as renal tubular acidosis. Neurology 1990;40:1761-1763.

16. McDonald DG, McMenamin JB, Farrell MA, et al. Familial childhood onset neuropathy and cirrhosis with the 4977bp mitochondrial DNA deletion. Am J Med Genet 2002;111:191-194.

17. Schroder JM. Neuropathy associated with mitochondrial disorders. Brain Pathol 1993;3:177-190.

18. Zanssen S, Molnar M, Buse G, Schroder JM.Mitochondrial cytochrome b gene deletion in Kearns-Sayre syndrome associated with a subclinical type of peripheral neuropathy. Clin Neuropathol 1998;17:291-296.

19. Rajakannan Gayathri, Prasad W, Ramakrishnan R, Prajna NV. Kearns Sayre syndrome: an atypical presentation. Indian J Ophthalmol 2000;48:54-55.

20. Simaan EM, Mikati MA, Touma EH, Rotig A.Unusual presentation of Kearns-Sayre syndrome in early childhood. Pediatr Neurol 1999;21:830-831.

21. Boles RG, Roe T, Senadheera D, et al. Mitochondrial DNA deletion with Kearns-Sayre syndrome in a child with Addison disease. Eur J Pediatr 1998;157:643-647.

22. Mori K, Narahara K, Ninomiya S, et al. Renal and skin involvement in a patient with complete Kearns-Sayre syndrome. Am J Med Genet 1991;38:583-587.

23. Rashid A, Kim MH. Ekokardiography may be seen prolapse with thickening and degeneration of mitral valve, J Cardiovasc Electrophysiol 2002;13:184-185.

24. Katsanos KH, Pappas CJ, Patsouras D, et al. Alarming atrioventricular block and mitral valve prolapse in the Kearns-Sayre syndrome. Int J Cardiol 2002;83:179-181.

25. Provenzale JM, VanLandingham K.Cerebral infarction associated with Kearns-Sayre syndrome-related cardiomyopathy. Neurology 1996;46:826-828.

26. Kosinski C, Mull M, Lethen H, Topper R.Evidence for cardioembolic stroke in a case of Kearns-Sayre syndrome. Stroke 1995;26:1950-1952.

27. Chu BC, Terae S, Takahashi C, et al: MRI of the brain in the Kearns-Sayre syndrome: report of four cases and a review. Neuroradiology 1999;41:759-64.

28. Wray SH, Provenzale JM, Johns DR, Thulborn KR. MR of the brain in mitochondrial myopathy. Am J Neuroradiol 1995;16:1167-1173.

29. Reichmann H, Vogler L, Seibel P.Ragged red or ragged blue fibers. Eur Neurol 1996;36:98-102.

30. Polak PE, Zijlstra F, Roelandt JR. Indications for pacemaker implantation in the Kearns- Sayre syndrome. Eur Heart J 1989;10:281-282.

31. Komura K, Hobbiebrunken E, Wilichowski EK, et al. Effectiveness of creatine monohydrate in mitochondrial encephalomyopathies. Pediatr Neurol 2003;28:53-58.