



Nadir Görülen Sublingual Dermoid Kist: Olgu Sunumu Uncommon Sublingual Epidermoid Cyst: A Case Report

Selman Sarıca¹, Nagihan Bilal¹, İsrail Orhan¹, Mücahit Altınışık², Mustafa Karaağaç³, Bora Bilal⁴

1 Kahramanmaraş Sütçü İmam Üniversitesi Tıp Fakültesi KBB Anabilim Dalı

2 Konya Ereğli Devlet Hastanesi, KBB Kliniği

3 Kahramanmaraş Sütçü İmam Üniversitesi Tıp Fakültesi, Patoloji Anabilim Dalı

4 Kahramanmaraş Sütçü İmam Üniversitesi Tıp Fakültesi, Anesteziyoloji ve reanimasyon Anabilim Dalı

ÖZET

Dermoid kistler benign teratomatöz konjenital kitlelerdir. Baş boyunda nadir olarak görülen epidermoid kistler sıklıkla orta hatta yerleşirler. Hayatın 2. ve 3. dekatında görülen dermoid kistler çocuklarda çok nadir olarak görülmektedir.

Çalışmamızda 16 yaşında erkek hastada ile ender görülen bir lezyonu klinik, histopatolojik ayırıcı tanıları ve tedavi özellikleri ile tartışmayı amaçladık.

Anahtar kelimeler: Dermoid kist, sublingual bölge, teratom

ABSTRACT

Dermoid cysts are benign teratomatous congenital masses. Epidermoid cysts are rarely seen in the head and neck, and they usually located in the midline. Dermoid cysts rare in children and usually occurs in 2. and 3. decade of life.

In this study we aimed to discuss a rare lesion in a 16 years old patient clinical, histopathological, differential diagnosis and specifications in treatment.

Keywords: Dermoid cyst, sublingual zone, teratoma

Corresponding Author: Nagihan Bilal

Adress: Haydar Bey Mah. 32120. Sok. Beytepe sitesi

4. Blok No:13 Kahramanmaraş/ Türkiye

E-mail: nagihanyazan@gmail.com

Başvuru Tarihi/Received: 16-10-2015

Kabul Tarihi/Accepted: 08-12-2015



GİRİŞ

Dermoid kistler benign teratomatöz konjenital nadir görülen kitlelerdir (1). Teratomlar germ hücrelerinden gelişen çocuklarda daha sık görülen patolojilerdir. Bunlar bir veya daha fazla embriyonik germ yaprağından gelişerek dermoid kist, epidermoid kist ve teratoid kist olarak alt kategorilere ayrılabilir. Ektoderm kaynaklı olan dermoid ve epidermoid kist inklüzyon kistleri olup içerikleri değişiktir. Epidermoid kist epitelyum tabakası içerirken, dermoid kist cilt ve eklentilerini, teratoid kist kırkırdak, kemik doku ayrıca kas dokusu içerebilir (2) Çocuklarda nadir olarak görülen dermoid kistler genellikle hayatın 2. ve 3. dekatında görülür. Literatürde bildirilen vakalarda vücut orta hat çizgi üzerinde görülen dermoid kistler özellikle de over ve testislerde daha sık görülmektedir (3, 4, 5). Baş boyun bölgesinde daha çok orbita çevresinde görülürler ve baş- boyun bölgesinde yaklaşık olarak %1- 6,9 oranında görülür (6, 7). Bunun dışında nazal kavite infratemporal fossa boyun ön bölgesi ve ağız tabanında (sublingual) gelişebilirler (7). Oral kavite kistlerinin yaklaşık %0.01'den daha azını oluşturup çok nadir olgular olarak rapor edilmişlerdir (8).

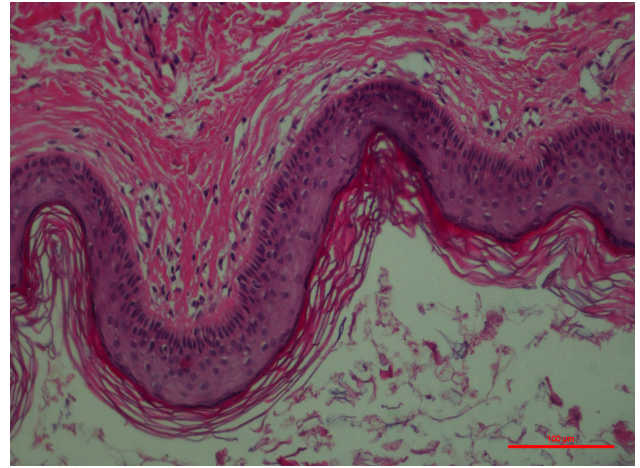
Bu olgu sunumu ile ender görülen bir lezyonu klinik, histopatolojik ayırıcı tanıları ve tedavi özellikleri ile tartışmayı amaçladık.

OLGU SUNUMU

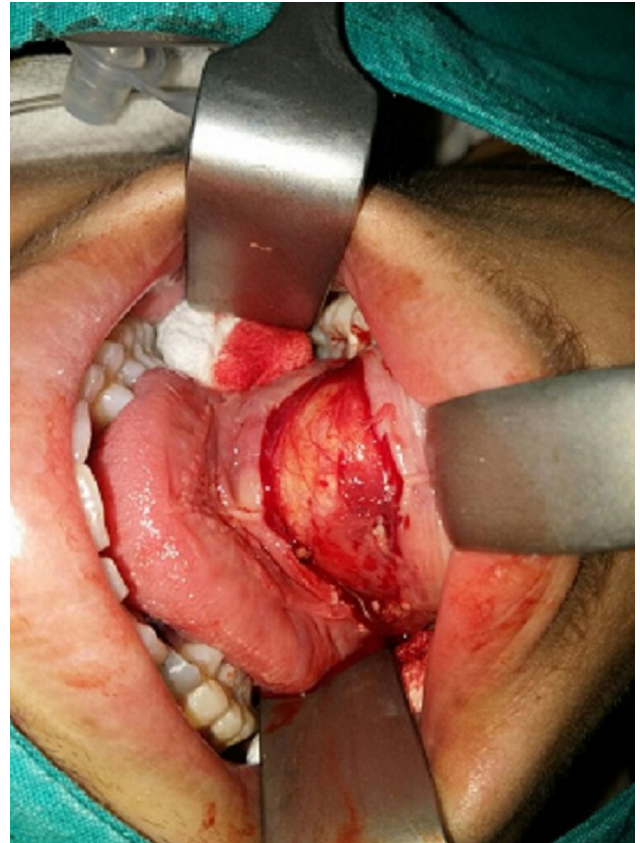16 yaşında erkek hasta, son 20 gündür birdenbire olan dil altında şişlik şikayeti ile Kahramanmaraş Sütçü İmam üniversitesi Tıp Fakültesi kulak burun boğaz polikliniğine başvurdu. Fizik muayenesinde palpasyonla submental bölgede ağrısız, düzgün yüzeyli, normal görünümde cilt ile örtülü, yumuşak kıvamlı, ağız içi muayenesinde sublingual alanda da dolgunluk yapan yaklaşık 4x2 cm boyutlarında gergin kitle izlendi. Hastanın yapılan kulak burun boğaz muayenesi, videolarinoskopi ve nazofaringoskopi doğaldı. Vital bulguları stabil olup ve diğer sistem muayeneleri ile öz geçmişinde kayda değer patoloji saptanmadı. (Resim1)

Hastaya ilk önce Ultrasonografik inceleme yapıldı. Sublingual bölgede yerleşen, homojen

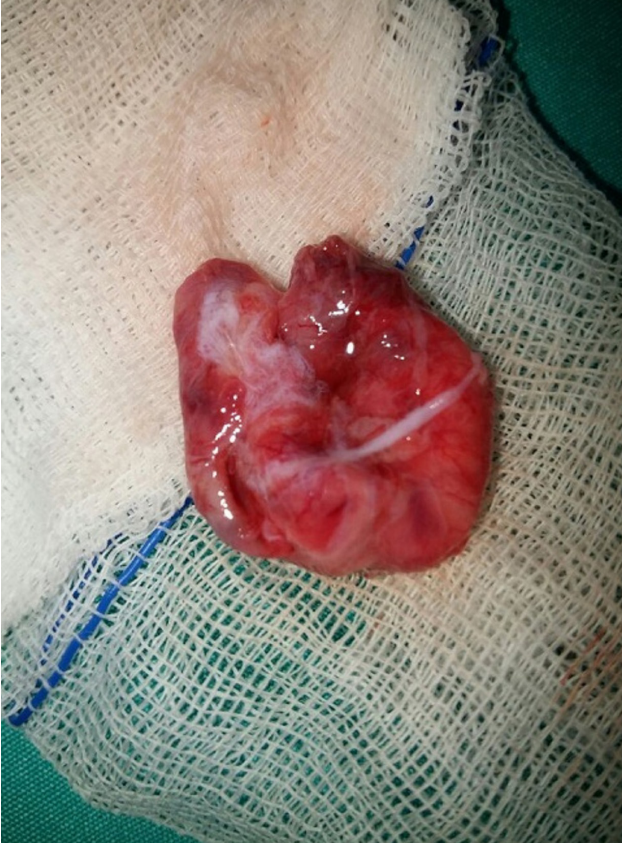görünümde, düzgün konturlu, çevre yumuşak dokuya göre izoekojen karakterde ve yaklaşık 4x3x2 cm boyutlarında kitlesel lezyon tespit edildi. Çevre yumuşak dokulara invazyon göstermeyen selim karakterli lezyon intraoral yaklaşımla cerrahi olarak tamamen çıkarıldı. (Resim 2) Patolojik incelemede; üzerinde hiperkeratoz izlenen epidermis ile örtülü ve lümen içinde keratinize debris materyalinin bulunduğu epidermal kist olduğu tespit edildi.(Resim 3)



Resim 1.



Resim 2.



Resim 3.

TARTIŞMA

Dermoid kistler en sık görülen teratomatöz konjenital kitlelerdendir. Baş boyunda nadir olarak görülen epidermoid kistler sıklıkla orta hatta yerleşirler (6). 1778'de Jourdain tarafından ilk defa tariflenmiştir ve literatürde sunulmuştur. (9).

Etyopatogeneizde birçok teori ortaya atılmıştır. Birinci teori disontojenetik olarak, intrauterin 3. ve 4. haftalarda birinci (mandibular) ve ikinci (hyoid) brankial ark kaynaklı ektodermin orta hatta birleşmemesinden kaynaklandığı öne sürülen teoridir (10). İkinci teori her iki mandibular arka ağız tabanı ve dili oluşturan tuberculum imparın orta hatta füzyon problemidir (11). Travmatik olduğu düşünülen teoride intrauterin dönemde implantasyonla veya daha sonraki dönemde posttravmatik olarak epitelyal hücreler daha derin dokulara ekilmektedirler (10). Bu teoride de, sebace bezlerin kanallarının tıkanıklığından kaynaklanabileceği de düşünülmüştür (11).

Dermoid kistler konjenital kitleler olmalarına rağmen uzun yıllar semptom vermezler ve genellikle ikinci veya üçüncü dekatta klinik olarak semptomatik olurlar. (11). Bizim vakamızda hastamız 16 yaşında idi ve kitle aniden ortaya çıkmıştı.

Klinik olarak daha çok ranula, kistik higroma, tiroglossal kanal kisti, ektopik tiroid, brankial kistler, lipom, nörofibrom, kronik süpürasyonlar, abseler ve malign tümörler karışabileceği için ayırıcı tanısı yapılmalıdır (12). Lenfanjiyom ve vasküler malformasyonların gibi konjenital kitlelerin yanısıra lenfomalar özellikle MALT lenfoma da akılda tutulmalıdır (13). Bimanuel palpasyon ve konvensiyel radyografi daima tanıyı koymak için yeterli değildir (14). Ayırıcı tanıda ultrasonografi (US) doğru tedavi seçeneğinin belirlenmesi için tanıya yardımcı olarak kullanılmaktadır. US, kitlenin natürü hakkında bize bilgi verdiği için daha sık kullanılan bir yöntemdir kitlenin kistik, solid veya vasküler bir yapıda olup olmadığını göstererek bizi aydınlatır (16, 15). Ancak, kesin tanı histopatolojik olarak mutlaka konmalıdır.

Dermoid kist lokalizasyonuna göre değerlendiren otör grobuna göre, geniohyoid kas belirleyici olarak değerlendirildiğinde kist geniohyoid kasın derininde ya da yüzeğinde bulunabilir. Kist geniohyoid kasın derininde yerleşim gösteriyor ise, şişlik sublingual bölgede görülürken, yüzeğinde ise submental bölgededir ve dışarıdan belli olur elle palpe edilebilir. Dermoid kist mylohyoid kasın daima derinindedir. Geniohyoid kas yüzeğindeki dermoid kistlerde en iyi cerrahi yaklaşım servikal iken, geniohyoid kas derinindeki dermoid kistlerde intraoraldır (16, 17). Biz de de kitle ağız içinde daha belirgin bu nedenle intraoral yaklaşımı tercih ettik.

Genellikle selim kabul edilen dermoid kistlerde kansere dönüşüm ilk kez Devine ve Jones tarafından 2000 yılında bildirilmiştir (18). Yineme çok çok enderdir. Sunulan olguda takipte herhangi bir patolojiye rastlanmadı.

Sonuç olarak oral kavitede nadir görülen sublingual dermoid kist, ağız tabanında yumuşak dokuda, özellikle orta hatta görülen şişliklerde klinik ayırıcı tanıya alınması gereken bir lezyon olup tedavi seçeneği cerrahidir. Tekrarlama cerrahi olarak tam çıkarılan olgularda nadir olarak görülmektedir.

KAYNAKLAR

1. Şeşen T, Atmaca S, Ünal R, Koyuncu M, Tekat A, Kılıçarslan H, Erkilet E. Dev sublingual demoid kist olgusu. O.M.Ü Tıp Dergisi 2008; 25(4): 160-164.
2. Bucak A, Ulu Ş, Kaçar E, Işıklı H, Ayçiçeği A. Submental Bölgede Dev Epidermoid kist: olgu sunumu. Van Tıp Dergisi 2015; 22(1): 54-57.
3. Hiremath R, SH C, Pol M, Anegundi TJ, Rudrappa K. A Rare Case of a Submental Epidermoid Cyst: A Case Report. Journal of Clinical and Diagnostic Research 2011; 5(7):1452- 1453.
4. İlhan H. Yenidoğanda Teratom. Türkiye Klinikleri J Pediatr Surg-Special Topics 2008; 1(2):78-83.
5. Bhandary SK, Bhat V, Shenoy MS. Subligual epidermoid cyst-a case report. Health 2010; 2(6):613-614.
6. Ege G, Akman H, Şenvar A, Kuzucu K. Sublingual demoid kist. Tanısal ve Girişimsel Radyoloji 2003; 9: 57-59.
7. Tekkeşin MS, Özer N, Olgaç V. Sublingual demoid kist; olgu sunumu. Türk Patoloji Dergisi 2014;
8. De Ponte FS, Brunelli A, Marchetti E, Bottini DJ. Sublingual epidermoid cyst. J Craniofac Surg 2002; 13(2):308-310.
9. Black EE, Leathers RD, Youngblood D. Dermoid cyst of the floor of the mouth. Oral Surg Oral Med Oral Path 1993; 75(5): 556–558.
10. Lima SM Jr, Chrcanovic BR, de Paula AM, Freire-Maia B, Souza LN. Dermoid cyst of the floor of the mouth. ScientificWorldJournal 2003; 24(3):156-162.
11. Kandogan T, Koc M, Vardar E, Selek E, Sezgin Ö. Sublingual epidermoid cyst: a case report. J Med Case Reports 2007; 17(1):87.
12. Makos C, Noussios G, Peios M, Gougousis S, Chouridis P. Dermoid cysts of the floor of the mouth: Two case reports. Case Report Med. 2011;2011:3621170
13. Musgrove JE. Sublingual demoid cyst. Can Med Assoc J. 1950;63:490-1.
14. Verma S, Kushwaha JK, Sonkar AA, Kumar R, Gupta R. Giant Sublingual epidermoid cyst resembling plunging ranula. Natl j MaxillofacSurg 2012;3 (2): 211-213.
15. Thomas MR, Nofal F, Cave AP. Dermoid cyst in the mouth: Value of ultrasound. J Laryngol Otol. 1990;104:141-2.
16. Walstad WR, Solomon JM, Schow SR, Ochs MW. Midline cystic lesion of the floor of the mouth. J Oral Maxillofac Surg 1998; 56(1): 70-4.
17. Seward GR. Dermoid cysts of the floor of the mouth. Br J Oral Surg 1965; 3(1): 36-47.
18. Devine JC, Jones DC. Carcinomatous transformation of a sublingual demoid cyst. A case report. Int J Oral Maxillofac Surg. 2000; 29 (2): 126-127.