

38 VAKALIK SERİDE ÇENELERDEKİ KİSTLERİN RETROSPEKTİF OLARAK DEĞERLENDİRİLMESİ

A RETROSPECTIVE EVALUATION OF THE JAW CYSTS IN 38 CASES

Dr. Dt. Sinan Yasin ERTEM

Makale Kodu/Article code: 829
Makale Gönderilme tarihi: 05.04.2012
Kabul Tarihi: 23.05.2012

ÖZET

Amaç: Bu klinik çalışma Tepebaşı Diş Hastanesinde Çene Cerrahisi Bölümünde 2009 ve 2012 yılları arasında çenelerde kist tanısı ile opere edilen 38 olgunun retrospektif olarak değerlendirilmesi amacıyla yapılmıştır. Kistlerin dağılımı hakkında bilgi sahibi olunmasının doğru tanı konulup, uygun tedavi planlamasının yapılabilmesine fayda sağlayacağı düşünülmektedir.

Gereç ve Yöntem: Olgular yaş, cinsiyet, kistin lokalizasyonu, histopatolojik tanı ve tedavi yöntemleri dikkate alınarak incelendi. Tedavide bütün olgularda intraoral yaklaşımla cerrahi enükleasyon yöntemi uygulandı. Olguların hiçbirinde nüks görülmemiştir ve takipleri devam etmektedir.

Bulgular: Olguların 21'i erkek, 17'si kadın olup yaş ortalaması 33.1'dir. Histopatolojik incelemeler sonucunda 25 olguda radikuler kist, 6 olguda dentigeröz kist, 4 olguda insisiv kanal kisti, 2 olguda keratokist, 1 olguda periodontal kist saptandı. Tüm olguların % 63.2'si maksillada, % 36.8'i mandibulada lokalize oldu.

Sonuç: Çalışma sonucunda radikuler kistlerin en sık karşılaşılan odontojenik kist grubu olduğu belirlenmiştir. Kistlerin özellikle de radikuler kistlerin yüksek görülme oranlarının azaltılabilmesi için dental kontrollerin düzenli olarak yapılması uygun olacaktır.

Anahtar kelimeler: Çene kistleri, retrospektif değerlendirme

ABSTRACT

Purpose: This clinical study, we evaluate retrospectively 38 cases who were treated as cysts of the jaws between the years 2009 and 2012 in the Tepebaşı Dental Hospital Department of Oral & Maxillofacial Surgery. The knowledge of the jaw cysts incidence would be beneficial for thorough diagnosis and appropriate treatment planning.

Material and Methods: Cases were evaluated according to the age, sex, localization of the cyst, histopathology, treatment methods and results. In all cases, surgical enucleation was performed through an intraoral approach. Any of the cases recurrence occurred and cases were followed up between 2 months and 32 months.

Results: Twenty-one cases were men and 17 cases were women. The mean age was 33.1 years. Histopathologic examination showed 25 cases were radicular cyst, 6 cases were dentigerous cyst, 4 cases were nasopalatine duct cyst, 2 cases were keratocyst and 1 case were lateral periodontal cyst. In addition, 63.2 % of the cysts were localised in the maxilla and 36.8 % of them were localised in the mandible.

Conclusion: According to the results of this, the incidence of radicular cyst is the highest in all odontogenic cysts. Routine dental examination may decrease the incidence of cysts in general, especially radicular cysts.

Key words: Jaw cysts, retrospective analysis

* Ağız Diş Çene Hastalıkları ve Çene Cerrahisi Uzmanı, Tepebaşı Diş Hastanesi Çene Cerrahisi Kliniği



GİRİŞ

Kistler etrafı bağ doku kapsülü ile çevrili ve iç yüzü epitel ile döşeli, yumuşak yada sert doku içinde oluşan, sıvı yada yarı sıvı kıvamda bir materyal ile dolu olan patolojik yapılardır.^{1,2} Çene kistleri, odontojenik epitel kaynaklı olabilecekleri gibi, ağız içi epiteli gibi tamamen farklı bir embriyolojik kökenden de kaynaklanabilirler. Çene kemiklerine yerleşen kistler orijin aldıkları epitele göre odontojenik (dişlerle ilişkide olan) veya non-odontojenik (dişler ile ilişkili olmayan) olarak ayrılırlar. Odontojenik kistler dental yapıların gelişimi ile ilişkide olan epitel dokudan kaynak alırken; non-odontojenik kistler ise epitelyal hücre kalıntılarından meydana gelmektedirler. Vücudun diğer bölgeleri ile kıyaslandığında kistler en sık çenelerde görülürler. Bunun sebebi epitel artıklarının en fazla çenelerde bulunmasıdır.³ Radikuler, dentigeröz, reziduel, lateral periodontal ve sürme kistleri odontojenik kist sınıflamasında yer alırken, nasopalatin (insisiv) kanal kisti, nonodontojenik kist olarak sınıflandırılır.² Odontojenik keratokistler gelişimsel odontojenik kist sınıflamasında yer almaktaydı ancak Dünya Sağlık Örgütü (WHO) bu lezyonu "Keratolitik odontojenik tümör" olarak benign odontojenik epitelyal tümör sınıflamasına dahil etmiştir.⁴ Bu kistlerin dışında epitel içermeyen ve yalancı kist olarak adlandırılan kistler de bulunmaktadır. Bunlar; anevrizmal kemik kisti, travmatik kemik kisti, Stafne'nin kemik kavitesi ve fokal osteoporotik kemik iliği defektidir.⁵

Çenelerde görülen kistler genellikle asemptomatik olmakla beraber ağız içine akıntı, kötü tat ve ağrısız şişlikler veya diş ve dişetine ait sorunlarla semptom verebilirler. İleri olgularda ise trismus, ağrı, parestezi ve patolojik kırıklara rastlanabilmektedir. Ağrı daha çok enfekte dokularda belirgin olmaktadır.⁶

Literatürde görülme sıklığı bakımından en fazla radikuler kistlere sonrasında ise dentigeröz kistlere rastlandığı belirtilmiştir. Ancak reziduel kist, lateral periodontal kist, sürme kisti, nasopalatin kanal kisti gibi diğer kistlerin görülme sıklığı yapılan çalışmalarda değişiklik göstermektedir.⁷

Bu çalışmanın amacı, Ankara ve çevre illerden gelen histopatolojik olarak teşhis edilmiş 38 çene kisti vakasının tanı, yaş, cinsiyet ve lokalizasyon açısından dağılımlarını retrospektif olarak değerlendirmektir. Kistlerin görülme sıklığı ve dağılımı hakkında bilgi sahibi olmanın, olası tanı ve komplikasyonlarının

bilinmesi ve uygun tedavi planlamasının yapılabilmesinde fayda sağlayacağı düşünülmektedir.

GEREÇ ve YÖNTEM

Bu çalışmada Tepebaşı Diş Hastanesi Çene Cerrahisi kliniğine Ağustos 2009 – Şubat 2012 yılları arasında başvuran ve müdahalede bulunulan 38 kist olgusunun retrospektif değerlendirilmesi yapılmıştır. Çalışmada kistlerin histopatolojik tanısı, lokalizasyonları, cinsiyete göre dağılımları ve ortalama görülme yaşları ortaya konmuştur.

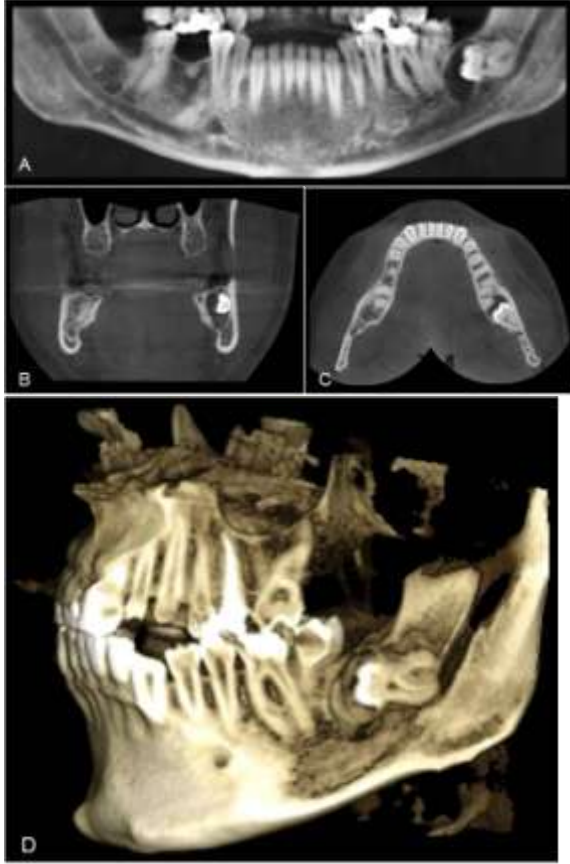
Kistik lezyonlar radikuler, dentigeröz, insisiv kanal kisti, keratokist, lateral periodontal kist adı altında 5 ana başlık halinde gruplandırılmıştır. Bu gruplara ait tabloda hastaların sayıları, yaş ortalamaları, cinsiyetleri, lezyonların görülme oranları ve lokalizasyonları verilmiştir (Tablo I).

Hastaların yaş aralığı 9 ile 68 arasında olup, 17'si kadın 21'i erkek olarak belirlenmiştir. Hastaların teşhisinde rutin panoramik filmler kullanıldı. Olgularda çevredeki anatomik yapılarla olan ilişkisini belirlemek gerektiğinde, bilgisayarlı tomografi kullanılarak değerlendirme yapıldı (Resim 1). Tedavide bütün olgularda intraoral yaklaşımla cerrahi enükleasyon yöntemi uygulandı. Olgular en az 2 ay ve en uzun 32 ay süreyle takip edildi.

Tablo I. Kistlerin cinsiyet ve lokalizasyonlarına göre dağılımları

	Erkek	Kadın	Mandibula	Maksilla	Cinsiyet oranı (erkek/kadın)	Ortalama yaş	TOPLAM
Radikuler Kist	11 44%	14 56%	11 44%	14 56%	0.78	30.4	26 %65.7
Dentigeröz Kist	5 %83.3	1 %16.7	3 %50	3 %50	5	37.6	6 %15.7
İnsisiv Kanal Kisti	2 %50	2 %50	-	4 %100	1	45.5	4 %10.5
Keratokist	2 %100	-	-	2 %100	-	19	2 %5.2
Lateral Periodontal Kist	1 %100	-	-	1 %100	-	68	1 %2.6
TOPLAM	21 %55	17 %45	14 %36.8	24 %63.2	1.2	33.1	38





Resim 1 A. Dentigeröz kist panoramik görüntüsü B. C. D. Dentigeröz kist bilgisayarlı tomografi görüntüleri

BULGULAR

Çenelerde kist bulunan 38 hasta opere edildi. Hastaların yaşları 9 ile 68 arasında değişmektedir ve yaş ortalaması 33.1 olarak bulunmuştur. 38 olgunun 24'ü maksillada (%63.2), 14'ü mandibulada (% 36.8) gelişmiştir. Yapılan çalışmada çene bölgesinde en çok radikuler kistlere (25 vaka, % 65.7) rastlandı. Sonrasında bunu dentigeröz kist (6 vaka, %15.7), insisiv kanal kisti (4 vaka, %10.5), keratokist (2 vaka, % 5.2), lateral periodontal kist (1 vaka, %2.6) izlemektedir. Görülme sıklığı bakımından en fazla radikuler kist, sonrasında dentigeröz kist, insisiv kanal kisti, odontojenik keratokist ve lateral periodontal kist izlenmektedir.

Kistler yaş dağılımına göre değerlendirildiğinde, histopatolojik olarak radikuler kist teşhisi konan hastaların yaş ortalaması 30.4, dentigeröz kist hastalarının yaş ortalaması 37.6, insisiv kanal kisti hastalarının yaş ortalaması 45.5, keratokist hastalarının yaş ortalaması ise 19 olarak bulunmuştur. Lateral

periodontal kist 1 hastada görülmüş ve yaşı 68'dir.

Kistlerin dağılımı kadın erkek görülme oranları açısından incelendiğinde, 38 vakanın 21' i erkek (%55) ve 17' si kadın (% 45) hastadır. Radikuler kist toplamda 25 vakada görülmüş ve bunların 11'i erkek (% 44), 14'ü kadın (% 56), dentigeröz kist görülen 6 hastanın 5'i erkek (% 83.3) ve 1'i kadın (%16.7), insisiv kanal kisti görülen 4 hastanın 2'si kadın (%50) ve 2'si erkek (%50), keratokist görülen 2 hastanın 2' side erkek ve lateral periodontal kist görülen hastada erkektir.

Kistler lokalizasyonlarına göre incelendiğinde, 25 radikuler kist görülen hastanın 14'ü maksillada (% 56), 11'i (%44) mandibulada, dentigeröz kist görülen 6 hastanın 3'ü maksilla anterior bölgede (%50), 3'ü ise mandibula posterior bölgede (%50) lokalize olmuştur. Keratokist 2 olguda da maksillada lokalize olmuştur. Histopatolojik olarak incelemede birincisine sekonder enfekte keratokist, ikincisine ise parakeratinize keratokist tanısı konmuştur. İnsisiv kanal kisti olguları lokalizasyon olarak maksilla anterior bölgede insisiv kanal bölgesinde görülmüştür. Lateral periodontal kist tanısı konulan tek olgu maksilla premolar bölgeden eksiz edilmiştir.

Olguların takipleri devam etmektedir. Opere edilen kistler total enüleksyon uygulanarak tedavi edilmiştir. Hastaların hiçbirinde nüks gözlenmemiştir.

TARTIŞMA

Çenelerde görülen kistik lezyonlar benzer klinik ve radyolojik özellikler gösterir ve mikroskopik inceleme tanının önemli bir kısmını oluşturur. Doğru tanı konulup uygun bir şekilde tedavi edilmediği takdirde agresif davranış gösteren kistlerde; örneğin odontojenik keratokist olgularında lokal nüksler görülebilir.⁸ Çenelerde görülen kistlerin tedavisi basit enüleksyondur. Ancak, özellikle keratokistlerde bu cerrahi ekstirpasyon sonrası kistin tamamen çıkarıldığından emin olmak, kistin epitelyal komponent artıklarının farkedilememesi sebebiyle mümkün olamayabilir. Epitelyal kalıntıları uzaklaştırarak nüks oranını azaltmak için enüleksyon sonrası kimyasal koterizasyon, kemik duvarların agresif küretajı, kriyoterapi ya da tutulan çenenin radikal rezeksiyonu tavsiye edilmektedir.^{9,10}

Çenelerde görülen kist tanısı ile tedavi gören 38 olgunun yaş, cinsiyet, lokalizasyon ve görülme oran-

ları literatürdeki bu konuda yapılmış çalışmalar ile benzerlik göstermektedir.^{11,12} Çalışmada opere edilen hastaların genel yaş ortalaması 33.1 olarak bulunmuştur. Literatürde de benzer olarak hasta yaş dağılımının 20-40 yaş arasında olduğu rapor edilmektedir.¹¹⁻¹⁴

Literatürdeki bilgilere göre odontojenik kistler genellikle maksillada daha fazla (1.5:1) lokalize olmaktadır. Maksillada daha fazla yerleşmelerinin maksilla ve mandibuladaki kemik yapısının farklılığından kaynaklandığı düşünülmektedir.¹⁵ Yaptığımız çalışmada da benzer şekilde maksilladaki görülme sıklığının mandibulaya göre daha fazla olduğu belirlenmiştir. 38 olgunun 24'ü maksillada, 14'ü mandibulada (1.7:1) gelişmiştir.

Çetiner ve ark. yapmış olduğu kadın erkek insidansı ile ilgili olarak çenelerde kistlerin erkeklerde % 57.5, kadınlarda ise %42.5 oranında görüldüğü bildirilmiştir.^{15,16,17} Çalışmamızda da benzer şekilde 38 hastanın 21'i erkek (%55.2) ve 17'si kadındır (%44.8).

Mosqueda ve ark.¹⁸ retrospektif çalışmalarında 856 olgudan oluşan kist sınıflamasında en sık radikuler kist, daha sonra dentigeröz kist ve 3. olarak da keratokistlerle karşılaştıklarını belirtmişlerdir. Tortorici ve ark.¹⁹ 1310 vakalık çene kisti serisinde radikuler kist oranını % 84.5 olarak bulmuştur. Baykul ve ark.⁷ görülme oranlarını, radikuler kist %55 olarak, dentigeröz kist %21, reziduel kist %14.5, keratokist %4 olarak rapor etmiştir. Oshsenius ve ark.¹⁶ tüm odontojenik kistler içinde radikuler kist insidansını %50.7 olarak, reziduel kistleri %11.2, dentigeröz kistleri ise % 18.5 olarak literatüre kazandırmışlardır. Çalışmamızda radikuler kist insidansı %65.7, dentigeröz kist %15.7 ve keratokist % 5.2 olarak belirlenmiştir.

Tortorici ve ark.¹⁹ radikuler kist ortalama görülme yaşını 35.6 olarak, erkek kadın oranını 1.15 ve maksillada daha sık olduğunu belirtmişlerdir. Benzer olarak çalışmamızda radikuler kist ortalama görülme yaşı 30.4, erkek kadın oranı 0.85 ve maksillada (%56) daha sık rastlanmıştır.

Dentigeröz kistler sıklık bakımından çenelerde görülen kistler içinde ikinci sıradadır.^{16,19} Literatürdeki bilgilere göre insidans %11-36 arasında değişmektedir.^{7,16,19} Çalışmamızda da ikinci en fazla görülen kist dentigeröz kist olmuştur ve %15 (6 hasta) oranında görülmüştür. Ortalama görülme yaşının genellikle hayatın ilk iki dekatında yoğunlaştığını belirten çalışmalar bulunmasına rağmen, Meningaud ve ark.'nın²⁰ yaptığı çalışmada ortalama görülme yaşı 44.9,

Jones ve ark.'nın²¹ çalışmasında ortalama yaş 40.8 olarak belirtilmiş ve iki çalışmada da mandibulada ve erkeklerde daha fazla görüldüğü belirtilmiştir. Çalışmamızda yaş ortalaması 37.6, maksilla ve mandibulada görülme oranı eşit ve erkeklerde daha fazla görüldüğü belirlenmiştir.

İnsisiv kanal kistleri embriyonel gelişim sırasında füzyon hattına sıkışan epitel artıklarından kaynaklanan odontojenik olmayan kistlerdendir.²² Ezirganlı ve ark.²³ yaptığı çalışmada görülme sıklığı %5.8 olarak belirtilmiştir. Çalışmamızda insidans %10 (4 hasta), kadın erkek dağılımı eşit, yaş ortalaması 45.5 olarak belirlenmiştir.

Kistler içinde en sık karşılaştığımız radikuler kistler, dişlerin apikalindeki inflamatuvar olayların, periapikal granuloamların bölgedeki Malassez epitel artıklarını stimule etmesiyle oluşmuştur. Buna sebep olarak tedavi edilmemiş çürükler ve bölgeye gelen travma düşünülmektedir.^{18,24} Radikuler kistlerin tedavisinde küçük lezyonlar için endodontik tedaviyi takiben lezyonun küretajı ve apikal rezeksiyon, dişin büyük kısmını içine alan lezyonlarda ise dişin çekimi ve lezyonun enükleasyonu yoluna gidilmiştir.

Bu retrospektif çalışmanın sonucunda, çenelerdeki epitelyal kistler içerisinde en sık radikuler kistlerin görüldüğü belirlenmiştir. Araştırmada elde edilen veriler genel olarak literatürle uyumluluk göstermektedir. Ağız, diş, çene ve yüz bölgesinde görülen lezyonlar dünyada da benzer oranlarda olmakla beraber görülme sıklıkları bölgeden bölgeye değişebilmektedir. Bölgesel olarak yapılacak bu tür çalışmaların lezyonlara ön tanı koyarken ve tedavi planlamasında yardımcı olabileceği düşünülmektedir. Kistlerin tanı ve olası komplikasyonlarının bilinmesi ve uygun tedavi planlamasının yapılabilmesinde kistlerin dağılımı hakkında bilgi sahibi olmak fayda sağlayacaktır. Radikuler kistlerin görülme sıklığının azaltılabilmesi ve çenede oluşan kistlerin büyük boyutlara ulaşarak çevre anatomik yapılara zarar vermeden tedavisi için hastaların rutin dental kontrollerinin düzenli olarak yapılması, radyolojik olarak değerlendirme ile lezyonlu dişlerin kürete edilerek çekimlerinin tamamlanması önem arz etmektedir.

KAYNAKLAR

1. Regezi JA, Sciubba JJ, Jordan RCK. Oral Pathology: Clinical pathologic correlations. Saunders Co 2003. p. 241.



2. Cardesa A, Slootweg PJ. Pathology of the Head and Neck. Springer: 2006. p. 105-109.
3. Türker M, Yücetaş Ş. Ağız diş çene hastalıkları ve cerrahisi. Özyurt Matbaacılık İnş Taah San ve Ltd Şti. 2. Baskı. Ankara: 2004. p. 293
4. Philipsen HP. Keratocystic odontogenic tumour. In: World health organization classification of tumours: pathology and genetics of tumours of the head and neck tumours, Barnes EL, Eveson JW, Reichart P, Sidransky D eds, IARC Press, Lyon. 2005; 306-307.
5. Kramer IRH, Pindborg JJ, Shear M. Histological typing of odontogenic tumours. A commentary on the Second Edition. Cancer 1992; 70(12): 2988-2994.
6. Ertaş Ü, Tozoğlu S, Aktan B. Odontogenic cysts expanding to the maxillary sinus: a retrospective study. *Türkiye Klinikleri Journal of Medical Sciences*. 2009; 29(4): 845-850.
7. Baykul T, Koçer G, Aksoy MÇ, Özarslan SK, Kahraman H, Toptaş O, Şimşek HO, Tüzüm MŞ. Isparta ve çevresinde görülen çene kistlerinin retrospektif değerlendirilmesi. *SDÜ Tıp Fak Derg* 2009; 16(3): 6-9.
8. Regezi JA, Courtney RM, Batsakis JG. The pathology of head and neck tumors: cyst of the jaws, part 12. *Head Neck Surg* 1981; 4(1): 48-57.
9. Irvine GH, Bowerman JE. Mandibular keratocysts: surgical management. *Br J Oral Maxillofac Surg* 1985; 23(3): 204-209.
10. Chow HT. Odontogenic keratocyst: a clinical experience in Singapore. *Oral Surg Oral Med Oral Pathol Oral Radiol Endoc* 1998; 86(5): 573-577.
11. Kreidler JF, Raubenheimer EJ, van Herden WFP. A retrospective analysis of 367 cystic lesions of the jaw – the Ulm experience. *J Craniomaxillofacial Surg* 1993; 21(8): 339-341.
12. Bhaskar SN. Periapical lesions-types, incidence and clinical features. *Oral Surg Oral Med Oral Pathol* 1966; 21(5): 657-671.
13. Nakashima K, Kameyama T, Sujaku C. Clinico-statistical observation of the jaw for 13 years. *Journal-Kurume Medical Association* 1984; 47(9): 1076-1083.
14. Kurai M. Simple bone cyst of the jaw: review of the literature and report of case. *J Oral Surg* 1980;38(6):456-459.
15. Varinauskas V, Gervickas A, Kavoliūniene O. Analysis of odontogenic cysts of the jaws. *Medicina (Kaunas)*. 2006; 42(3): 201-207.
16. Ochsenius G, Escobar E, Godoy L, Peñafiel C. Odontogenic cysts: analysis of 2,944 cases in Chile. *Med Oral Patol Oral Cir Bucal* 2007; 12(2): E85-91.
17. Çetiner S, Mollaoğlu N, Yücetaş Ş. Farklı odontojenik kistlerin dağılımlarının retrospektif olarak değerlendirilmesi. *GU Diş hek Fak Derg* 2000; 17(1): 15-19.
18. Mosqueda-Taylor A, Irigoyen-Camacho ME, Diaz-Franco MA, Torres-Tejero MA: Odontogenic cysts. Analysis of 856 cases. *Medicina Oral* 2002; 7(2): 89-96.
19. Tortorici S, Amodio E, Massenti MF, Buzzanca ML, Burruano F, Vitale F. Prevalence and distribution of odontogenic cysts in Sicily: 1986-2005. *J Oral Sci* 2008; 50(1): 15-18.
20. Meningaud JP, Oprean N, Pitak-Arnop P, Bertrand JC. Odontogenic cysts: a clinical study of 695 cases. *J Oral Sci* 2006; 48(2): 59-62.
21. Jones AV, Craig GT, Franklin CD. Range and demographics of odontogenic cysts diagnosed in a UK population over a 30-year period. *J Oral Pathol Med* 2006; 35(8): 500-507.
22. Ertaş Ü, Gürbüz G, Büyükkurt MC. İnsisiv kanal kisti. *Atatürk Uni Dis Hek Fak Derg* 2000; 10(2): 89-91.
23. Ezirganlı Ş, Kara Mİ, Polat S, Göze ÖF. 122 vakalık seride çenelerdeki kistlerin retrospektif olarak değerlendirilmesi. *Hacettepe Diş Hek Fak Derg* 2010; 34(3-4): 14-20.
24. Günhan Ö: *Oral ve Maksillofasiyal Patoloji: Atlas* Kitapçılık Tic.Ltd.Şti Ankara. 1.Baskı, 2001. p 21, p 91.

Yazışma Adresi:

Sinan Yasin Ertem
Güçlü Kaya Mah. Fatih Cad. Çağla Sok.
No:2 Tepebaşı Diş Hastanesi
Keçiören ANKARA, TURKEY
Tel: +903123600007
Fax: +903123590080
Email: sinanyasinertem@yahoo.com

