

İMLANT TEDAVİSİNDE BİLGİSAYARLI TOMOGRAFİ DESTEKLİ CERRAHİ KILAVUZLARIN KULLANIMI

THE USE OF COMPUTED TOMOGRAPHY SUPPORTED SURGICAL GUIDES IN DENTAL IMPLANT TREATMENT

Yrd. Doç. Dr. Tolga AKOVA*

Yrd. Doç. Dr. Yakup ÜSTÜN**

ÖZET

Günümüzde dişsizliklerin tedavisinde implant üstü restorasyonların kullanımı oldukça yaygın hale gelmiştir. Klinik başarının elde edilmesinde implantların lokalizasyonları ve başarılı bir şekilde yerleştirilmesi büyük önem taşımaktadır. Estetik ve fonksiyonel olarak protetik girişimler ancak iyi bir implant yerleşimi sağlanmışsa mümkün olabilir. İmplant cerrahisinde protetik rehabilitasyonu gerçekleştirecek olan hekimin hazırlayacağı cerrahi kılavuzlar başarılı bir sonuç elde edilmesini sağlayacaktır. Gelişen teknoloji ile birlikte bilgisayarlı tomografilerin yardımıyla üç boyutlu modellerin elde edilmesi ve kullanılan özgün yazılımlar ile bu modellerde cerrahi kılavuzların hazırlanması hem cerrahin implantları yerleştirmesinde kolaylık sağlayacak hem de restoratif dişhekiminin hasta beklentilerine uygun bir restorasyon yapmasını sağlayacaktır. Bu derlemede bilgisayarlı tomografi destekli implant planlaması, üç boyutlu model elde edilmesi ve cerrahi kılavuzların kullanımı anlatılmaktadır. Günümüzde bu yaklaşım maliyet açısından sıkıntılı ve uygulanabilirliği kısıtlı gibi görünse de başarılı bir planlama, operasyon süresini kısaltması, estetik ve fonksiyonel başarılı bir protezin yapılabilmesine olanak sağlaması açısından özellikle karmaşık vakalarda hem cerrahin hem de protetik rehabilitasyonu yapacak restoratif hekimin çok faydalanabileceği bir uygulamadır.

Anahtar Sözcükler: İmplant, cerrahi kılavuz, bilgisayarlı tomografi, üç boyutlu modelleme, implant planlaması

ABSTRACT

The uses of implant-supported restorations are very common for the treatment of edentulous patients. The location and the successful placement of the implants can improve clinical success. The prosthetic restorations that will satisfy the patients' esthetical and functional expectations can be made only by placement of implants. At the implant surgery, the surgical guides prepared by the prosthodontist may help to provide successful results. Recent technological developments have provided the opportunity to prepare three-dimensional models and surgical guides with the aid of computed tomography. This approach helps the surgeon to insert the implants easily, and will help the prosthodontist to make a patient-satisfying restoration. In this review, computed tomography supported implant planning, the preparation of three-dimensional models and the use of surgical guides are explained. Although this approach seems to be hard to use because of its high cost and feasibility, a successful planning will shorten the operation time and help to make an aesthetic and functional prosthesis. Also, this application will help the surgeon and the prosthodontist to improve their clinical success when dealing with complex cases.

Keywords: dental implant, surgical guide, computed tomography, three-dimensional modeling, implant planning.

GİRİŞ

Günümüzde dişsizliklerin rehabilitasyonunda implant tedavisi oldukça yaygın bir hale gelmiştir. Bu tedavi şeklinin başarılı, uzun dönem sonuçları etkili bir tedavi alternatifi olduğunu göstermiştir. Ancak başarılı sonuçların elde edilmesinde implant yerleştirilmesi sırasındaki dikkat ve hassasiyet oldukça önemlidir.

Fonksiyonel ve estetik olarak mükemmel sonucun elde edilmesinde; restoratif dişhekimini en uygun implant lokalizasyonunu isterken, cerrah da bu talebi karşılamak üzere en uygun implant yerleşimini sağlamalıdır. Uygun yerleşimde öncelikle anatomik dokulara zarar verilmemesi çok önemlidir. Bu yapılar, özellikle atrofik mandibulada inferior alveolar sinir ve

*Çukurova Üniversitesi Dişhekimliği Fakültesi Protetik Diş Tedavisi Anabilim Dalı, ADANA

**Çukurova Üniversitesi Dişhekimliği Fakültesi Ağız Diş Çene Hastalıkları ve Cerrahisi Anabilim Dalı, ADANA

maksillada da maksiler sinüstür. Ardından, prostetik restorasyonla uyumlu bir yerleşim fonksiyonel ve estetik sonucun alınabilmesi için gereklidir.

İmplantasyondan önceki doğru planlama ve bu planlamanın doğru bir biçimde hastaya aktarılması cerrahın doğru bir yerleşim yapmasını sağlayacak ve restoratif dişhekimisi de fonksiyonel ve estetik beklentiye cevap verebilecek bir restorasyon yapabilecektir. Planlama aşamasında panoramik radyograflar iki boyut ile sınırlı olup kret genişliğini içeren üçüncü boyut hakkında bilgi sağlayamamasına rağmen, günümüzde hala standardını korumaktadır ve rutin vakalar için implant planmasında yeterlidirler¹. Rutin vakalar için yeterli olsalar da kemiğin hassas ölçümünün yapılması magnifikasyon nedeniyle panoramik radyograflarla mümkün değildir. Magnifikasyon miktarının belirlenerek kemik boyutlarının daha hassas ölçümü radyografik işaretleyicilerle özel olarak hazırlanmış kalıpların kullanımı ile mümkün olabilir². Ancak bunlarla da elde edilen bilgi kemiğin buko-lingual boyutu hakkında bir fikir vermemektedir. Bu problemlerin aşılmasında günümüzde bilgisayarlı tomografların kullanımı önerilmektedir^{3,4,5,6}.

Bilgisayarlı tomografi Sir Hounsfield tarafından icat edilmiş ve 1972 yılında dünyaya duyurulmuştur⁷. Tıp dünyasında ilk bilgisayarlı tomografi tarayıcılar 1970'li yılların ortasında ortaya çıkmış ve 1980'li yılların başında çok başarılı bir şekilde kullanılmaya başlanmıştır. Maksillofasiyal görüntüleme ve teşhis amaçlı yüksek çözünürlüklü bilgisayarlı tomografi yine 1980 başlarında kullanılmaya başlanmıştır. Bilgisayarlı tomografi dişhekimliğinde temporomandibuler eklemin görüntülenmesi, dental ve kemik lezyonlarının değerlendirilmesi, maksillofasiyal deformitelerin ve bu bölgelerin operasyon öncesi ve sonrası incelenmesi gibi geniş bir kullanım alanına sahip olmuştur⁸.

Tomografiden elde edilen verilerle bilgisayar esaslı planlama sistemlerinin kullanımı ya da bu verilerden üç boyutlu model elde edilmesi ve bu modellerde hazırlanan cerrahi kılavuzların kullanımı oldukça başarılı implant yerleşimini sağlamakta ve hekime özellikle problemleri sahalarda çok yardımcı olmaktadır^{9,10}. Bununla birlikte son geliştirilen kılavuzluk yapan sistemlerinin kullanımı da çok güvenli ve doğru implant yerleşimine olanak sağlamaktadır^{11,12,13,14}.

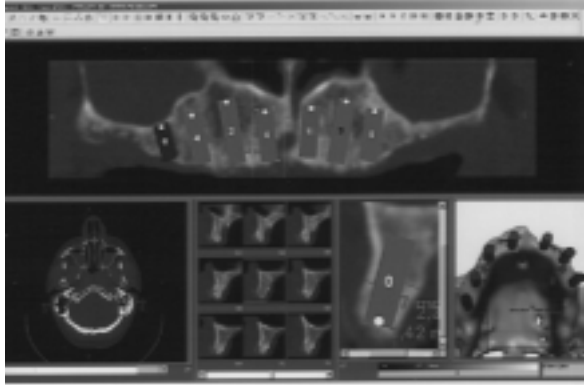
Bilgisayarlı tomografların kullanımı ve ticari olarak mevcut yazılımlarla üç boyutlu modellemelerin yapılması ve bu modellerde hazırlanan cerrahi kılavuzların kullanımı dental implant yerleşiminde

doğruluk ve güvenli yerleşime olanak sağlamaktadır. Buna ilave olarak kesin ve doğru yapılan operasyon öncesi planlama protetik restorasyonun fonksiyonel ve estetik olarak mükemmel sonucu yakalamasını sağlamaktadır. Günümüzde bu sistemlerin güvenli kullanımı ve doğrulukları konusunda yapılmış çalışmalar mevcuttur^{15,16,17}.

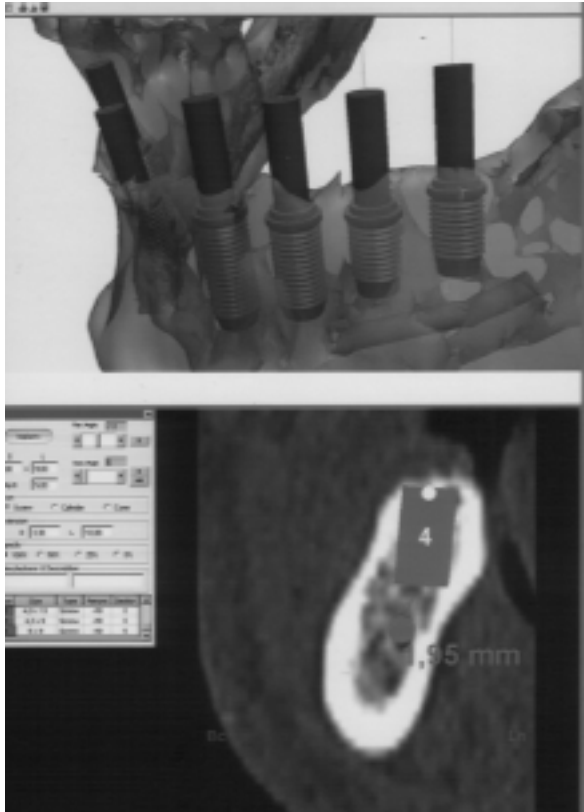
Bu çalışmada bilgisayarlı tomografi ile yapılan planlama ve sonrasında modelleme ile elde edilen cerrahi kılavuzların kullanım detayları ve bu sistemlerin sağladığı avantaj ve dezavantajların karşılaştırılması amaçlanmıştır.

TOMOGRAFİ TEKNİĞİ

İmplant endikasyonu koyulmuş olan hastadan öncelikle 1mm aksiyal kesitli bilgisayarlı tomografi istenir. Bilgisayarlı tomografiden elde edilen kesitler yardımıyla İmplant 3D(Media Lab Software, La Spezia, ITALYA) yazılımı kullanılarak hastanın panoramik görüntüsü, sagittal kesitleri ve üç boyutlu model elde edilir (Resim1). Öncelikle panoramik görüntü üzerinde klasik yöntemle ölçüm yapılır. Buradaki ölçümler klasik panoramikden farklı olarak magnifikasyon problemini ortadan kaldırdığından ölçek kullanmaya gerek olmadan kemiğin yüksekliği hakkında gerçek bilgileri verir. Ardından sagittal kesitler üzerinde implantların çapları ve anatomik oluşumlarla komşuluklarına göre lokalizasyonu belirlenir (Resim 1). Aynı anda üç boyutlu model üzerinde implantların birbirleri ile olan ilişkileri ve kemikteki pozisyonları belirlenir. Sistemin bu aşamada en önemli avantajı yapılan değişikliklerin panoramik, sagittal ve üç boyutlu model de eş zamanlı olarak görünebilmesidir. Görüntü üzerinde mandibular kanal ve maksiler sinus gibi anatomik oluşumlar boyanarak bu bölgelerde kesin sınırlar netleştirilebilir (Resim 2). Aynı zamanda o bölgedeki kemik yoğunluğu hakkında da fikir sahibi olunabilir. İmplantların genel olarak lokalizasyonları, açıları, anatomik oluşumlarla ve birbirleriyle olan pozisyonları belirlendikten sonra üç boyutlu model oluşturularak her açıdan implant lokalizasyonları kontrol edilir (Resim 3). Eğer planlamada her şey istenildiği gibiyse planlama bu aşamada biter ve yapılan planlamaların implant kılavuzuna doğru bir şekilde aktarılması için hazırlanacak olan cerrahi kılavuzların üretilmesi aşamasına gelinir. Bunun için öncelikle kesitler yardımıyla elde edilen verilerle hastanın modeli (Ay Tasarım Ltd., Ankara, TÜRKİYE) üretilir. Bu modeller rezin esaslı materyallerden hazırlanır ve ardından bu



Resim 1. Panoramik, sagittal, üç boyutlu görünüm ve bu görüntüler üzerinde implant lokalizasyonlarının belirlenmesi.

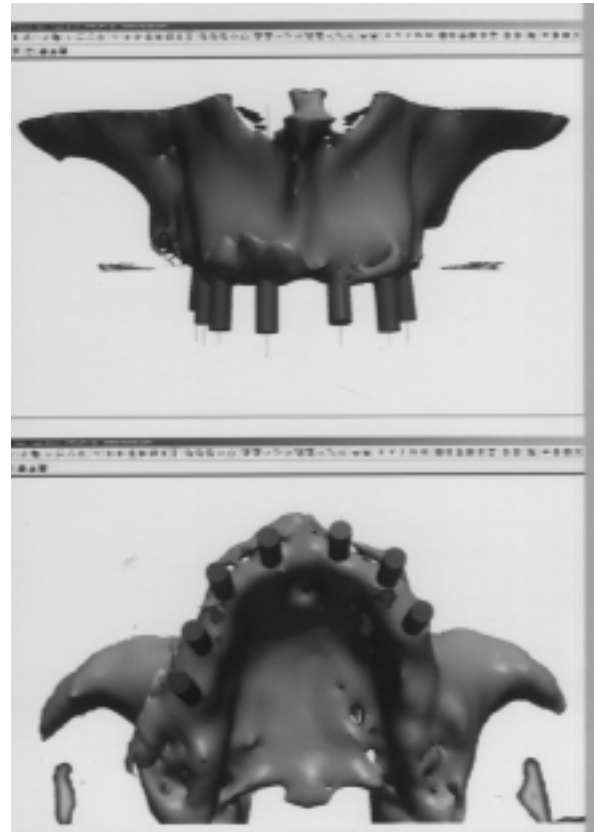


Resim 2. Anatomik oluşumlarla olan ilişkilerin belirlenmesi.

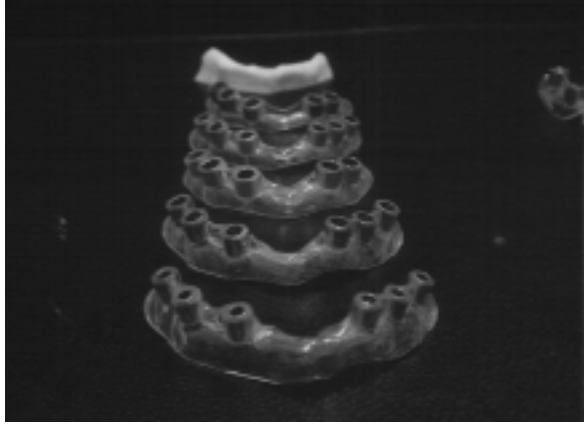
modeller üzerinde kullanılacak implant sistemine uyacak şekilde her bir frez çapının olduğu cerrahi kılavuzlar (Ay Tasarım Ltd., Ankara, TÜRKİYE) yapılır. Cerrahi kılavuzların malzemesi şeffaf akrilik kılavuz

tüpleri ise medikal sertifikalı paslanmaz çeliktir (DIN 17443 1.441 LA Medical Grade Paslanmaz çelik) (Resim 4). Operasyon sırasında rutin olarak flap kaldırıldıktan sonra açığa çıkan kemik üzerine cerrahi kılavuzlar yerleştirilerek implant soketleri hazırlanır ve planlama ile bire bir uyumlu implant yerleşimi sağlanır (Resim 5). Açığa çıkan kemik dokusu üzerine yerleştirilen cerrahi kılavuzların kemik uyumu bire birdir.

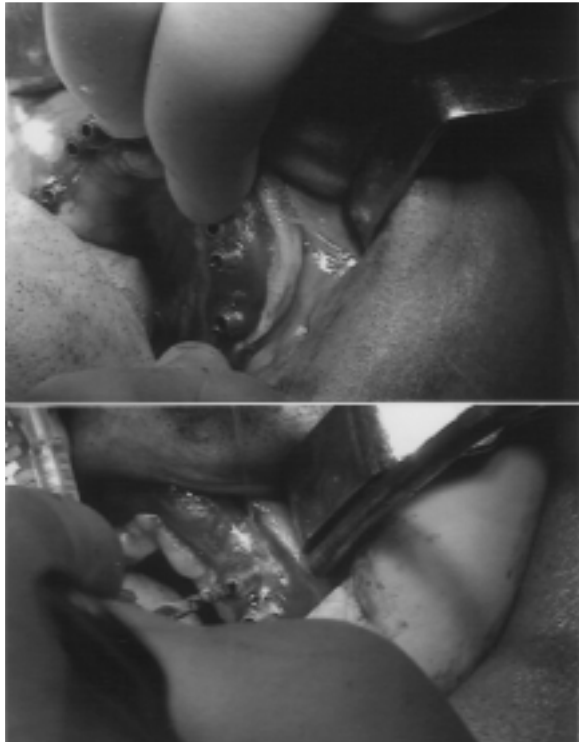Hekimin isteğine bağlı olarak bilgisayarlı tomografi çekilirken hasta için hazırlanmış olan radyo opak protez kullanılarak protezin bitirilmesi düşünülen hali planlama sırasında üç boyutlu model ile birlikte görüntülenebilir (Resim 6). Bu işlem özellikle tam ark rehabilitasyonlarda ve sabit protez yapılacak olan, implantların lokalizasyonlarının çok önemli olduğu durumlarda protetik rehabilitasyonu gerçekleştirecek hekim için faydalı olacaktır.



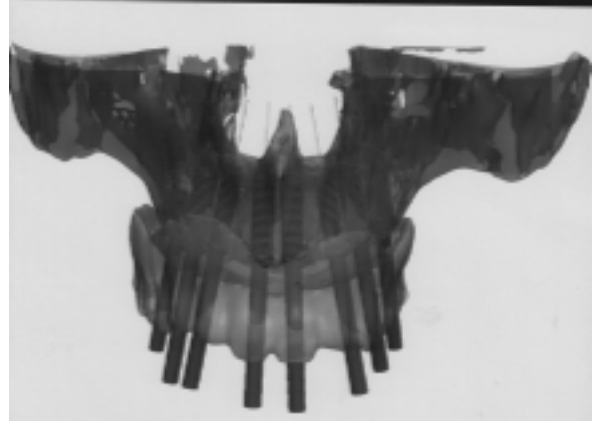
Resim 3. Üç boyutlu modeller ve implantların birbirleriyle olan lokalizasyonlarının incelenmesi.



Resim 4. Frez çaplarına uygun olarak hazırlanmış olan cerrahi kılavuzlar.



Resim 5. Operasyon sırasında cerrahi kılavuzların yerleşimi ve kullanımı.



Resim 6. Üç boyutlu modelin protez ile beraber görüntülenmesi

DİĞER TEKNİKLERLE KARŞILAŞTIRILMASI

Dental implantların güvenli ve doğru yerleştirilmesinde cerrahi kılavuzların kullanımı estetik ve fonksiyonel başarılı restorasyonların yapılmasına olanak sağlamaktadır. Geleneksel cerrahi kılavuzların hazırlanmasında çok farklı teknikler^{18,19,20,21} olmakla birlikte temelde amaç mükemmelliği yakalamaktır. Teknolojinin gelişmesiyle birlikte bilgisayarlı tomografi ile hazırlanan üç boyutlu modeller ve bunlar üzerinde hazırlanan cerrahi kılavuzlarda bu amaca hizmet ederken geleneksel tekniklere olan üstünlüklerinin ve yaygın yanlarının da göz ardı edilmemesi gerekir^{9,15}.

Bilgisayarlı tomografi ile desteklenerek hazırlanmış olan cerrahi kılavuzların geleneksel cerrahi kılavuzlara göre en önemli avantajı ameliyat öncesi mevcut kemiğin durumuna göre implantların en doğru açı, lokalizasyon ve derinlikte yerleşimine imkan sağlamasıdır. İmplant planlamasında çok önemli bir faktör olan alveolar sırtın genişliği hakkında hekime fikir vermesi geleneksel olarak hazırlanan cerrahi kılavuzlara göre öne çıkan özelliklerinden biridir. Ancak buradaki hassasiyetin derecesinde bilgisayarlı tomografinin kesit kalınlığı gibi birtakım değişkenlerin etkili olduğu unutulmamalıdır^{22,23}. Hassasiyette etkili olan bu değişkenlerin dikkate alınması alınan radyasyon dozunun artmasına neden olacaktır. Hızla gelişen teknolojiyle birlikte bilgisayarlı tomografiler de radyasyon miktarı önemli ölçüde azaltılmış da olsa hala geleneksel cerrahi kılavuzların hazırlanmasında kullanılan panoramik radyograflara göre doz yüksektir²⁴. Kesit kalınlığının artırılması gibi dozun azaltılması ve panoramik radyograflarla kıyaslanabilir hale gelebilmesi adına yapılan girişimler ise yetersiz görüntü kalitesine neden olacaktır²⁵. Bu da bilgisayarlı tomografi ile destekli

olarak hazırlanmış cerrahi kılavuzların en önemli avantajını olumsuz etkileyecektir.

Geleneksel tekniklerle hazırlanmış olan cerrahi kılavuzların kullanımında operasyon sahasındaki mukoza insizyonu oldukça geniş bir hatta yapılırken bilgisayarlı tomografi destekli cerrahi kılavuzların kullanımını implant lokalizasyonunda sifıra yakın bir hata payı ile çalışmaya olanak sağlamakta ve böylece minimum alanda bir insizyonun yapılması mümkün olmakta hatta bazı durumlarda insizyon yapılmayıp sadece implantın yerleştirileceği dişeti bölgesi açılarak implantasyon yapılabilmektedir. Bu da özellikle antikoagülan kullanan kardiyovasküler problemi olan yüksek risk grubu hastalarda oldukça faydalıdır. Bu kılavuzların kullanımının önemli avantajlarından birisi de operasyon süresini oldukça azaltmasıdır²⁶.

Operasyon öncesi planlamada hekimin en önemli sıkıntılarında biri kemik yüksekliği ve genişliğinin güvenli ve doğru bir implant yerleştirilmesinde problem oluşturabilecek mandibular ve maksillar posterior bölgelerdir. Mandibular kanala girilmesi veya maksiller sinüs perforasyonu implant cerrahisinde olası komplikasyonlar olmakla birlikte bu komplikasyonların yaşanmaması için çok dikkatli olunması gerekmektedir. Geleneksel tekniklerle hazırlanan kılavuzlarda panoramik ve lateral sefalometrik gibi rutin radyografların magnifikasyonları çok iyi hesaplanarak ve yine operasyon öncesi radyografik kılavuzlar kullanılarak lokalizasyon hassas bir biçimde belirlenerek bu tip komplikasyonların oluşması minimize edilebilir. Bilgisayarlı tomografi destekli olarak hazırlanmış olan cerrahi kılavuzların belki de en önemli avantajlarından biri de burada açığa çıkmaktadır. Tomografide elde edilen üç boyutlu görüntüler sayesinde mandibular kanalın veya maksiller sinüsün sınırları çok net bir biçimde çizildiğinden bu bölgelerde %100 e yakın bir doğrulukla ve komplikasyon riskini de minimuma indirerek implantların yerleştirilmesi mümkün olabilir¹⁶. Cerrahi kılavuzların üzerinde hazırlandığı modeller operasyon öncesinde hekime vakanın görsel olarak planlanmasında fayda sağlayacağı gibi hasta ile olan iletişimde de oldukça etkili bir araçtır. Hastanın durumunu birebir olarak model üzerinde görmesi, operasyonu hakkında bilgi alması ve durumundan dolayı karşılaşılabilecek problemleri görsel olarak anlaması tedavi sonunda hem hekim hem de hasta için daha mutlu bir sona ulaşmada etkili olabilir.

Bilgisayarlı tomografi destekli modelleme ve cerrahi kılavuzların avantajları ve sağladığı faydalar

oldukça çok olmakla beraber maliyetinden kaynaklanan dezavantajı da düşünülmelidir. Tomografinin ayrı bir maliyet, model ve cerrahi kılavuzların yapımının ayrı bir maliyet olduğu düşünüldüğünde ve buna bir de tedavinin maliyeti eklendiğinde her vakada rutin kullanımını çok mümkün olmayabilir. Ancak estetiğin birinci derecede tercih sebebi olduğu tam ark sabit restorasyonlarda kullanımının sağladığı faydaların maliyet dezavantajının önüne geçeceği unutulmalıdır.

SONUÇ

Bilgisayarlı tomografi destekli üç boyutlu model ve cerrahi kılavuzların elde edilerek implantların yerleştirilmesinin cerrah ve protetik restorasyonu yapacak hekim için sağladığı faydalar oldukça çoktur. Cerrahi olarak operasyon zamanının azalması, hassasiyet ve minimal cerrahi işlem gerektirmesinin yanı sıra protetik restorasyonda da mükemmel estetiğin yakalanmasına imkan tanıyacak implant yerleşimini sağlaması en önemli avantajlarıdır. Maliyetinden kaynaklanan dezavantajı karmaşık ve zor vakalarda göz ardı edilebileceği düşünülebilir.

KAYNAKLAR

1. Tal H, Moses O. Comparison of panoramic radiography with computed tomography in the planning of implant surgery. *Dentomaxillo-facial Radiology*, 1991; 20:40-42.
2. Murrapu M, Singer SR. Implant imaging for the dentist. *J Can Dent Assoc*, 2004; 70:32-32.
3. Tschuida F, Hosoi T, Imanaka M, Kobayashi K. A technique for making a diagnostic and surgical template. *J Prosthet Dent*, 2004; 91: 395-7.
4. Ikumi N, Tsutsumi S. Assessment of correlation between computerized tomography values of the bone and cutting torque values at implant placement: a clinical study. *Int J Oral Maxillofac Implants*, 2005; 20: 253-260.
5. Di Giacomo GA, Cury PR, de Araujo NS, Sendyk WR, Sendyk CL. Clinical application of stereolithographic surgical guides for implant placement : preliminary results. *J Periodontol*, 2005; 7: 503-507.
6. Holmes PJ, Miller JR, Gutta R, Louis PJ. Intraoperative imaging techniques: a guide to retrieval of foreign bodies. *Oral Surg Oral Med Oral Pathol Oral Radiol Endod*, 2005; 100:614-618.

7. Hounsfield GN. Computerized transverse axial scanning (tomography). *Br J Radiol*, 1973;46: 1016-1022.
8. Helms C, Morrish R, Kircos LT. Computed tomography of the TMJ: preliminary considerations. *Radiology*, 1982; 141: 718-724.
9. Chiche GJ, Books MS, Pinault A. Implant surgical template for partially edentulous patients. *Int J Oral Maxillofac Implants*, 1989; 4:289-292.
10. Kopp KC, Koslow AH, Abdo OS. Predictable implant placement with a diagnostic/surgical template and advanced radiographic imaging. *J Prosthet Dent*, 2003; 89: 611-615.
11. Brief J, Hassfeld S, Sonenfeld U, Persky N, Krempien R, Treiber M, Muhling J. Computer guided insertion of dental implants – a clinical evaluation . In :Lemke HU, Vannier MW, Inamura K, Farman AG, Doi K. eds *Computer Assisted Radiology and Surgery.Proceedings of the 15. International Symposium and Exhibition on Computer Assisted Radiology and Surgery, Elsevier, Tokyo, 2002b*: 696-701.
12. Homolka P, Beer A, Birkellner W, Nowotn R, Gahleitner A, Tschabitscher M, Bergmann. Bone mineral density measurement with quantitative CT prior the dental implant placement in cadaver mandible: pilot study. *Radiology*, 2002; 224: 247-252.
13. Casap N, Wexler A, Persky N, Schneider A, Lustmann J. Navigation surgery for dental implants: assessment of accuracy of the image guided implantology system. *J oral Maxillofac Surg*, 2004; 62:116-119.
14. Miller RJ, Bier J. Surgical navigation in oral implantology. *Implant Dent*, 2006; 15: 41-47.
15. Brief J, Edinger D, Hassfeld S, Eggers G. Accuracy of image-guided implantology. *Clin Oral Implants Res*, 2005; 16: 495-501.
16. Hoffmann J, Westerdorff C, Gomez-Roman G, Reinert S. Accuracy of navigation-guided socket drilling before implant installation compared to the conventional free-hand method in a syntetic edentulous lower jaw model. *Clin Oral Implants Res*, 2005; 16:609-614.
17. Widmann G, Widmann R, Widman E, Jaschke W, Bale RJ. In vitro accuracy of a novel and targeting technique for image guided template production. *Clin Oral Implants Res*, 2005; 16: 502-508.
18. Meitner SW, Tallents HR. Surgical templates for prosthetically guided implant placement. *J Prosthet Dent*, 2004; 92: 569-574.
19. Plummer KD, Nahon M. Use of a reline jig to fabricate a complete denture implant surgical guide from an existing complete denture. *J Prosthet Dent*, 2004; 92 :598-599.
20. Shotwell JL, Billy EJ, Wang HL, Oh Tae-JU. Implant surgical guide fabrication for partially edentulous patients. *J Prosthet Dent*, 2005; 93 : 294-297.
21. Tshida F, Hosoi T, Imanaka M, Kobayashi K. a technique for making a diagnostic and surgical template. *J Prosthet Dent*, 2004; 91: 395-397.
22. Berry J, O'Malley BW, Humphries S, Staecker H. Making image guidance work: understanding control of accuracy. *Ann Otol Rhinol Laryngol* , 2003; 112: 689-692.
23. Stenmeier R, Rachinger j, Kaus M, Ganslandt O, Huk W, Fahlbusch R. Factors influencing the application accuracy of neuronavigation systems. *Stereotact Funct Neurosurg*, 2000; 75: 188-202.
24. Hassfeld S, Streib S, Sahl H, Stratmann U, Fehrentz D, Zoller J. Low-dose-Computertomographie des Kieferknochens in der praimplantologischen Diagnostik. *Mund -Kiefer-und Gesichtschirurgie*, 1998; 2: 188-193.
25. Diederichs CG, Engelke WGH, Richter B, Hermann KP, Oestmann J. Must radiation dose for CT of the maxilla and mandible be higher than that for conventional panoramic radiography?. *Am J Neuroradiol*, 1996; 17: 1758-1760.
26. Fortin T, Isidori M, Blanchet E, Perriat M, Bouchet H, Coudert JL. An image-guided system-drilled surgical template and trephine guide pin to make treatment of completely edentulous patients easier: a clinical report on immediate loading. *Clin Implant Dent Relat Res*, 2004;6:111-119.

Yazışma Adresi:

Yrd. Doç. Dr. Tolga AKOVA

Çukurova Üniversitesi Dişhekimliği Fakültesi
Protetik Diş Tedavisi Anabilim Dalı
01330 Balcalı/ADANA
Tel: 0 322 3387330
Fax: 0 322 3387331
e-posta: akovat@cu.edu.tr