

Yanak Bölgesi KAVERNÖZ HEMANGİOMU

Yrd.Doç.Dr.Ümit ERTAŞ *

Arş.Gör.Dt. Sinan TOZOĞLU**

Prof.Dr.Ömer KAYA*

ÖZET

Hemangiomalar bebeklik döneminin en yaygın vasküler tümörleridir. Bu lezyonlar doğumda mevcut olabilmelerine rağmen genellikle çocukluğun ilk dönemlerinde fark edilebilirler ve bebekliğin altıncı sekizinci aylarına kadar hızlıca büyürler. Hemangiomalar derin veya yüzeysel olabilecekleri gibi derinin tüm katmanlarına ve bazende kasların içine doğrudan uzanabilirler. Hemangiomalar kavernöz, kapiller ve mixed olarak sınıflandırılırlar. Kavernöz hemangiomalar geniş ince duvarlı damarsal yapılardan veya tek tabakalı endotelyumun sıralandığı sinüzoidal yapıardan teşekkül ederler. Bu makalede bir kavernöz hemangioma olgusu ve tedavi yaklaşımı ile lezyonun sınıflandırılması literatür desteği ile tartışıldı.

Anahtar Kelimeler: Hemangioma, Arteriovenöz malformasyon, Kavernöz hemangioma

SUMMARY

Hemangiomas are the most common vascular tumor of infancy. Although these lesions may be present at birth, they usually appear in early infancy, grow rapidly until the infant reaches the age of 6-8 months. Hemangiomas may be deep or superficial, or they may extend through all layers of the skin and, occasionally, into muscle. Hemangiomas are labeled as cavernous, capillary and mixed. The cavernous hemangioma is formed by large thin walled vessels or sinusoids lined with a single layer of endothelium. In these article, a case report of cavernous hemangioma and its treatment, and classification of the lesion were discussed in regard to current literature.

Key Words: Hemangioma, Arteriovenous malformation, Cavernous hemangioma

GİRİŞ

Hemangiomalar, bebeklik döneminin en yaygın vasküler tümörleridir.^{1,2} Bu lezyonlar, doğumda mevcut olabilmelerine rağmen genellikle çocukluğun ilk dönemlerinde fark edilebilirler ve bebekliğin altıncı sekizinci aylarına kadar hızlıca büyürler. Hemangiomalar, derin veya yüzeysel olabilecekleri gibi derinin katmanları içine doğrudan genişleyebilirler. Ara sıra kas içine de yerleşirler¹. Lenf nodlarında³ ve çene kemiklerinde oldukça nadir görülmekle birlikte⁴⁻⁷ seks

ve ırk ayrımı gözetmeksizin oral kavitede bulunurlar⁸. Bayanlarda erkeklerden daha fazla rastlanılmakla birlikte mandibulada da maxilladan daha sık görülmektedirler. Tümör, şayet kemik içine konumlanmışsa radyografik görünümü bal peteği veya sabun köpüğü diyebileceğimiz radyolusen multikistik osteolitik alanlar şeklinde izlenim verir⁵⁻¹⁰ ve bu lezyonlarda ponksiyon yapıldığında kan aspire edilir. Oral kavitede, dudak mukozası, bukkal mukoza ve dilin yan kenarları gibi sıklıkla travmatize olabilen alanlarda daha çok görülürler.¹¹ Klinik olarak yumuşak, genellikle mukozadan kabarıklık, multinodüler,

* Atatürk Üniversitesi Dış Hekimliği Fakültesi Ağız-Diş-Çene Hastalıkları ve Cerrahisi Anabilim Dalı Öğretim Üyesi

** Atatürk Üniversitesi Dış Hekimliği Fakültesi Ağız-Diş-Çene Hastalıkları ve Cerrahisi Anabilim Dalı Araştırma Görevlisi


kırmızı, mavi veya mor renkte vasküler yapılarıdır. Şayet üzerine basılırsa o bölgede beyazlanma gösterirler.¹² Tahriş edildiklerinde ülserasyonlar ve sekonder enfeksiyonlar gelişebilir. Dev hemangiomalar veya generalize hemangiomatozisler intravasküler yüzey engellemelerinden dolayı nadiren sistemik koagülopatilere neden olabilirler.¹

Geleneksel olarak hemangiomalar 2 alt mikroskobik gruba ayrılır. Bunlar damar çapındaki farklılıklarına göre kapiller ve kavernöz tiplerdir.^{7,9-14} Mixt tiplerden de bahsedilmiştir.⁹ Hemangiomalar, türlü yoğunlukta bağ doku ile desteklenen içerleri tek sıra endotelilerle örtülü çok sayıda küçük kapillerlerden yapılmıştır.¹⁵ Kavernöz hemangiomalar, kan damarları ya da lenfatiklerden gelişebilirler. Sıklıkla deri ve mukozal yüzeylerden kaynaklanmakla birlikte özellikle karaciğer, dalak, pankreas ve seyrek olarak beyin gibi iç organlarda da bulunabilirler. Kavernöz hemangiomalar genellikle kırmızı-mavi, 2-3 cm çapında, sınırları belirgin süngerimsi lezyonlar olup, sıvı kanla dolu büyük kavernöz boşluklardan oluşurlar. Ara sıra kısmen tromboze kanallar içerebilirler. Çoğu zaman klinik önem taşımazlar ve çocuklarda gerileme gösterebilirler.¹³

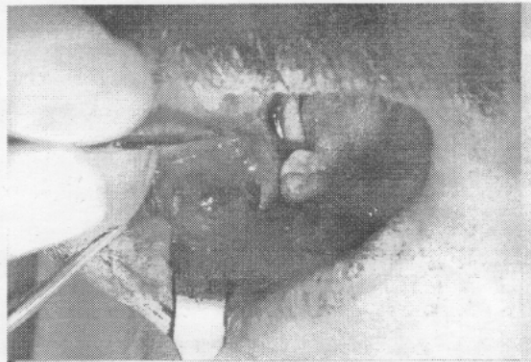VAKA TAKDİMİ

Kliniğimize baş vuran 41 yaşında ki erkek hastanın yapılan klinik muayenesi sonucu, sağ yanak bölgesinde kısmen mobil, yumuşak kıvamlı ve tekil doku kitlesi palpe edildi (Resim 1). Hastadan alınan anamnezde uzun süredir kitlenin mevcut olduğu, ağrısız ve yavaş büyüdüğü anlaşıldı. Kitlenin bulunduğu bölgede mukozanın kabarmış olduğu görülerek ponksiyon yapıldı ve kan aspire edildi. Alınan konvansiyonel direk radyografilerde herhangi bir patolojiye, kemik destrüksiyonuna rastlanılmadı. Daha sonra biopsi amaçlı olarak hasta Atatürk Üniversitesi Diş He-

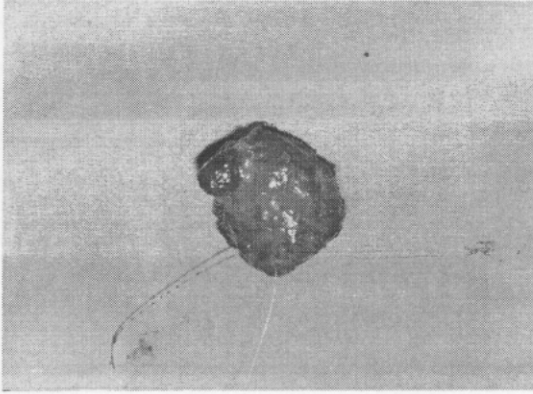
kimliği Fakültesi Ağız, Diş Çene Hastalıkları ve Cerrahisi Anabilim Dalında operasyona alındı. İntraoral yaklaşımla lezyon bölgesi lokal anestezi altında açılıp, lezyonun mavi-kırmızı renkte, iyi sınırlanmış olduğu görüldü (Resim 2). Kitle künt diseksiyonla total olarak eksize edilip, köken aldığı damar bağlandı. Cilt altı 3-0 krome kat-güt ile suture edilip, mukozal insizyon yeri primer olarak ipek suturele kapatıldı. Eksizyonel olarak çıkarılan kitle (Resim 3) Atatürk Üniversitesi Tıp Fakültesi Patoloji A.B.D.'na gönderildi. Yapılan histopatolojik tetkik sonucunda kitleye kavernöz hemangioma tanısı konuldu. Mikroskopik olarak küçük vasküler boşlukları destekleyen fibröz bağ dokusu izlendi (Resim 4).



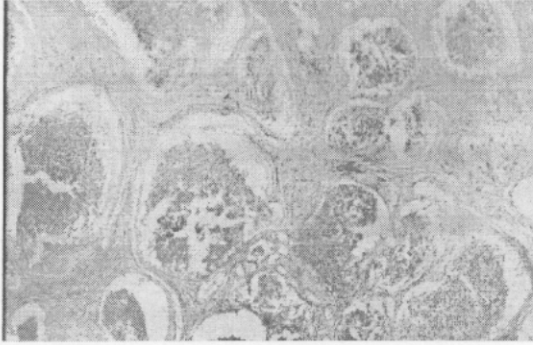
Resim 1. Hastanın cephe görünümü.



Resim 2. Operasyon esnasında lezyonun görünümü



Resim 3. Kittenin çıkarıldıktan sonraki görünümü



Resim 4. Lezyonun mikroskopik görünümü.

TARTIŞMA

Bu lezyonları sınıflandırırken vasküler malformasyonları benign neoplazmlardan ayırmak önem arz etmektedir. Ancak bu lezyonların farklı klinik ve davranışsal karakteristikleri nedeni ile yapılan bu sınıflandırmalarda ortak bir karara varılamamıştır. Bu yaklaşımla kongenital hemangioma terimi daha sınırlandırılmış bir manada kullanılır. Vasküler malformasyonlar, anormal damar morfolojisinden oluşan lezyonları içerir. Bu lezyonları kongenital hemangiomalar ve vasküler malformasyonlar diye 2 gruba ayırmak hastaların tedavisiyle belirgin bir şekilde ilişkilidir. Kongenital hemangioma strawberry nevusü olarakta bilinir. Genellikle doğuma yakın zaman-

larda oluşur. Fakat çocukluğa kadar aşikar olmaz.⁹ Yüzeyledir ve klinik teşhisi kolaydır.¹⁶ Bu lezyon son yıllarda hızlı bir büyüme safhası gösterebilir. Tam tersine vasküler malformasyonlar genellikle persiste lezyonlardır ve bireyle büyür.^{9,17} Her iki lezyon kanlanma derecesi ve dokuda ki derinliğine göre maviden kırmızıya renk değişiklikleri gösterir. Üzerlerine basıldığında beyazlanma olması yumuşak dokuda ki ekimozlardan ayırt etmeye yarar. Mukosel ise her yaşta görülebilir, musinöz materyal içerir ve genellikle belirli bir büyüklükte persiste kalır.¹¹ Kemiği etkileyen lezyonlar kongenital hemorajden ziyade vasküler malformasyonlardır. Vasküler malformasyonlar sadece kapillerlerden ibaret olmayıp, aynı zamanda venöz, arteriol ve lenfatik kanalları da içerirler. Lezyonlar sadece bir tip damardan olabilecekleri gibi iki veya daha fazla kombinasyonunda içerirler. Hemangiomaların görülme sıklığı ile ilgili Bouquout ve Gundlach'ın 35 yaş üzeri 23616 Amerikalı hasta üzerinde yapmış olduğu araştırmada hemangioma %0.55 oranında rastlamışlardır.¹⁸ Tanaka ve arkadaşları ise çocuklarda ki 105 maxillofacial tümör vakasında en çok hemangioma rastlamışlardır.¹⁹

Bir jenerik grup olan hemangiomalar genellikle klinik muayeneyle teşhis edilirler. Lezyonun anamnezi, klinik bulguları ve angiografisi tanıda belirleyici olabilir. Vakamızda, lezyonun yapılan klinik degerlendirmesiyle birlikte kavernoöz ve kapiller hemangioma arasındaki ayrımın sadece histopatolojik olarak yapılabileceğini de gözönüne alarak, lezyona histopatolojik tetkik sonucunda kavernoöz hemangioma tanısını koyduk. Bu lezyonların tedavisi dikkatli bir cerrahi müdahaleyle yapılır. Lezyonun sınırları iyi belirlenemezse total eliminasyonu pratik veya mümkün olmayabilir. İlave olarak selektif arteriol embolizasyonu ve sklerozen terapi içerir. Seçilecek tedavi şekli lezyonun mevcut hali ile hayatı tehdit edip etmemesine ve acil cerrahi müdahale gerektirip ge-

rektirmemesine göre belirlenir.⁴ Lazer terapi şu anda belirli vasküler lezyonların öncelikli bir tedavi şeklidir.⁹

Green ve arkadaşları yapmış olduğu vakalarda mikroembolizasyon kullanmışlardır. Mikroembolizasyon etkisini lezyonun derinliklerinde küçük damarlar içine embolizasyon yapabilecek materyal yerleştirilmesiyle göstermektedir. Mikroembolizasyon çok yüksek bir başarıyla tekrar edilebilir.⁴ Bu lezyonların tedavisinde radyasyon ve kompresyon tedaviden de bahsedilmektedir.¹⁵

KAYNAKLAR

1. Kaban LB, Mulliken JB. Vascular anomalies of the maxillofacial region. *J Oral Maxillofac Surg* 1986;44:203-213
2. Cedrun JLL, Fernandez JU, Baltanas JM, Garcia JAL. Hemangioma of the temporalis muscle. *J Oral Maxillofac Surg* 1996;54:1130-1132
3. Reich RF, Moss S, Freedman PD. Intranodal hemangioma of the oral soft tissues: A case report of a rare entity with review of the literature. *Oral Surg Oral Med Oral Pathol* 2000;90:71-73
4. Greene LA, Freedman PD, Friedman JM, Wolf M. Capillary hemangioma of the maxilla. *Oral Surg Oral Med Oral Pathol* 1990;70:268-273
5. Wei-Yung Y, Guang-Sheng MA, Merrill RG, Sperry DW. Central hemangioma of the jaws. *J Oral Maxillofac Surg* 1989;47:1154-1160
6. Beziat JL, Marcelino JP, Bascoulergue Y, Vitrey D. Central vascular malformation of the mandible: A case report. *J Oral Maxillofac Surg* 1997;55:415-419
7. Schindel J, Matz S, Edlan A, Abraham A. Central cavernous hemangioma of the jaws. *J Oral Surg* 1978;36:803-807
8. Woods WR, Tulumello TN. Management of oral hemangioma. *Oral Surg* 1977;44:39-44
9. Regezi JA, Sciubba JJ. Oral Pathology: Clinical pathologic correlations. 3rd ed W.B. Saunders Company, Philadelphia, 1999:122-128
10. Hayward VR, Arbor A. Central cavernous hemangioma of the mandible: report of four cases. *Oral Surg* 1981;39:526-532
11. <http://www.maxillofacialcenter.com/BondBook/s oftissue/Quick>
12. <http://www.Dental.mu.edu/oralpath/ lesions/hemancav/ html>
13. Çevikbaş U. Temel Patoloji. Nobel tıp kitabevleri, İstanbul, 1995:301
14. Ingalls GK, Bonnington GJ. Intramuscular hemangioma of the mentalis muscle. *Oral Surg* 1985;60:476-481
15. Baran S. Oral Patoloji. Gazi Üniv.Yay. Ankara, 1982:243-246
16. Yonetsu K, Nakayama H, Kawazu T, Kanda S, Ozeki S, Shinohara M. Value of contrast-enhanced magnetic resonance imaging in differentiation of hemangiomas from lymphangiomas in the oral and maxillofacial region. *Oral Surg Oral Med Oral Pathol* 1999;88:496-500
17. Barret AV, Speight PM. Superficial arteriovenous hemangioma of the oral cavity. *Oral Surg Oral Med Oral Pathol* 2000;90:731-738
18. Bouquot JE, Gundlach KKH. Oral exophytic lesions in 23, 616 white Americans over 35 years of age. *Oral Surg* 1986;62:284-291
19. Tanaka N, Murata A, Yamaguchi A, Kohama G. Clinical features and management of oral and maxillofacial tumors in children. *Oral Surg Oral Med Oral Pathol* 1999;88:11-15

Yazışma Adresi:

Yrd.Doç.Dr. Ümit ERTAŞ

Atatürk Üniversitesi

Diş hekimliği Fakültesi

Ağız-Diş-Çene Hastalıkları ve Cerrahisi

Anabilim Dalı

25240- Erzurum