

DEVİTAL DİŞLERİN AĞARTMA TEDAVİLERİNİN KLİNİK BAŞARILARININ DEĞERLENDİRİLMESİ

Yrd. Doç. Dr. Hale ARI

THE EVALUATION OF CLINICAL SUCCESS OF NONVITAL TEETH BLEACHING TREATMENT

ÖZET

Bu çalışmada kanal tedavi sonrası yada geçirilen travmatik bir olay sonucu, renk değişikliğine uğramış dişlerin ağartılması amaçlandı. %3'lük hidrojen peroksit ve sodyum perboratı içeren ağartma materyalleri walking bleach tekniği ile uygulandı. İki yılın sonunda başlangıçta kabul edilebilir sonuçlar elde edilen birinci olguda bir miktar yeniden renklenme gözlemlendi. İkinci olgunun ise başlangıçta elde edilen özellikleri koruduğu görüldü. Uygulamada %3'lük hidrojen peroksit solusyonunun daha az olası komplikasyonla başarıyla kullanılabilceği görüldü.

Anahtar kelimeler: hidrojen peroksit, sodyum perborat, intrakoronal ağartma

SUMMARY

The aim of this study was to apply a bleaching technique to teeth undergone a color change due to previous endodontic therapy or traumatic events. Bleaching materials containing 3% hydrogen peroxide and sodium perborate was applied with the walking bleaching technique. In the first case which possessed acceptable results at the beginning of the therapy some rediscoloring was observed after two years of examination. In the second case which possessed results at the beginning of the therapy was same. The 3% hydrogen peroxide, which have a little possible complication was seen to be use successfully.

Key words: hydrogen peroxide, sodium perborate, intracoronal bleaching.

GİRİŞ

Modern dişhekimliğinin en önemli amaçlarından birisi de doğal diş estetiğinin hastaya yeniden kazandırılmasıdır. Günümüzde dişhekimleri konjenital ve edinsel nedenlerle estetik olarak zarar görmüş dişlerin restorasyonu sorunu ile çok sık karşılaşmaktadırlar. Bu sorunları düzeltirken diş ve dişeti sağlığını korumak dişhekiminin temel kaygısı olmuştur. Bu nedenle estetik açıdan sorunlu dişlerde tedavi planı yapılırken, en az doku kaybı ile en iyi klinik başarı sağlayacak yöntemlerin arayışına gidilmiştir.^{17,19}

Dişhekimliğinin bu amaca yönelik çalışmalarının sonucunda estetik açıdan önemli bir sorun olan diş renklenmelerinin giderilmesi amacıyla vital ve devital dişlerde uygulanabilen değişik ağartma teknikleri geliştirilmiştir. Özellikle nekrotik pulpa dokusu, pulpa ekstirpasyonu yada travmayı takiben gelişen pulpal kanamalar ve pulpa odasında bırakılmış kök kanal dolgu maddeleri nedeni ile renklenmiş dişlerde "walking bleach" tekniği, kolay, ekonomik ve konservatif

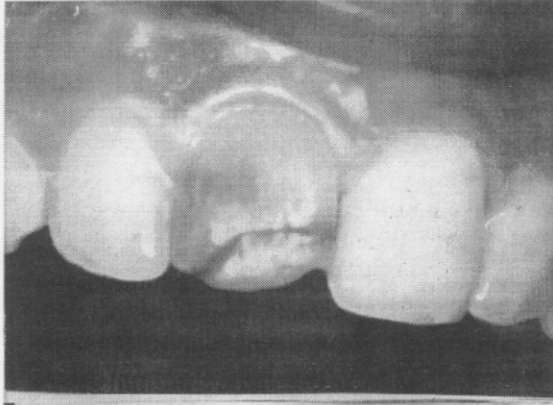bir yaklaşım olarak protetik çözüme alternatif olmaktadır.^{9,16,19} Kök kanal tedavisini takiben sodyum perboratın hidrojen peroksit veya su ile kombinasyonu ile yapılan intrakoronal ağartmanın değişik nedenlerle renklenmiş dişlerin doğal rengine döndürülmesinde başarılı sonuçlar sağladığı görülmüştür. Teknik içerisinde okside edici amaçla kullanılan bu maddeler, 3-7 günlük geçici bir süre pulpa odası içerisine yerleştirilir. Bu süre içerisinde okside edici maddeden açığa çıkan serbest oksijenin renklenmeye neden olan moleküllerle reaksiyona girmesi ve daha az ışığı yansıtan basit moleküllere dönüşmesiyle ağartma işleminin gerçekleşmesi amaçlanır.^{6,21}

Bu makalede travma veya hatalı endodontik tedavi nedeni ile meydana gelen iki renklenme olgusunda %3'lük hidrojen peroksit ve sodyum perborat karışımının kullanıldığı ağartma maddesinin klinik başarı yönünden değerlendirilmesi sunulmuştur.

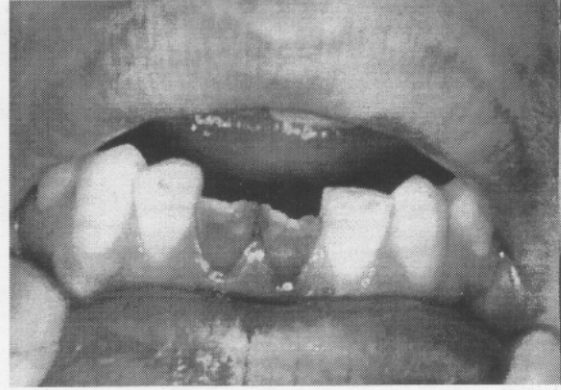
OLGULAR

Birinci olgumuzda sunulan hasta üst sol santral dişinde renklenme sonucu estetik şikayetle kliniğimize müracaat etti (Resim 1a). Yapılan klinik ve radyografik muayenede ilgili dişin 9 yaşında travma nedeni ile devital olduğu daha sonra kök kanal tedavisinin yapıldığı ve kanal postunun yerleştirilmiş olduğu belirlendi. Hatalı giriş kavitesi ve onarım yetersizliği nedeniyle oluşan mikrosızıntı sonucu dişin renklenmiş olduğu sonucuna varıldı.

İkinci olgumuzdaki hasta ise, alt santral dişlerinde renklenme şikayetiyle kliniğimize müracaat etti (Resim 1b). Yapılan klinik ve radyografik incelemede dişlerin kök kanal dolgusunun bulunduğu fakat pulpa odasının nekrotik pulpa dokusu ve kök kanal dolgu maddelerinden yeterince temizlenememesinden dolayı renklenmenin oluştuğu belirlendi.

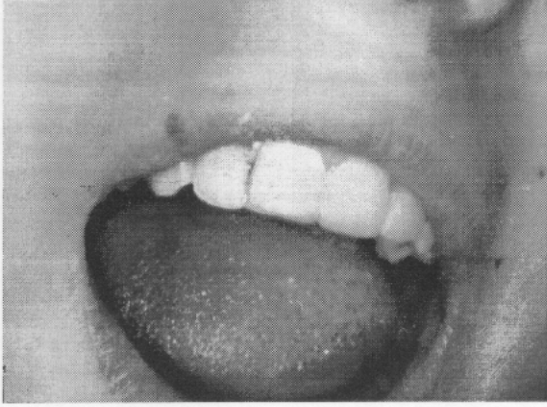


Resim 1a: Hatalı giriş kavitesi ve intrakoronal çividen kaynaklanan renklenme.

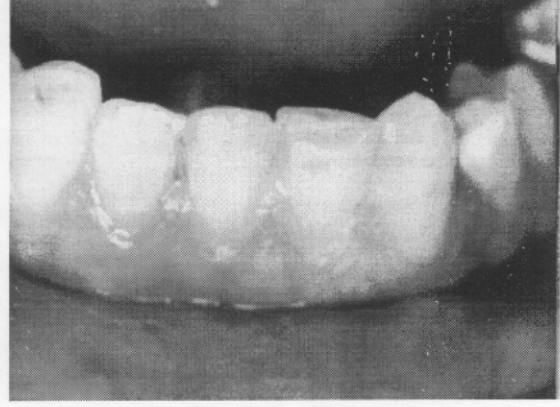


Resim 1b: Nekrotik pulpa dokusu ve kök kanal dolgu maddelerinden yeterince temizlenememesinden kaynaklanan renklenme.

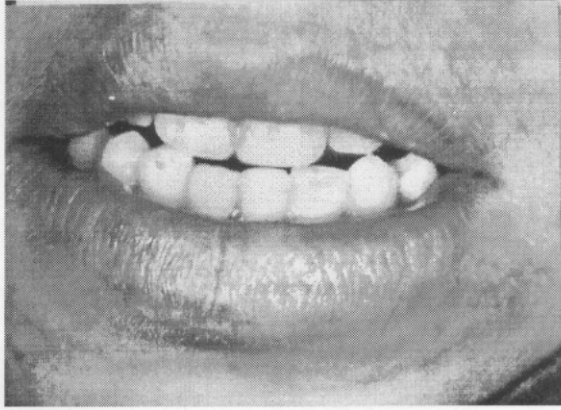
Her iki olguda da ağartma işlemine geçilmeden önce dişlerin başlangıç durumlarının fotoğrafları alındı. Daha sonra mine sement birleşiminden itibaren apikal yönde 2 mm'lik kök kanal dolgusu boşaltıldı. Bu kısma yaklaşık 2 mm kalınlığında çinko-fosfat siman yerleştirildi. Ardından çelik ront frezle kavite duvarından ince bir tabaka dentin kaldırıldı. Preparasyon esnasında meydana gelen smear tabakasının uzaklaştırılması amacıyla da kavite iç duvarındaki dentin yüzeyi %5'lik sodyum hipoklorit ve %17'lik EDTA ile yıkandı ve kurulandı. Daha sonra %3'lük hidrojen peroksit (1 ml) ve sodyum perborat (2 gr) karışımı pulpa odasına yerleştirildi ve üzerine pamuk pelet konularak kavite geçici dolgu maddesi ile kapatıldı. Üç gün arayla beyazlatma materyalleri yenilendi. Yaklaşık 2-3 seans sonunda dişlerde istenen renk değişikliği sağlandı ve tatmin edici sonuç alındı. Tedavi bitiminde kromdaki renk değişikliklerinin fotoğrafları alınarak sonuçlar değerlendirildi (Resim 2a, 2b). İki yıl sonraki kontrolde ise kromdaki renk değişiklikleri karşılaştırıldı (Resim 3a, 3b). Birinci olguda bir miktar renk kaybı görülürken, ikinci olgunun başlangıçta elde edilen özellikleri koruduğu görüldü.



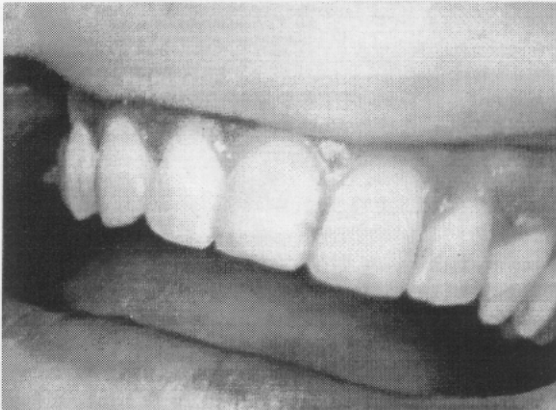Resim 2a: Tedavi sonrası elde edilen sonuç



Resim 3b: İkinci yıl kontrolünde dişlerin durumu



Resim 2b: Tedavi sonrası elde edilen sonuç



Resim 3a: İkinci yıl kontrolünde dişlerin durumu

TARTIŞMA

Bu güne kadar pek çok ağartma maddesi değişik sonuçlarla kullanılmıştır. Bunlar arasında okzalik asit, klorin solusyonları ve hidrojen peroksit sayılabilir. Günümüzde ise en yaygın kullanılan ağartma maddeleri sodyum perborat ve hidrojen peroksittir. Sodyum perborat beyaz stabil bir toz halinde olup suda erir ve sodyum metaborata daha sonrada serbest oksijene dönüşür. Hidrojen peroksit ise %3'lük ve %30'luk konsantrasyonlarda kullanılmakta ve serbest oksijen açığa çıkartarak etki göstermektedir.^{2,19}

Weiger ve arkadaşları (1994) ile Rotstein ve arkadaşları (1991) sodyum perboratın hidrojen peroksit veya su ile karışımlarının ağartma etkinlikleri arasında bir farklılık bulamamışlardır. Buna karşılık bu alandaki ilk çalışmayı yapan Nutting ve Poe (1963), sodyum perboratın hidrojen peroksit ile karışımının ağartma etkinliği açısından suya göre daha etkili olduğunu bildirmişlerdir. Çok daha sonra Warren ve arkadaşları (1990) ile Ho ve Goering (1989) sodyum perboratın %30'luk hidrojen peroksit ile kombinasyonunun, su ile karışımına göre in vitro olarak daha etkili olduğunu bildirmişlerdir.

Walking bleach tekniği ile yapılan ağartma işlemine bağlı en ciddi komplikasyon olan eksternal kök rezorpsiyonunun en önemli nedeninin yüksek konsantrasyondaki hidrojen peroksitin kullanılması olduğu ileri sürülmektedir.^{3,7,8,11-13}

Dolayısıyla, yüksek konsantrasyondaki hidrojen peroksitün kostik etkisi ve bu ajanın uygulanması sonucu oluşabilecek eksternal servikal kök rezorpsiyon riskini elimine etmek için bu çalışmada daha düşük konsantrasyonda olan %3' lük hidrojen peroksit kullanılmıştır.

Renklenen dişlerin kimyasal ağartılmasını takiben yapılan 1 yıl ve daha uzun süreli kontrollerde dişlerin tekrar renklenmesinin olası olduğu bildirilmiştir.^{1,4,5,10,16} Bu sonuçlar estetik başarıda bir azalmayı gösterir Bundan dolayı bazı araştırmacılar, tedavi edilen dişin komşu dişten daha açık olana kadar ağartmasını önerir.^{5,10}

Renklenmenin yeniden ortaya çıkması eksternal veya internal nedenlerden veya her ikisinin kombinasyondan dolayı olabilir.¹⁰ Oral çevreden pigment maddelerinin dentin içersine penetre olması, dişle uyumu iyi olmayan sızıntı görülen restorasyonların bulunması ve devital dişlerde minenin porözitesinin artması ağartılan dişlerin eksternal olarak yeniden renklenmesine neden olur.¹⁸

Çalışmamızın iki yıllık kontrol sonrasında birinci olgumuzda bir miktar yeniden renklenme gözlenmiştir. Fakat estetik olarak ve hasta açısından kabul edilebilir düzeyde olmasından dolayı her iki olgumuz klinik uygulamada başarılı olarak sayılmıştır.

Özellikle travma ve hatalı kanal tedavisine bağlı renklenmelerde tam başarı elde edilen ağartma tedavisi, bugün endodonti pratiğinde kesin ve rasyonel bir yerdedir. Uygun endikasyonlarda renklenmiş dişlerin ağartma tedavileriyle kozmetik olarak düzeltilebilmeleri ve bu esnada doğal yapının zarar görmemesi ve değişmemesi nedeniyle, bu tedavi yönteminin porselen ve laminate veneer veya ful kron restorasyonlar gibi alternatif seçeneklerden önce ilk tercih edilecek tedavi yöntemi olması gerektiğini düşünmekteyiz. Fakat yinede takip döneminde eksternal servikal kök rezorpsiyonu ve yeniden renklenme ihtimaline karşı hastanın belirli aralıklarda kontrole çağırılması gerektiği unutulmamalıdır.

KAYNAKLAR

1-Brown G. Factors influencing successful bleaching of the discolored root-filled tooth, *Oral Surg Oral Med Oral Pathol* 1965; 20(2): 238-244.

2-Cohen S and Burns RL. Pathways of the pulp, 6th.ed, C.V.Mosby CO, St.Louis.USA, 1994; 584-603.

3-Cvek M and Lindvall AM. External root resorption following bleaching of pulpless teeth with oxygen peroxide, *Endod Dent Traumatol* 1985; 1: 56-60.

4-Feiglin B. A 6-year recall study of clinically chemically bleached teeth, *Oral Surg Oral Med Oral Pathol* 1987; 63: 610-613.

5-Friedman S, Rotstein I, Libfeld H, Stabholz A and Helling I. Incidence of external root resorption and esthetic results in 58 bleached pulpless teeth, *Endod Dent Traumatol* 1988; 4: 23-26.

6-Goldstein RE and Garber DA. *Complete Dental Bleaching*, 1st ed, Chicago, 1995; 25-136.

7-Harrington GW and Natkin E. External resorption associated with bleaching of pulpless teeth, *J Endodon* 1979; 5(11): 344-349.

8-Heller D, Skriber J and Lin LM. Effect of intracoronal bleaching on external servical root resorption, *J Endodon* 1992; 8(4): 145-148.

9-Ho S and Goering AC. An in vitro comparison of different bleaching agents in the discoloured tooth, *J Endodon* 1989; 15(3): 106-111.

10-Howell RA. Bleaching discoloured root-filled teeth, *Br Dent J* 1980; 18: 159-162.

11-Lado EA, Stanley HR and Weisman MI. Cervical resorption in bleached teeth, *Oral Surg Oral Med Oral Pathol* 1983; 55(1): 78-80.

12-Latcham NL. Post bleaching servical resorption, *J Endodon* 1986; 12(6): 262-264.

13-Madison S and Walton R. Cervical root resorption following bleaching of endodontically treated teeth, *J Endodon* 1990; 16(12): 570-574.

14-Nutting EB, and Poe GS. A combination for bleaching teeth, *J So Calif Dent Assoc* 1963; 31: 289-291.

15-Rotstein I, Zalkind M, Mor C, Tarabeah A and Friedman S. In vitro efficacy of sodium perborate preparations used for intracoronal bleaching of discoloured non-vital teeth, *Endod Dent Traumatol* 1991; 7: 177-180.

16-Rotstein I, Mor C and Friedman S. Prognosis of intracoronar bleaching with sodium perborate preparations in vitro: 1-year study, J Endodon 1993; 19(1): 10-12.

17-Tronstad L. Clinical Endodontics, Stuttgart-New York, Georg Thieme Verlag, 1991; 214-218.

18-Vander Burgt TP and Plasschaert AJM. Bleaching of tooth discolouration caused by endodontic scalars, J Endodon 1986; 12(6): 231-234.

19-Walton RH and Torabinejad M. Principles and Practice of Endodontics, Philadelphia, WB Saunders Company, 1996; 385-400.

20-Warren MA, Wong M and Ingram TA. An in vitro comparison of bleaching agents on the crowns and roots of discoloured teeth, J Endodon 1990; 16 (10):463-467.

21-Weiger R, Kuhn A and Löst C. In vitro comparison of various types of sodium perborate used for intracoronar bleaching of discolored teeth, J Endodon 1994; 20(7): 338-341.

Yazışma Adresi:

Hale ARI

S.Ü.Dışhekimliği Fakültesi

Endodonti Anabilim Dalı

42079 Kampüs/KONYA

Tel:0/332/2410041/1233

Fax:0/332/2410062

E-mail:Hale29tr@yahoo.com