

## TİP I KOLLAJEN UYGULANAN KEMİK DEFEKTLERİNİN İYİLEŞMESİ ESNASINDA ORTAYA ÇIKAN ENFLAMATUAR CEVABIN HİSTOPATOLOJİK OLARAK DEĞERLENDİRİLMESİ\*

Yrd.Doç.Dr. Metin GÜNGÖRMÜŞ\*\*  
Doç.Dr. Cemal GÜNDOĞDU\*\*\*\*

Prof.Dr. Ömer KAYA\*\*\*  
Yrd.Doç.Dr.Gelengül GÜRBÜZ\*\*

### THE EFFECTS OF TYPE I COLLAGEN ON THE INFLAMMATORY RESPONSE DURING BONE DEFECTS REGENERATION : A HISTOPATHOLOGIC EVALUATION

#### SUMMARY

In the present study, the effects of Type I collagen applied on the bone defects on the inflammatory response were investigated. Fourteen adult male rabbits were used for this purpose. Following the induction of general anesthesia with intraperitoneal ketamine, the anterior surfaces of tibiae of the rabbits were surgically exposed, and two holes with 4 mm in diameter were prepared on them for the investigation. Only one hole at each tibia was filled with Gelfix and the incision region was sutured. The other unfilled hole was used as control. After the completion of these procedures, two animals were killed in the 4th day, three animals in every 7th, 14th, 21st and 28th day. Then the histological sections of tibiae of the animals were prepared.

At the end of this study performed histopathologically, we concluded that Type I collagen ; causes an increase especially in the number of leukocyte and macrophages in inflammatory response

**Key Words:** Type I collagen, Inflammatory response, Bone regeneration

#### ÖZET

Bu çalışmada, kemik defektlerine uygulanan Tip I kollajene karşı ortaya çıkan enflamatuvar cevabın değerlendirilmesi amaçlanmıştır. Çalışmada 14 erişkin tavşan kullanılarak, deneklerin sağ tibialarına açılan kavitelere birisi kontrol amacıyla boş bırakılırken, diğeri kollajen materyaliyle dolduruldu. 4, 7, 14, 21 ve 28. günlerde dekapat edilen tavşanların tibiaları çıkarılarak parafin bloklara gömülerek histopatolojik olarak incelendi. Sonuç olarak, enflamatuvar cevapta, özellikle lökosit ve makrofaj sayısında bir artışa neden olduğu belirlendi.

**Anahtar Kelimeler:** Tip I kollajen, Enflamatuvar cevap, Kemik rejenerasyonu

#### GİRİŞ

Doku yaralanmalarının ilk birkaç saati içinde makrofajlar, derhal fagositik etkinliklere başlayarak savunmanın ilk hattını oluştururlar. Enflamasyon alanından serbestleşen lökosit-indükleyici faktör yada granülosit-serbestleyici faktörler önce kana, daha sonra kemik iliğine geçerler. Bu faktörler kemik iliğinden çok sayıda lökosit, özellikle kemik iliğinde daha önce yapılmış ve depolanmış olan nötrofilleri mobilize ederler. Bu şekilde çok sayıda nötrofil dolaşım kanına geçmiş olur. Enflamasyon aynı zamanda lökositlerin yapım hızını da artırır. Bir çok faktörün buna neden olduğu bilinmektedir. Bu faktörler kemik iliğinde lökosit yapımını artırdıkları gibi doku kültürlerinde lökosit kolonilerinin proliferasyonuna neden oldukları için, koloni stimüle edici faktör ortak adını almışlardır.

En fazla makrofajlar tarafından üretilirler ve başlıca etkilerini gelişmemiş nötrofil hücrelerinden gelişen myeloblastların proliferasyonunda gösterirler. Doku iltihaplandığı zaman bir çok farklı ürün, nötrofil ve makrofajlarda kemotaksisi uyarak iltihaplı alana doğru hareketlerine neden olur. Kemotaksi, kemotaksik maddenin konsantrasyon gradyanına yani farkına bağlıdır ve konsantrasyonun yüksek olduğu yöne doğru oluşur. Kemotaktik sinyal, lökositlerin büyük göçü ile iltihap alanında ki kapillerlerden çabucak yayılır.<sup>1</sup> Nötrofiller için en önemli kemotaktik faktörler, kompleman sisteminin en önemli bileşeni olan C5a, arşidonik asit metabolizmasının bir ürünü olan lökotrein B4 ve bakteri ürünleridir.<sup>1-3</sup> Bununla birlikte monosit ve makrofajları etkileyen kemotaktik meddeler; C5a, lökotrein B4, bakteri parçaları, nötrofil parçaları, antijenlere duyarlanmış lenfositlerden oluşan lenfokinler ve fibroektin parçalarıdır.

\*II. Ulusal Koruyucu Dişhekimliği Kongresinde tebliğ edilmiştir. (Erzurum 1997)

\*\* Atatürk Üniversitesi Diş Hekimliği Fakültesi Ağız Diş Çene Hastalıkları ve Cerrahisi Anabilim Dalı

\*\*\* Atatürk Üniversitesi Diş Hekimliği Fakültesi Ağız Diş Çene Hastalıkları ve Cerrahisi Anabilim Dalı

\*\*\*\* Atatürk Üniversitesi Tıp Fakültesi Patoloji Anabilim Dalı

## MATERYAL VE METOD

Çalışmamızın temel gerecini oluşturan kollajen materyali (Gelfix<sup>R</sup> İhsan İltaş) sığır aşıl tendonundan elde edilen Liyofilize Tip I kollajendir. Çalışmamızda ağırlıkları 1.5-2 kg arasında değişen 14 adet erkek tavşan kullanıldı. Hayvanların kilogramları başına 20 mg Ketamine Hidroklorid (Ketalar<sup>R</sup> Padeko) intra peritoneal ve verilerek genel anestezi sağlandı. Ameliyat masasına yatırılıp başı ve ayakları bağlanan tavşanların sağ arka bacaklarındaki tüyler kesildi. Daha sonra derileri Povidone-iodine (Batticon<sup>R</sup> Adeka) ile dezenfekte edilerek serum fizyolojikle yıkandı. Bölge steril yeşil örtülerle izole edilerek, korpus tibianın mezial yüzündeki yumuşak doku üzerinde yaklaşık 4 cm uzunluğunda bir insizyon yapıldı. Deri, kas ve periost bir raspatoryum vasıtasıyla kaldırılıp kemik açığa çıkarılarak ve 4 mm çapında iki kavite açıldı. Bu esnada serum fizyolojikle devamlı irrigasyon yapıldı. Bütün işlemler bitirildikten sonra, kavite tekrar serum fizyolojikle iyice yıkanarak, steril paketinden çıkarılan kollajenden, kaviteyi doldurabilecek kadar kesilerek bir presel yardımıyla kavitelere yerleştirildi. Daha sonra, periost, deri altı dokuları ve deri 3/0 katgüt ile dikilerek kapatıldı. 4. günde iki, 7, 14, 21 ve 28. günlerde üçer tavşan dekapite edildi. Dekapite edilen hayvanların, tibiaları çıkarılarak 48 saat % 10'luk formalinde fikse edilerek, % 5'lik formik asitde dekalsifiye edildi. Dereceli alkollerden geçirilerek dehidrate edilip parafine gömüldüler. Bloklar hazırlandıktan sonra elde edilen 5 mikron kalınlığındaki kesitler, hematoksilin eosin (H&E) ve klasik histokimyasal boya olan Masson's Trichrome (MTB) yöntemiyle boyandılar. Preparatlar histopatolojik inceleme amacıyla ışık mikroskobunda değerlendirildiler.

Enflamasyon dereceleri, hafif, orta ve şiddetli; sırayla +, ++, +++ müsbet olarak değerlendirildi, sonuçlar tablo ve şekillerle sunuldu.

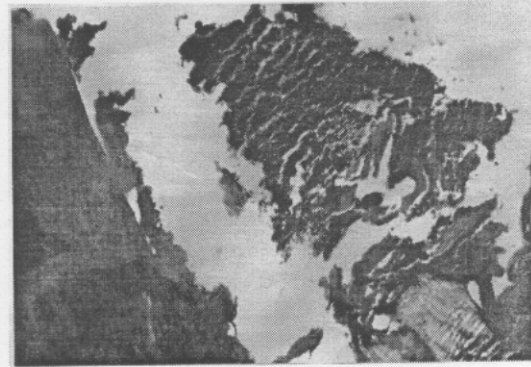
## BULGULAR

Dördüncü günde kontrol kavitelelerinde, yoğun kan ve fibrin kitlesi ayrıca belirgin bir polimorf nüveli lökosit infiltrasyonu (PNL) tespit edildi (Resim 1), deney kavitelelerinde ise kollajen materyalinin kaviteyi doldurduğu fibrinle birlikte yoğun PNL infiltrasyonu, ayrıca yabancı cisim dev hücreleri ve dejener nekrotik hücreler belirlendi (Resim 2).

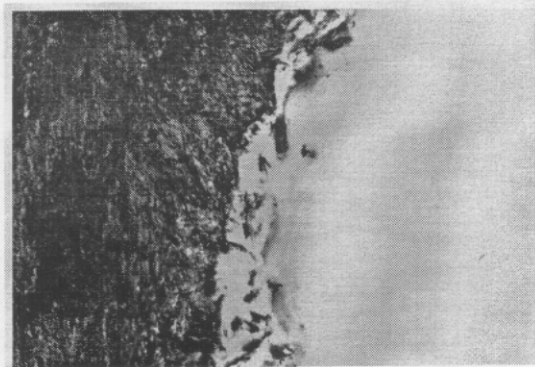
Yedinci günde kontrol kavitelelerinde, iltihabi mikst hücre infiltrasyonu (PNL, Lenfosit, Makrofaj), deney kavitelelerinde ise, kollajenin kısmen

rezorbe olduğu, lenfositten yoğun iltihabi mikst hücre infiltrasyonu ayrıca yabancı cisim dev hücreler tespit edildi. Ondördüncü günde kontrol kavitelelerinde, iltihabi mononükleer hücre infiltrasyonu belirlenirken, deney kavitelelerinde, kollajen materyali tespit edilemedi, hafif derecede iltihabi mononükleer hücre infiltrasyonu belirlendi. Yirmibirinci günde kontrol kavitelelerinde, hafif derecede lenfosit infiltrasyonu, deney kavitelelerinde ise, çok az mononükleer hücre infiltrasyonu olduğu belirlendi. Yirmisekiz günlük hem kontrol hemde deney kavitelelerinde, çok az sayıda mononükleer hücre infiltrasyonu izlendi (Tablo 1).

Çalışma süresince her iki grupta belirgin bir enflamatuar cevap geliştiği, 4. günde kontrolere nazaran deney grubunda daha fazla görülen enflamasyonun 14. güne kadar giderek azaldığı ve daha sonra ki günlerde ise hafif bir lenfatik reaksiyon şeklinde devam ettiği belirlendi (Şekil 1).



Resim 1. 4 günlük kontrol kavitesinde kan ve fibrin kitlesi ve belirgin bir PNL infiltrasyonu görünümü. (MTB x 100)

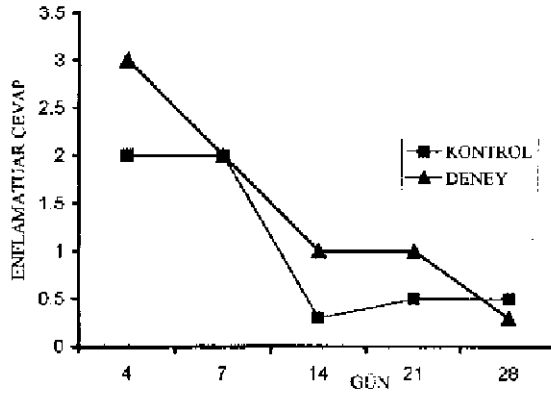


Resim 2. 4 günlük deney kavitesi kaviteyi dolduran kollajen materyali, fibrinle birlikte yoğun bir PNL infiltrasyonu ve yabancı dev hücrelerin görünümü. (MTB x 100)

Tablo 1. Histopatolojik olarak elde edilen sonuçların deney ve kontrol gruplarında dağılımı.

GÜNLER	KONTROL
4	+/+++
7	+/+/+++
14	-/+
21	-/0
28	-/1

Değerlendirme: - Hafif, ++ Orta, +++ Yoğun



Şekil 1. Deney ve kontrol gruplarında ortaya çıkan enflamatuar cevabın günlere göre değişimi.

## TARTIŞMA

Deneyssel olarak yapılan bu çalışmanın başından sonuna kadar enflamatuar cevabın deney kavitelerinde daha yüksek olduğu ve oluşan enflamasyonun giderek azaldığı saptandı. Bir çok araştırmacıda, kollajen uygulamasına bağlı olarak iyileşme süresince sıvı eksuda oluşumu ve lökosit sayısında artma olduğunu tespit etmişlerdir.<sup>4-6</sup> Özellikle 4. günde kontrollere nazaran deney gurubunda enflamasyonun oldukça yüksek olması, bu materyalin çok yüksek bir konsantrasyon gradyanı oluşturduğunu ve güçlü bir kemotaksik etkisi olduğunu düşündürmektedir. Buna paralel olarak kemotaksinin, kemotaksik maddenin konsantrasyon gradyanına yani farkına bağlı olduğu ve konsantrasyonun yüksek olduğu yöne doğru olduğu ifade edilmektedir. Ortaya çıkan bu kemotaktik etki kemik defektlerine uyguladığımız kollajenin kendi yapısına bağlı olabilir. Çünkü Gelfix, üçlü sarmal yapısı korunarak, sağır aşil tendonundan çıkarılan farklı bir Tip I kolla-

jendir.<sup>7,8</sup> Kromotografik incelemeler, Codress (Gelfix) ve standart arasında, total nitrojen ve hidroksiprolin yoğunluğu açısından fark olmadığını, ayrıca aynı şartlar altında yürütülen elektroforetik çalışmalar kuru dondurulmuş kollajenin standart ve kollajen jele benzer bir polipeptidik kompozisyona sahip olduğunu göstermiştir. Diğer taraftan, kuru dondurma metodlarının molekülün yapısını, en azından polipeptit kompozisyonlarını değiştirmedığı tespit edilmiştir.<sup>8</sup> Muhtemelen yara bölgesine gelen fagositik enflamatuar hücreler tarafından fragmanlarına ayrılan bu materyalin parçalanma ürünleri, kompleman kompleksiyle bir çok reaksiyon ürünlerinin ortaya çıkmasına neden olarak güçlü bir kemotaksik etkinin oluşmasına neden olabilir. Bununla birlikte, kompleman kompleksinin özellikle C5a fragmanı, nötrofil ve makrofajlarda kemotaksisi uyardığı, kollajen fragmanlarının da lökosit kemotaksisini uyardığı saptanmıştır.<sup>1,3,5,9,10</sup> Diğer taraftan kollajenlerin, trombositleri etkileyerek onların, adezyonuna ve agregasyonuna neden olduğu, trombositlerinde, kollajene bağlanarak ve salgıladıkları proteolitik enzimler vasıtasıyla ara maddenin oluşumu ve özellikle kompleman C5a'yı uyardığı saptanmıştır.<sup>10,11</sup> Heterolog kollajenlerin yaralanan bölgenin yakınında fibronektin miktarını artırdığı ve metabolik aktivitesini hızlandırdığı, bununla birlikte kollajenlerin çok güçlü bir hemostatik etkiye sahip oldukları tespit edilmiştir.<sup>10-15</sup> Fibronektine özgü oluşmuş tavşan antikoları kullanılmak suretiyle yapılan indirekt immüno floresans analizi sonucunda, yerleştirilmesinden gerek 24 saat gerekse 4 ve 8 gün sonra otolog fibronektin ile heterolog kollajen arasında yoğun bağlar kurulduğu saptanmıştır.<sup>16</sup> Kollajen pet uygulanmasına bağlı olarak tespit ettiğimiz enflamatuar cevap, lökosit sayısında ki artış daha önce ki araştırmacıların belirledikleri gibi, uygulanan kollajenin fibronektinin miktarını ve metabolik aktivitesini artırdığını doğrular niteliktedir. Fibronektinin ileri derecede de yapışkan olması nedeniyle fibrin ağı boyunca, epitel ve ilhitap hücrelerinin göçünü kolaylaştırdığı, fibronektinin kendisi veya parçalarının monositler daha da önemlisi fibroblastlar için kemotaktik etkili olduğu saptanmıştır.<sup>2</sup> Diğer taraftan fibronektinin endotel hücrelerinin göçünü ve kapiller şeklinde biçimlenmesini kolaylaştırdığı ve fibroblastlar için büyüme faktörlerinin serbestleşmesini uyardığı belirlenmiştir.<sup>2,17</sup> Bu durumda uyguladığımız kollajene karşı oluşan enflamatuar cevap ve lökosit sayısındaki artış; bu materyalin uygulanması ile ortaya çıkan, çok güçlü kemotaktik etki yanında, fibronektin miktarının ve metabolik aktivitesinin artışı ve trombosit türevi büyüme

faktörünün (TTBF) sentezinin artmasına da bağlı olabilir. Trombositler, aktive makrofajlar, endotel ve daha farklı hücreler tarafından salgılanan TTBF' nin lökositler için kemotaktik etkiye sahip olduğu tespit edilmiştir.<sup>2,18-22</sup> Diğer taraftan, çalışmamız süresince hafif bir lenfatik reaksiyon olduğunu belirledik. Fakat bu durumun kontrol ve deney grubunun her ikisinde de ortaya çıkması, bu reaksiyonun kullanılan materyale karşı değil de cerrahi müdahale sebebiyle ortaya çıktığını göstermektedir.

Deneyisel olarak yapılan bu çalışmanın sonunda, uygulanan kollajen materyalinin, enflamatuvar cevapta, özellikle lökosit ve makrofaj sayısında bir artışa neden olduğu belirlendi.

#### KAYNAKLAR

1. Guyton AC. Textbook of Medical Physiology. 7 th Ed. Tercüme eden, Gökhan N.Çavuşoğlu H.Istanbul, Nobel Tıp Kitabevi, 1986: 73-84
2. Cotran RS, Kumar V, Robbins SL. Robbin's pathologic basis of disease. London, WB Saunders Co. 5 th Ed. 1994: 47-60
3. Peterson LJ, Ellis III E, Hupp JR, Tucker MR. Contemporary Oral and Maxillofacial Surgery.St.Louis: Mosby Co. 2 Ed. 1993; 60-70
4. Laskin JL, Lucas WJ, Davis W McL. The effects of a granular gelatin preparation on the healing of experimental bone defects. Oral Surg 1981 ; 51(1):23-27
5. Mian M, Albisi R, Benetti D, Rosini S, Fantozzi R. Potential role of heterologous collagen in promoting cutaneous wound repair in rats. Int J Tissue React 1992; 14 Suppl: 43-52
6. Cutright D, Posey WR, Bhaskar SN, Larson WJ. Collagen sponge-subcutaneous implantation.Oral Surg 1973; 35(1): 144-149
7. Micheletti G, Onorato I, Micheletti L. Heterologous, Lyophilized, Non-Denatured Type-I Collagen in Dentistry. Int J Tiss Reac 1992; 14 Suppl: 39-42
8. Beghe F, Menicagli O, Neggiani P, et al. Lyophilized non-denatured Type-I collagen Condress extracted from bovine achilles tendon and suitable for clinical use. Int J Tissue React 1992; 14 suppl: 11-19
9. Ganong WF. Rewiev of Medical Physiology. San Fransisco. Prentice-Hall International. Inc. 17 th Ed. 1995
10. Mian M, Beghe F, Mian E. Collagen as pharmacological in wound healing.Int J Tiss Reac 1992; 14 Suppl: 1-9
11. Chesney CM, Pifer DD, Crofford LJ, Huch KM. Reevaluation of the role of the polar groups of collagen in the platelet-collagen interaction. Am J Pathol 1983; 112:200-206
12. De Vore DT, Baltimore D. Collagen xenografts for bone replacement:The effects of aldehyde-induced cross-linking on degradation rate.Oral Surg 1977; 43 (5):677-686
13. Shaw N. Textured collagen a hemostatic agent. Oral Surg Oral Med Oral Pathol 1991; 72:642-645
14. Palmeri B. Heterologous collagen in wound healing: A clinical study. Int J Tissue React 1992;14 Suppl:21-25
15. Mancuso S. The use of lyophilized collagen in gynaecology. Int J Tissue React 1992; 14 suppl:35-37
16. Motta G, Rotto GB, De Barbier A, et al. Can heterologous collagen enhance the granulation tissue growth. An experimental study. Int J Surg Scie 1983; 13 (2):101-108
17. Hakkinen L, Heino J, Koivisto J, et al. Altered interaction of human granulation-tissue fibroblasts with fibronectin is regulated by alpha 5 beta 1 integrin. Biochim Biophys Acta 1994; 1224 (1):33-4
18. Cho M-IL, Lin NL, Genco RJ. Platelet-derived growth factor-modulated guided tissue regenerative therapy. J Periodontol 1995; 66:522-530
19. Matsuda N, Lin W-L, Kumar NM, et al. Mitogenic, chemotactic, and synthetic responses of rat periodontal ligament fibroblastic cells to polypeptide growth factors in vitro. J Periodontol 1992; 63:515-525
20. Oates TW, Rouse CA, Cochran DL. Mitogenic effects of growth factors on human periodontal ligament cells in vitro. J Periodontol 1993;64:142-148
21. Huey J, Narayanan A, Jones K, Page R. Effect of epidermal growth factor on the synthetic activity of human fibroblasts. Biochim Biophys Acta 1980;632:227-233
22. Mc Allister JT, Olson MS. The functional interaction of EGF and PDGF with, bradykinin in the proliferation of human gingival fibroblasts. J Periodontol 1995;66:429-437

#### Adres :

Dr.Ömer KAYA

Atatürk Üniversitesi , Dış Hekimliği Fakültesi  
Ağız Dış Çene Hastalıkları ve Cerrahisi Anabilim Dalı  
ERZURUM