

## DAİMI DENTİSYONDA FUSİON, GEMİNASYON, CONCRESCENCE :

(Üç Vaka nedeniyle)

Arş.Gör.Dt. Muzaffer ASLAN\*

Yrd.Doç.Dr.Gelengül GÜRBÜZ\*\*

Yrd.Doç.Dr.Ümit ERTAŞ\*\*

Arş.Gör.Dt. Alpay SAVRAN\*

### GEMINATION - FUSION - CONCRESCENCE IN THE PERMANENT DENTITION: Report of three cases.

#### SUMMARY

Anomalies of the dentition can occur in the morphology and number of teeth. Fusion and gemination are terms used to describe the joint or double formation of teeth. Gemination is a single tooth bud that attempted to divide during development. Fusion is the joining of two teeth buds during development.

Concrescence is a form of fusion that occurs after root formation has been completed. The teeth are united by cementum only.

In this article, fusion gemination and concrescence were presented in three cases, and the literature was reviewed.

**Key words:** Fusion, gemination, concrescence, supernumerer tooth .

#### ÖZET

Dentisyondaki anomaliler morfolojik ve sayısal olabilir. Fusion ve geminasyon, birleşik veya ikiz oluşumlu dişler için kullanılan terimlerdir. Geminasyon, gelişimi boyunca ikiye ayrılmış tek bir diş tomurcuğudur. Fusion iki diş tomurcuğunun gelişimi boyunca birleşmesidir. Concrescence kök formasyonunun tamamlanmasından sonra ortaya çıkan fusion'un bir çeşididir. Dişler sadece sementlerinden birleşikler.

Bu makalede fusion, geminasyon ve concrescence üç olgu halinde sunulmuş, literatür gözden geçirilmiştir.

**Anahtar Kelimeler:** Fusion, geminasyon, concrescence, sümürerer diş

#### GİRİŞ

Fusion ve geminasyon birleşik veya ikiz oluşumlu dişler için kullanılan terimlerdir.<sup>1</sup> Geminasyon tek bir diş tomurcuğunun gelişimi boyunca ikiye ayrılması ile oluşurken, fusion ise iki diş tomurcuğunun birleşmesi ile oluşur.<sup>2</sup> Bir çok yazar her iki durumun orijinini açıklamaya çalışmışlardır. Hifchin ve Morris, fusionun iki diş tomurcuğu arasındaki interdental laminaun embriyolojik olarak yapışık kalması sonucu (ayrılmaması sonucu) oluştuğunu savunurken, Kelly iki diş tomurcuğunun bir tomurcuk şeklinde birleşmesi olarak tanımlar.<sup>3,4</sup> Kelly, ayrıca radyografi yardımıyla fusion ve geminasyon ayrımını göstermiştir. Fusion genelde iki ayrı kök kanalıyla karakterizedir, geminasyon ise genelde geniş tek bir kök kanalı gösterir.<sup>4</sup> Eğer iki ayrı dental tomurcuk kalsifikasyondan önce birleşme gösterirse fusionda da geniş bir kök kanalı görülebilir. Bu duruma "tamamlanmış fusion" adı verilir.<sup>5</sup> Fusion ve geminasyonda dişler klinik olarak bifid kron ve radyolojik olarak kaynaşmış dentin olarak görülür. Temel olarak geminasyon bifid kronlu tek köklü bir diştir, fusion ise iki dişin birleşmesi şeklindedir.<sup>6</sup> Fusion geminasyondan diş sayısının hesabıyla da ayrılabilir. Fusion

olan yerde normal beklenen sayıdan daha az sayıda diş vardır, çünkü ikili kron tek diş olarak sayılır.<sup>7</sup> Fusion, bu kuralın dışında, sümürerer diş ile birlikte de görülebilir.

Yapılan bir çok epidemiyolojik çalışmalara göre ikiz oluşumlu dişlerin prevalansı, her iki cinstede eşit olmak üzere, primer dentisyonda % 0,5-1,0, permanent dentisyonda % 0,1 dir. Fusion en çok mandibuler süt kesicilerde görülürken, geminasyon daha çok maxiller süt kesici ve kaninlerde görülür.

Concrescence, kök formasyonunun tamamlanmasından sonra ortaya çıkan fusion'un bir formudur. Dişler birbirine sadece sementlerinden yapışiktir. Concrescence, dişlerin sürmesinden önce yada sonra oluşabilir ve genelde iki diş arasında olur. Şimdiye kadar en fazla üç dişin sementinin birleşik olduğu kayıtlara geçmiştir.<sup>11</sup>

#### VAKA 1

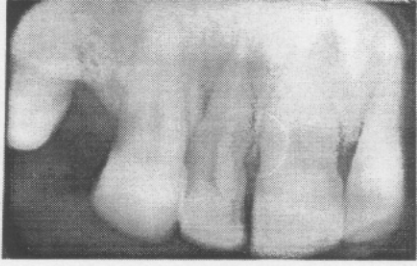39 yaşındaki erkek hasta F.K., Atatürk Üniversitesi, Diş Hekimliği Fakültesi, Ağız Diş Çene Hastalıkları ve Cerrahisi Kliniğine dişlerinde periodontal hastalık sonucu oluşmuş mobilite sebebiyle, ve diş çekirme isteğiyle başvurmuştur (Resim 1).

\*Atatürk Üniv. Diş. Hek. Fak. Ağız Diş Çene Hast. ve Cerr. A.D Araşt. Gör.

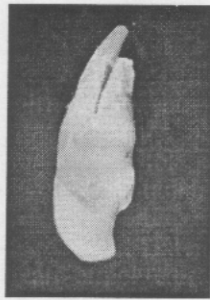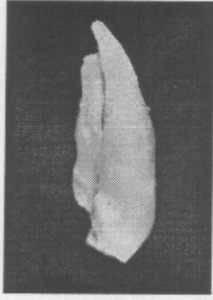
\*\*Atatürk Üniv. Diş. Hek. Fak. Ağız Diş Çene Hast. ve Cerr. A.D Öğr. Üyesi.

Yapılan muayenede söz konusu dişin palatinaline yapışık görülen sünnümerer bir dişin varlığı tesbit edildi. Alınan radyogramda her iki dişin dentinlerinin kaynaşmış ancak kök kanallarının ayrı olduğu görüldü, ve fusion tanısı kondu (Resim 2-4).

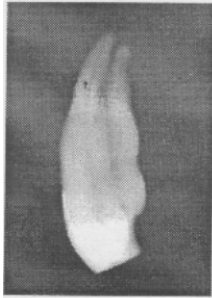
Mobil olan fusionlu diş çekildi. Halen hastanın periodontal tedavisi devam etmektedir.



Resim 1. Periodontal sebeplerden dolayı, hastanın çekirmek istediği maksiller lateral dişin periapikal görünümü.



Resim 2 ve 3. Çekilen ikiz yapıdaki dişin mesial ve lateralden görünümü.



Resim 4. Bu ikiz dişin kök kanallarının ayrı olduğu radyogramla tesbit edildi.

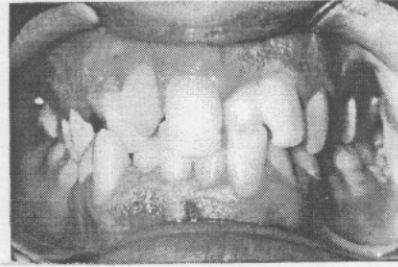
## VAKA 2

Sağlıklı ve ağrı şikayeti olmayan 26 yaşındaki erkek hasta M.T. 15.4.99 tarihinde Atatürk Üniversitesi Diş Hekimliği Fakültesi, Ağız Diş Çene Hastalıkları ve Cerrahisi Kliniğine estetik sorundan dolayı diş çekirtme isteğiyle başvurdu.

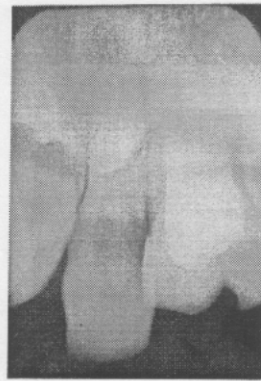Yapılan muayenesinde sol maksiller santral dişin bifid kronlu olduğu tesbit edildi (Resim 5). Söz konusu dişin palatinalinde daimi lateral dişin mevcut olması, bu ikiz oluşumun geminasyon olduğu yönde ön tanı konmasına neden olmuştur (Resim 6).

Radyografisinde geniş tek bir kök kanalı görülmüştür (Resim 7). Radyolojik muayenesinde ayrıca sağ maksiller 3 no'lu dişinde gömük olduğu tesbit edilmiştir (Resim 8).

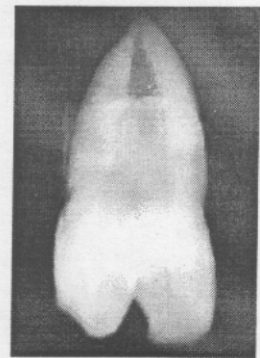
Hastanın ortodonti konsültasyonu sonucu yapılan tedavi planlamasına göre söz konusu diş çekilmiş, iyileşme sonunda ortodontik tedaviye alınmıştır. Halen ortodontik tedavisi devam etmektedir.



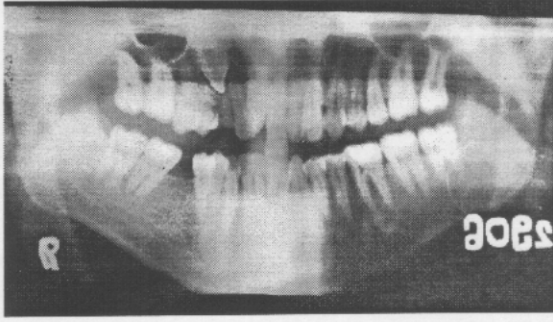
Resim 5. Hasta estetik rahatsızlıktan dolayı sol maksiller santral dişini çekirtme isteğiyle kliniğimize başvurdu.



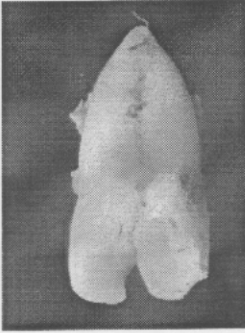
Resim 6. Sol maksiller santral dişin palatinalde daimi lateral dişin mevcut olduğu görüldü.



Resim 7. İkiz yapıdaki dişin kök kanallarının birleşik tek bir kanal halinde olduğu görüldü.



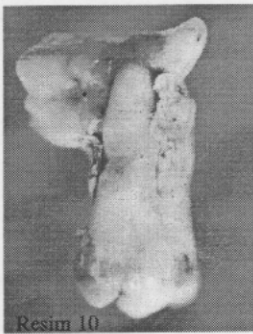
Resim 8. Sağ maksiller kanin dişin gömük olduğu ve sağ santral diş ile lateral diş arasında bir süpernümerer diş bulunduğu tesbit edilmiştir.



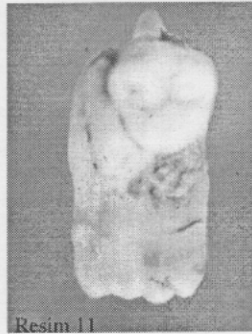
Resim 9. İkiz yapıdaki dişin çekildikten sonraki görünümü.

### VAKA 3

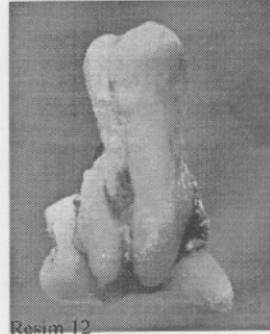
Atatürk Üniversitesi, Diş Hekimliği Fakültesi Protetik Diş Tedavisi Kliniğine protez yaptırma isteğiyle gelen hastanın yapılan muayenesinde mevcut dişlerin çekilmesine karar verilmiş ve Ağız Diş Çene Hastalıkları Cerrahisi Kliniğine başvurmuştur. Hastanın sol maxiller 7 nolu dişin çekiminde güçlükle karşılaşmış ve açık çekim operasyonu ile diş çıkarılmıştır. 7 nolu dişin kökleri arasında 8 nolu dişin bulunduğu (Resim:10,11) ve bu iki dişin sementlerinden birbirine yapışık olduğu tesbit edilmiştir (Resim 12,13). Hastanın postoperatif takibi yapılmış ve gerekli protetik tedavisi yapılmıştır.



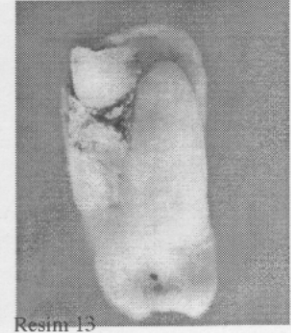
Resim 10



Resim 11



Resim 12



Resim 13

Resim 10,11,12,13. Concrecence'li dişlerin çekiminden sonra değişik açılardan görüntümü

### TARTIŞMA

Fusion iki ayrı dişin dentinal birleşmesidir. Bu primer dentisyonda, permanent dentisyona nazaran daha sık görülür, ve bu primer dentisyonda en sık görülen anomalilerden biridir. Vakamızda fusion erişkin hastada, permanent dentisyonda görülmüştür. Fusion ve geminasyon ayrımı artkaki total diş sayısı ile yapılabilir ancak bu vakada fusionlu santral dişin yanında lateral dişin mevcut olması, fusionun süpernümerer diş ile birlikte olabileceğinin kanıtıdır. Süpernümerer dişlerin oluşumu ile ilgili bir çok etyolojik faktör sayılmaktadır. Bunlar arasında odontogenezisin bozulması ve lokal olarak dental laminanın hiperaktivitesi sayılabilir.<sup>12</sup> Süpernümerer dişler genellikle permanent dentisyonda görülür.<sup>13</sup>

Geminasyon dişler tek bir tentel kese (sac)'den gelişirler.<sup>14</sup> Vakamızda, geminasyon bulunan artkaki, diş sayısında herhangi bir (azalma) görülmemiştir. Bu durum, ikiz oluşumlu dişin tek bir diş tomurcuğundan geliştiğini gösterir. Kelly fusion ve geminasyonun radyografik olarak ayrımını şöyle özetler; Fusion genelde iki ayrı kök kanalıyla karakterizedir, geminasyon ise geniş tek bir kök kanalı gösterir.<sup>4</sup> Fusion vakamızda iki ayrı kök kanalı görülürken, geminasyon dişin de çok geniş tek bir kök kanalına sahip olduğu radyografik olarak tesbit edilmiştir. Geminasyon da fusion gibi, süt dentisyonda daha fazla görülür.<sup>9</sup> Vakamızdaki geminasyon permanent dentisyonda görülmüştür.

Concrecence'de dişler sadece sementlerinden birbirine yapıştırlar .

#### KAYNAKLAR

- 1.Croll,T.: Rains,N., Chen,E.: Fusion and gemination in one dental arch: report of case.J Dent Child. 48 : 297-299. July-August,1981.
- 2.Lcvitas, T.C.: Gemination, fusion, twinning and concrescence.J Dent Child, 32:93-100, 2nd Quarter, 1965.
- 3.Hitchin, A. And Morris, I.: Geminated odontome-connation of the incisors in the dog -its citology and ontogeny.J Dent Res. 45:575-583, 1966.
- 4.Kelly, J.: Gemination, fusion or both? Oral Surg. 45: 655-656. April, 1978.
- 5.Krier, P.: Complete fusion (roentgeno- oddities). Oral Surg. 52: 109, July, 1981.
- 6.Mader, C.L.: Fusion of teeth.J Am Dent Assoc. 98: 62-64, January, 1979.
- 7.Grahnén, H. And Gramath, L.E.: Numerical Variations in the primary dentition and their correlation with the permanent dentition.Odont Rev, 12: 348-357. October-December, 1961
- 8.Ravan, J.J.: Aplasia, supernumerary teeth and fused teeth in the primary dentition.Scand J Dent Res.79:1-6. January, 1971.
- 9.Ruprecht, A.: Batniji, S.: El-Neweishi, E.: Double teeth: the incidence of gemination and fusion.J Pedodont, 9: 332-337, 1985.
- 10.Raun, JI: Aplasia, süpernumerary teeth and fused teeth in the primary dentition.An epidemiologic study. Scand J Dent Res. 79: 1-6. 1971.
11. Grover, P.S and Lorton, L.: Gemination and twinning in the permanent dentition.Oral Surg. 59: 313-318-1985
- 12.Humerfelt, D.: Hurlen, B.: Humerfelt, S.: Hyperdontia in children below four years of age: a radiographic study.J Dent Child. 52: 121-124, March-April,1985
- 13.Primosch, R.E.: Anterior supernumerary teeth-assessment and surgical intervention in children.Ped.Dent. 3: 204-215 1981.
14. Pinborg, J.J.: Pathology of the dental hard tissues.Philadelphia: W.B Saunders Co., 1970, p51.