

MANDİBULADA DEV BİR RADİKÜLER KİST (BİR OLGU SUNUMU)

Doç.Dr.Ertuğ DAYI*
Yrd.Doç.Dr.Gülşay YILDIRIM*
Doç.Dr.Cemal GÜNDOĞDU***

Yrd.Doç.Dr.Azize KILIÇ**
Arş.Gör.Dt.Ümit ERTAŞ*
Doç.Dr.A.Berhan YILMAZ****

GIANT RADICULAR CYST CASE IN MANDIBULA (CASE REPORT)

ÖZET

Radiküler kistler çeneler bölgesinde en fazla rastlanan odontojenik kistlerdir.

Kist tanısında radyografinin ağırlıklı bir yeri vardır. Klinik bulgular başlamadan önce çekilen bir radyografi ile teşhise gidilebilir.

Çenelerde görülen büyük boyutlardaki kistler, postoperatif enfeksiyon riski, sekonder ameloblastoma ve epidermoid karsinoma riskinden dolayı marsupyalizasyon tedavisinin yanında enükleasyon tedavisi tercih edilebilir. Enükleasyondan sonra oluşan büyük kemik kavitesi çeşitli kemik greftleri, allogreftler ve değişik biomateriyaller ile oblitere edilerek tedavi edilir.

Vakamızda mandibulada oldukça büyük boyutlara ulaşmış olan bir radiküler kist olgusu preoperatif ve post operatif tedavi basamakları ile sunulmuştur.

Anahtar Kelimeler: Radiküler kist, Mandibula, Enükleasyon.

SUMMARY

Radicular cysts are odontogenic cysts mostly seen in jaws.

Radiography is common method in the diagnosis of cyst. Cysts can be diagnosed by a radiography before the clinic findings appear.

The treatment of big size cysts seen in jaws with enucleation rather than marsupialization is preferred on account of postoperative infection risk, seconder ameloblastoma, and epidermoid carcinoma. Big cavities occuring after enucleation are treated by filling with cortico cancelloz bone grafts, allografts and various biomaterials.

In this report the case of radicular cyst extending very big sizes in mandibula is presented in preoperative and post operative treatment stages.

Key Words: Radicular cyst, Mandibula, Enucleation.

GİRİŞ

Radiküler kistler çeneler bölgesinde en fazla görülen odontojenik kistlerdir.^{1,4}

Radiküler kistler çürük sonucunda oluşan pulpa enfeksiyonu neticesinde meydana gelen pulpa nekrozu ile gelişimine başlarlar. İlgili sahada oluşan artık iritan maddeler periapikal bölgeye göç ederek akut inflamatuvar etki başlatırlar. Organizmada buna karşılık oluşturduğu defansif aktivite neticesinde dental granulom adı verilen süreçler meydana gelir.¹

Bu bölgede bulunan ve mitotik aktiviteye sahip olmayan malesses epitel artıkları granülasyon dokusu içerisinde epitel uzantıları ile ağ şeklinde bir formasyon gerçekleştirirler. Gelişmekte olan epitel kütesinin merkezi bölgesindeki hücre cemanları beslenemeyerek dejenere olup başlangıç kist boşluğunu oluştururlar.^{2,8,11} Bazende gelişen epitel dokusu granülasyon dokusunu adacıklara böler ve bu adacıklar içerisinde kapalı kalan ve bu nedenle beslenemeyen granülasyon dokusu dejenere olarak önce küçük kistlere, daha sonra bu küçük kistler birleşerek tek büyük bir kisti oluştururlar.^{2,8}

Bölgede oluşan bu kaviteye doğru başlayan sıvı akışı boşlukta bulunan epiteli yassılaştırarak sıkıştırır.¹

Bu kistlere erken dönemde yapılacak olan başarılı bir endodontik tedavi, sonraki cerrahi tedavi olanağında ortadan kaldıracaktır.^{1,2,8,11}

Radiküler kistlerin 10 yaşın altında görülme oranları çok düşüktür. Daha çok 20-60 yaşlarında görülürler. Erkeklerde maksillada daha sık rastlanılır. Komplikasyonsuz yavaş büyüyen ağrısız şişliklerdir. Şayet olaya enfeksiyon eşlik etmişse klinik bulgular belirginleşir ve vestibülde sert bir şişlik halini alırlar. Vestibül kemiği rezorbe ettiğinde ise flüktuasyon veren bir şişlik halindedirler.^{2,6-8,11,12}

Kist tanısının ağırlıklı noktasını radyografi teşkil eder. Klinik semptomların başlamasından önce çekilen bir radyogram veya fokal enfeksiyon taraması sırasında tesadüfen teşhis edilirler.^{2,8,12}

* Atatürk Üniv. Diş Hek.Fak. Ağız,Diş-Çene Hast. ve Cerr. Anabilim Dalı

** Atatürk Üniv. TıpFak. Plastik ve Rekonstrüktif Cerr. Anabilim Dalı

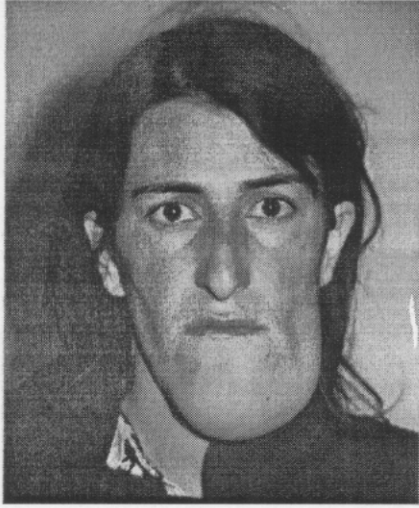
*** Atatürk Üniv. TıpFak. Patoloji Anabilim Dalı

****Atatürk Üniv. Diş Hek.Fak. Oral Diağnoz ve Radyoloji Anabilim Dalı

Histopatolojik olarak kistin iç yüzeyi çok katlı yassı epitelle çevrilidir. Kist epiteli aynen deri ve mukozalarda olduğu gibi her tarafa eşit kalınlıkta değildir. Bazı kısımlarda epitel harabiyeti, bazı kısımlarda ise epitelin bağ dokusu içerisine uzantılar gönderdiği gözlenir. En dışta epitel tabakasının üzerinde ince bir bağ dokusu bulunur.^{1,2,4,11}

OLGU SUNUMU

19 yaşındaki bayan hasta N.K. alt çenesinde yer alan ve fasiyal asimetriye yol açan yüzündeki büyük bir şişlikten dolayı Atatürk Üniversitesi Diş Hekimliği Fakültesi Ağız-Diş, Çene Hastalıkları ve Cerrahisi kliniğine başvurdu (Resim 1).



Resim 1. Hastanın cephe görüntüsü.

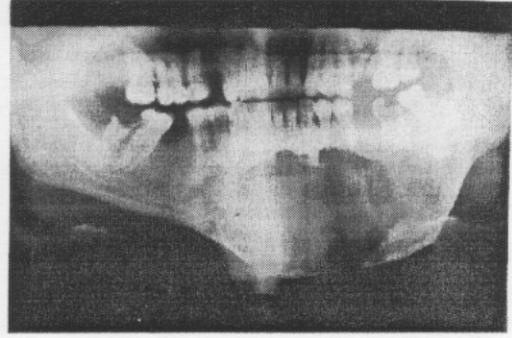
Yapılan ekstra oral muayenede çene ucunun öne doğru protrüze bir hal aldığı ve mandibular korpusta ileri derecede ekspansiyon yapan büyük bir şişliğin olduğu tesbit edildi. Submandibuler, boyun bölgesinde herhangi bir lenf bezi palpe edilememekle beraber diğer anatomik oluşumlar normal görünüyordu.

Hastadan alınan anemnezde sol alt çene arka bölgesinde 6-7 yıl önce hafif bir şişliğin başladığı bunu önemsemediğini ve daha sonra bu şişliğin giderek büyüdüğünü ve sonunda bu boyuta kadar geldiği öğrenildi.

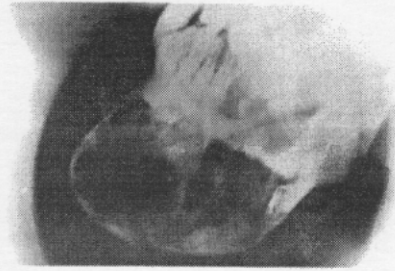Intraoral muayenede ise çok kötü bir ağız hijyeni ile beraber çürükler tesbit edildi. Orta hattan sol ramus bölgesine kadar vestibül ileri derecede daralmış idi.

Alınan panoramik radyografilerde mandibular sağ 1.küçük azı hizasında başlayan sol

gonial bölgeye kadar uzanan oldukça büyük radyolüsent bir alan izlendi (Resim 2,3). Sol alt lateral diştten sol alt 7 nolu dişe kadar tüm dişlerin kist kavitesi ile irtibatta olduğu görülerek bu dişlere vitalite testi yapıldı. Test sonucunda sol alt 7 nolu diş dışında tüm dişlerin vital olduğu görüldü.



Resim 2. Hastanın ortopantomogram görüntüsü

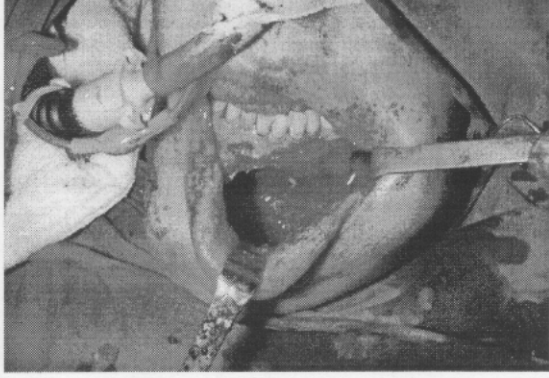


Resim 3. Hastanın lateral çene grafisi

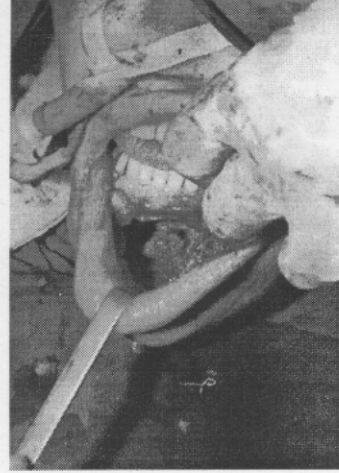
Kitleden yapılan ponksiyonda ksantokromik renkte mai aspire edildi.

Daha sonra hasta genel anestezi altında opere edilerek kist kapsülü ile birlikte enükle edilip alt sol 7 nolu diş çekildi (Resim 4,5). Ekspanse olan mandibuler kontür düzeltildi. Oluşan kavite sağ iliac kemikten alınan kortikokansellöz greft ile oblitere edildi (Resim 6,7). Post operatif ağız hareketlerini kısıtlamak ve kontur adaptasyonunu temin etmek için üç hafta süreyle ekstraoral elastik bandaj uygulandı. Çıkarılan materyal Atatürk Üniversitesi Tıp Fakültesi Patoloji Anabilim Dalı tarafından histopatolojik incelemeye alındı ve radiküler kist teşhisi kondu (Resim 8). Hasta üç yıl takip edildi. Bu arada hastanın sağ 7 ve 8 nolu dişleride

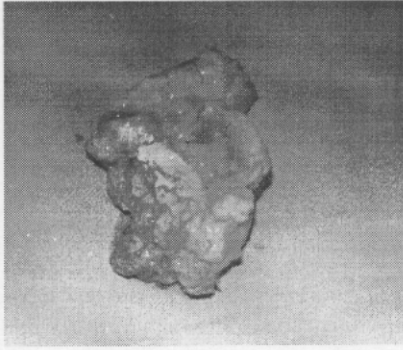
alındı. Daha sonra hastanın randevularına gelmemesi nedeni ile irtibat kesildi (Resim 9,10).



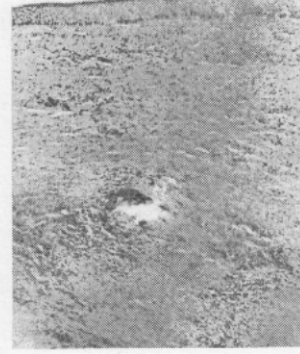Resim 4. Ameliyat esnasında ortaya çıkan kemik kavitesi



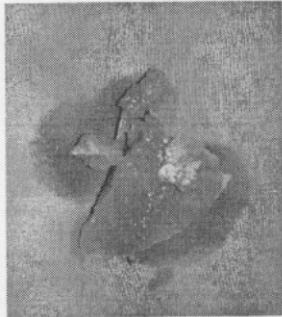
Resim 7. Greftin kemik kavitesine yerleştirilmesi



Resim 5. Çıkarılan kist kapsülünün görüntüsü



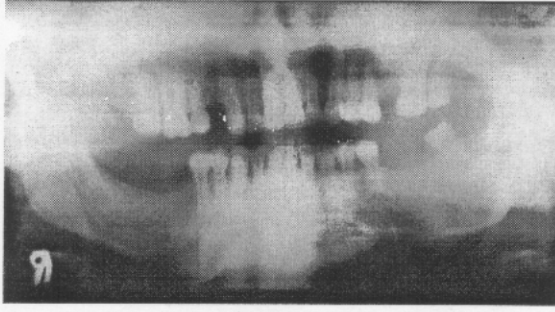
Resim 8. Histopatolojik görüntüsü



6. Sağ iliac kemikten alınan kemik grefti



Resim 9. Hastanın postoperatif cephe görünümü



Resim 10. Hastanın postoperatif ortopantomogram görüntüsü.

TARTIŞMA

Kistlerin oluşumu üzerine birçok araştırmacılar değişik teoriler ileri sürmüşlerdir.

Grawitz ağız boşluğuna açılan fistül ağzının kapanmasıyla fistül içerisinde kalan ağız mukozası epitelinin proliferasyonu sonucunda kist oluşumunun gerçekleştiğini iddia etmektedir.^{2,5-8,12} Fakat olgumuzda olduğu gibi, birçok kist olgusunda da, herhangi bir fistül ağzı oluşturacak infeksiyon meydana gelmeden oluşan kistleri bu teori ile açıklamak güçtür.

Radiculer kistler daima bir diş kökü ile ilişkili olarak meydana gelirler. Çok genişlemiş büyük kistlerde radyografik olarak komşu sağlam dişler kavite içerisinde görülebilirler. Bu dişler uzun süre kist baskısı altında kalmalarından dolayı vitalite testinde vital olarak görülmesine rağmen baskı ortadan kalktıktan sonra, devital olarak görülebileceklerdir.⁸

Vakamızda radyografik olarak alt ön bölgede bulunan dişleri preoperatif olarak vital bulduk. Fakat operasyondan sonra 3 yıl yapılan kontrollerde bu dişlerin vitalitelerini kaybetmediklerini gördük.

Bilindiği gibi kistler iki major teknik olan enükleasyon ve marsupyalizasyon gibi teknikler ile tedavi edilirler.^{1,2,4,6-8,10-12} Bu tekniklerin yanı sıra Marston alternatif bir tedavi metodu olarak büyük periapikal lezyonlarda fenestrasyon yolu ile tedaviyi denemiştir.⁷

Konvansiyonel bilgiler dahilinde 2 cm.den daha küçük kistler enükleasyon ile başarılı bir şekilde tedavi edilirler. Bundan daha büyük ve anatomik olarak kritik bölgelere yakın ve aşırı büyümüş, postoperatif olarak infeksiyon riski olan kistler ise marsupyalizasyon ile tedavi edilirlerdi.^{2,8,10,11}

Fakat son yıllarda yapılan çalışmalarda marsupyalizasyon sonrası kist duvarından sekonder olarak ameloblastoma veya epidermoid karsinoma gibi lezyonların oluştuğu bildirilmiştir.³ Bu sebeplerden dolayı tedavi ve Parcth'ın önerileri doğrultusunda enükleasyon daha çok tercih edilen yöntem olmuştur.^{2,11} Enükleasyon sonrası kavite kan pıhtısı ile dolar ve bu pıhtı organize olur ve zamanla yerini yeni oluşan kemik matriksine bırakır. Bu durum, normal iyileşme sürecidir. Bazen kavitenin çok büyük olması, neticesinde oluşan reaksiyonel kanamalar, ödem ve kuagülasyonun infekte olması sonucu yara kenarları açılarak primer iyileşme periyodu durur. Bu gibi problemlerden dolayı büyük kavitelere ölü alanları küçültme çalışmaları başlamıştır.^{1,2,6,11,12}

Bu amaçla;

1. Drenaj yapmak,
 2. Kavite duvarlarını küçültmek,
 3. Boşluğu biomateryallerle doldurmak,
- gibi metodlar kullanılmaya gelmiştir.

İlk iki yöntem çok büyük kist kaviterinde tek başlarına başarılı olamazlar. Mutlaka beraberinde boşluğun materyal ile doldurulması gerekir. Bu konuda Bodner enükleasyondan sonra oluşan kaviteye allogreftler koymuştur.

YIH ve arkadaşları ise osteoperiosteal fleplerle kaviteri doldürmüşlerdir.¹²

Richter ise bu defektleri kapamada Homolog kansellöz kemik greftlerini kullanmıştır.⁹

Bu greftlerin tamamının elde edilmesi ve uygulanması zor değildir. Yabancı cisim reaksiyonu oluşturma riski minimaldir, biyolojik toleransı yüksektir. Aynı miktarlardaki biyomateryallere göre de çok ekonomiktir.

Sonuç olarak;

1. Tüm periapikal granülomlar içerisinde kistik proliferasyon potansiyeline sahip epitel artıklarının bulunduğu varsayılarak bu gibi granülomların bölgeden uzaklaştırılması gerekir.

2. Herhangi bir klinik bulgu olmaksızın bireylerin en az yılda bir kere radyografik kontrollerden geçmesinde yarar vardır.

3. Büyük kemik defektlerinin kapanmasında çok ekonomik, biyolojik olarak tolere edilen, uygulaması kolay olan kortiko-kansellöz greftler bölgeyi muntazam bir şekilde kapatıp, ölü alanları azaltarak post-operatif komplikasyonları minimale indirebilirler.

KAYNAKLAR

1. Archer WH. Oral and maxillo facial surgery. 5th ed. Philadelphia WLS-Saunders, 1975, 518-519.
2. Ertürk S. Diş hekimliğinde hasta muayenesi. Ege Üniversitesi Bornova, 1974, 58-60.
3. Garcia GA. Endoscopy of mandibular cysts after cystostomy: A preliminary report. J Oral Maxillofac Surg 1998; 56: 169-170.
4. Kruger GO. Text book of oral and maxillo facial surgery 5th ed. St Louis CV Mosby 1979: 244-270.
5. Maria A. Solitary bone cyst of the jaws. Radiographic review of 44 cases. Oral Surg Oral Med Oral Pathol Oral Radiol Endod. 1998; 85: 221-5.
6. Matsumara S. Histopathologic and radiographic findings of the simple bone cyst. Oral Surg Oral Med Oral Pathol Oral Radiol Endod 1990; 85: 619-25.
7. Morsten W. Surgical fenestration of large parapreal lesions. Journal of Endodontics. 1991; 10: 516-521.
8. Özbayrak T. Dişhekimliği cerrahisi. Renk İş Ofset, İstanbul: 1990: 214-216.
9. Richter M. Homologous cancellous bone grafts for large jaw defects caused by bone cysts. J Oral Maxillofacial Surg 1986; 44: 447-453.
10. Thoma KH. Oral surgery 5th ed. St Louis CV Mosby 1969: 885-924.
11. Türker M, Yüçetaş Ş. Ağız Diş çene hastalıkları ve cerrahisi. Atlas Kitapçılık, Ltd. Şti. Ankara, 1997: 303-306.
12. Yih WY, Morita V. A modifical technique for obliteration of large bony defects after cystectomy. J Oral and Maxillo Facial Surgery 49: 689-692.

Yazışma Adresi:

Doç.Dr.Ertuğ DAYI

Atatürk Üniversitesi

Diş Hekimliği Fakültesi

Ağız-Diş-Çene Hast. ve Cerr. Anabilim Dalı

25240-ERZURUM