

## PROTEZ VE ORTODONTİ KOMBİNASYONU İLE TEDAVİ EDİLMİŞ BİR OLGU

Yrd.Doç.Dr.Bülent BAYDAŞ\*

Arş.Gör.Dr.Saip DENİZOĞLU\*\*

### A COMBINE ORTHODONTIC AND PROSTHODONTIC TREATMENT CASE

#### SUMMARY

A nineteen year old female who had lost her upper left central and lateral incisors nine years ago because of a traffic accident applied to the prosthetic department of the Faculty of Dentistry at Atatürk University. The main complaint was her esthetic appearance. As a result of clinical and radiographical examinations, it has been observed that upper right central and lateral incisors and both canine had mesially to the extraction side, and that the midline had shifted toward left side. It was concluded that a successful esthetic appearance could not be obtained with prosthetic intervention without any orthodontic treatment. So orthodontic treatment was applied for ten months. After the malpositions of the teeth were corrected, a fixed bridge prosthesis was cemented and the function and esthetic appearance of the patient were re-established.

**Key Words:** Prosthodontic, Orthodontic, Esthetic

#### ÖZET

Dokuz yıl önce geçirdiği bir trafik kazası sonucunda, üst sol santral ve lateral keser dişini kaybeden 19 yaşındaki bir bayan hasta Atatürk Üniversitesi Diş Hekimliği Fakültesi protez kliniğine başvurmuştur. Hastanın asıl şikayeti estetik kaybıdır. Yapılan klinik ve radyolojik muayene sonucunda üst sağ santral, lateral ve kanin dişlerin ve sol kanin dişin, çekim boşluğuna doğru mezialize olduğu, orta hattın sol tarafa doğru kaydığı tesbit edilmiştir. Ortodontik tedavi uygulanmadan yapılacak protetik bir tedavinin istenilen estetik sonucu veremeyeceği belirlenmiş, protez ve ortodonti kliniklerinin beraberce yürüteceği bir tedavi şekli planlanmıştır. On ay süreyle hastaya ortodontik tedavi uygulanmış, dişlerin malpozisyonları düzeltilip, protetik tedaviye uygun hale getirildikten sonra, köprü protezi yapılarak hastanın tedavisi bitirilmiştir.

**Anahtar Kelimeler:** Protez,Ortodonti, Estetik

#### GİRİŞ

Günümüz modern diş hekimliği kendi içinde birçok farklı bilim dalına ayrılmıştır. Ancak birçok olguda, karşılaşılabilecek farklı problemlerin çözümünde, bu bilim dalları birbirleriyle fikir alışverişi yapmak ve yardımlaşmak durumundadır.

Ortodonti ve protez bilim dallarının işbirliği ile tedavi edilmiş birçok olgu mevcuttur. Dudakdamak yarıklı hastaların, ortodontik tedavi sonrasında hayat boyu pekiştirme tedavisi görmeleri gerektiğinden, protetik olarak tedavilerine devam edilmektedir.<sup>1-3</sup> Aynı şekilde konjenital diş eksikliği olgularında, ortodontik olarak eksik olan dişlerin boşluklarının kapatılmadığı durumlarda bu boşluklar ileride köprü protezine hazırlanmaktadır.<sup>4,5</sup> Ayrıca, her iki çenenin arka bölgesinde tek taraflı ya da çift taraflı olarak büyük azı dişlerini kaybetmiş sabit protez şansı olmayan erişkin hastalarda, son derece pahalı ve zaman alan implant uygulamaları yerine, ortodontik olarak mevcut küçük azı dişlerinin distalizasyonu ile arka bölgedeki boşluğun ön bölgeye taşınması sonucunda sabit protez uygulamalarının yapıldığıda bilinmektedir.<sup>6,7</sup>

Herhangi bir sebepten dolayı dişlerinden birini veya birkaçını kaybetmiş kişilerde, çekim boşluklarının korunması ve vakit kaybetmeden protetik bir tedavinin yapılması gereklidir. Küçük yaşlarda çekilen ya da konjenital olarak eksik olan dişlerin oluşturduğu boşlukların kapatılması için iki farklı tedavi yaklaşımı akla gelebilir. Birincisi, bu boşlukların ortodontik olarak kapatılması, ikincisi ise sabit protetik uygulamalardır. Bununla birlikte, sabit protetik tedavilerin erişkin dönemlerde yapılabileceği göz önüne alınmalıdır. Bu durumda mevcut yerin, yer tutucularla korunması gereklidir. Yukarıda bahsedilen tedavi şekillerinin uygulanmadığı durumlarda eksik olan dişlere komşu olan dişlerin bu boşluğa doğru hareket ettiği bu hareketin özellikle erişkin yaşlarda tipping (devrilme) tarzında olduğu bilinmektedir.<sup>8,9</sup> Bu durum protetik yaklaşımlar için estetik, fonksiyon ve biyomekaniğin sağlanması açısından problemler doğurmaktadır.<sup>10</sup> Köprü protezi uygulanacak dişlerin eksen eğimlerinin birbirlerine paralel olması, çığneme kuvvetlerinin eşit şekilde destek dişlere dağılması ve periodontal problemlerin oluşmaması açısından gereklidir.<sup>8,11</sup> Çekim boşluğuna doğru yatan bu dişlerin eksen eğimleri birbirlerine paralel olmadığından bazı durumlarda bu dişler

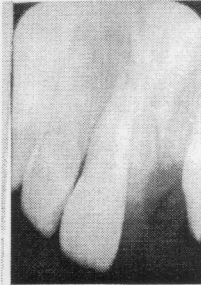\* Atatürk Üniv.Diş Hek.Fak.Ortodonti Anabilim Dalı Öğretim Üyesi.

\*\* Atatürk Üniv.Diş Hek.Fak. Protetik Diş Tedavisi Anabilim Dalı Arş.Gör.

üzerinde köprü protezinin giriş yolunu sağlamak amacıyla dişlerin aşırı preparasyonu gerekmektedir.<sup>11</sup> Bu durum hastada hassasiyete ve kanal tedavisi uygulamasına sebep olmaktadır.<sup>11</sup> Köprü protezi yapıldıktan sonra da, bu dişler üzerlerine gelen yüklerin dengeli dağılmaması ve dişlerin eğil- dikleri tarafta oluşacak olan alveol kemiğindeki rezorpsiyona bağlı dişeti çekilmelerine bağlı periodontal problemlerden hasta zamanla şikayetçi olacaktır.<sup>11,12</sup> Aynı şekilde, karşı çenedeki çekim boşluğuna doğru uzayan dişler içinde aynı durum geçerlidir. Buna benzer vakalarda protez uygulanacak bölgedeki dişlerin eksen eğimleri ve konumlarının ortodontik olarak düzenlenmesi gereklidir. Bu uygulamalar belki zaman alacaktır ama sonuçta hastalar sağlıklı ve uzun ömürlü bir proteze sahip olacaklardır.

### VAKA RAPORU

Fakültemiz ortodonti kliniğine başvuran 19 yaşındaki bayan hastanın klinik ve radyografik incelemesi yapılmıştır. Hastanın anamnezinden, 10 yaşında trafik kazası geçirdiği ve bu kazada üst ve alt çenede travmaya bağlı kırıkların olduğu, üst çenesinde sol 1 ve 2 nolu keser dişlerinin bir miktar kemikle birlikte kaybedildiği bilgileri elde edilmiştir (Resim 1). Uygulanan tedavi doğrultusunda 2 ay kadar çenelerin bağlı kalarak kırıkların iyileşmesi beklendiği ve kaybedilen dişler için herhangi bir uygulama yapılmadığı da anlaşılmıştır. Hasta velisinin bu yöndeki isteklerine karşın, ilgili diş hekimi, sabit protetik tedavilerin 10 yaşında yapılamayacağı, erişkin dönemde bu tür tedavilerin yapılabileceği doğrultusunda kendisine bilgi vermiştir. Ancak diş hekimi tarafından, kaybedilen dişlere ait boşluğunun ileride öteki dişlerin mezializasyonu ile kapanacağı göz ardı edilerek bu bölgedeki yeri korumaya yönelik herhangi bir yer tutucu uygulaması da yapılmamıştır.

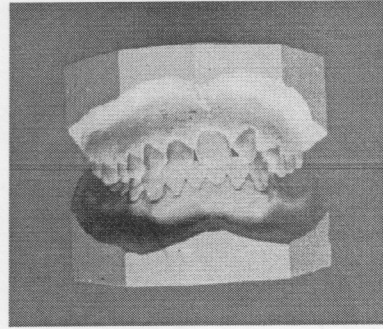


Resim 1. Hastanın trafik kazası sonucu kaybettiği dişler bölgesinden alınan periapikal grafi.

### MODEL ANALİZİ

Alınan ortodontik modeller üzerinde analizler yapılmış protez anabilim dalından görüş alınarak tedavi planlanmıştır (Resim 2). Orta hattın üst çenede sol tarafa doğru 6,5mm kaydığı, üst sağ santral, lateral ve kanin dişlerinin ve de üst sol kanin dişin kaybedilen dişlerin yerine doğru mezialize olduğu belirlenmiştir. Kaybedilen sol santral ve lateral dişlerinin simetriklerinin ölçümüyle ark boyutu sapması hesaplanmış yer ihtiyacının 11mm olduğu görülmüştür. Hastada, sağ ve sol sınıf II azı kapanışı mevcuttur. Overjet 5 mm ve overbite 3 mm dir.

Protetik tedavi öncesinde uygulanacak ortodontik tedavi için hastanın yaşı, yer ihtiyacı ve orta hattın düzeltilmesi göz önüne alınarak atipik bir formasyona sahip mezio-distal boyutu 8,5mm olan üst sağ 4 nolu küçük azı dişinin çekimine karar verilmiştir. Ayrıca üst sağ 2 nolu lateral dişin palatinal bölgesindeki atipik tüberkülün aşındırılmasında tedavi planına alınmıştır. Hastanın alt çenesine herhangi bir işlemin yapılmamasına karar verilmiştir.

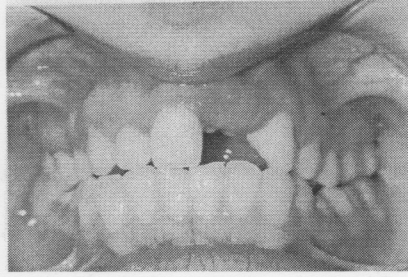


Resim 2. Tedavi öncesi ortodontik model.

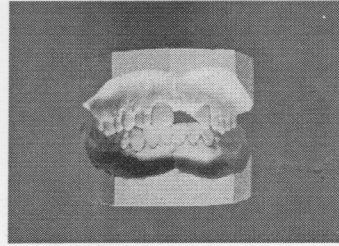
### KLİNİK UYGULAMALAR

Hastamıza kliniğimize baş vurduktan bir ay sonra üst çenesine sabit edge-wise mekanikleri uygulanmıştır. Tedaviye 0.016 inc yuvarlak NiTi tel kullanılarak, seviyelme işlemiyle başlanmıştır. Yer ihtiyacının fazla olduğu göz önüne alınarak, üst çenede ankraj kritik tutulmuştur. Her ay düzenli olarak hastanın kontrolü yapılmış, seviyelme işlemi bittikten sonra tedavinin 2. aşaması olan sol ve sağ kanin dişlerinin distalizasyonuna geçilmiştir. Bu aşamada 0.016 x 0.016 inçlik kare kesitli paslanmaz çelik teller üzerinde üst sağ santral ve lateral keser dişlerin her iki yanına açık sarımlı zemberekler yerleştirilmiş ve distalizasyon sırasında ankraj kaybedilmemesi sağlanmıştır (Resim 3). Üst kanin dişlerinin

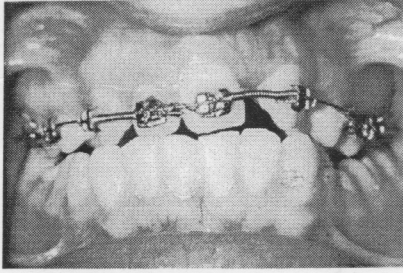
distalizasyonu sona erdikten sonra 3. aşamada üst sağ keserler konsalide edilmiştir. Konsolidasyon işlemi sırasında 0.016 x 0.016 inçlik kare kesitli paslanmaz çelik teller kullanılmış, sağ santral dişin hemen mezialinden bir "vertikal loop" bükülerek dişlerin tekrar meziale hareketleri önlenmiştir. Sağ tarafa bükülen "bull loop" sayesinde aktivasyonun sağ tarafta daha fazla yapılması orta hatın düzeltilmesine ve protez için gerekli boşluğun oluşmasına yardımcı olmuştur (Resim 4). On aylık tedavi süresi sonunda protetik tedavi için uygun yerin açıldığı orta hattın düzeltildiği görülmektedir (Resim 5). Daha sonra köprü protezinin uygulanması için gerekli ön hazırlıklar yapılmıştır. Tanı modellerinin inceleme sonucunda üst sol kanin dişin konumu ve yer ihtiyacı göz önüne alınarak bu dişe lateral diş formu verilmesi ve böylece sağ kaninden sol kanine 6 üye yerine 5 üye bir köprü protezinin uygulanması planlanmıştır (Resim 6).



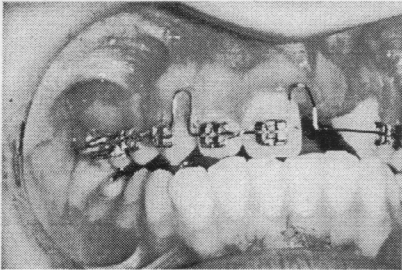
Resim 5. Ortodontik tedavi sonrası ağız içi görüntü.



Resim 6. Protetik tedavi öncesi alınan tanı modeli.



Resim 3. Ortodontik tedavide kanin distalizasyonu safhası.

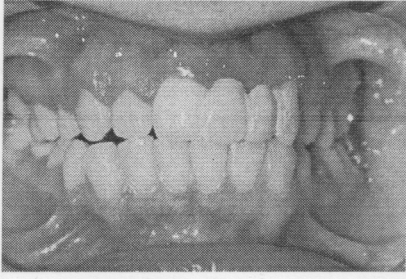


Resim 4. Ortodontik tedavide konsolidasyon safhası.

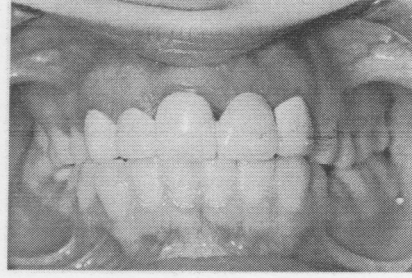
Protetik olarak dişler kesilmeden önce, ortodontik diş hareketi verilen dişlerin protez ağıza takılıncaya kadar geçen süre zarfında istenmeyen hareketler göstermemesi için önlemlerin alınması gerekmektedir. Bu sebepten eksik olan dişlerin yerine plastik dişler yapıştırılarak hastadan algınat ölçü maddesi ile üst çene ölçüsü alınmıştır (Resim 7). Bu ölçü diş kesim işlemi bitene kadar nemli bir ortamda bekletilmiştir. Dişlerin preparasyon işlemleri bittikten sonra tekrar aynı ölçü maddesi ile ölçü alınmış ve sonra çabuk sertleşen bir alçı ile model elde edilmiştir. Kesimden önce alınan ölçü içerisine kaninden kanine otopolimerizan bir akrilik rezin konarak izole edilmiş model üzerine yerleştirilmiştir (Resim 8). Tesviye ve ciladan sonra kesim öncesi durumu yansıtan geçici bir köprü protezi elde edilmiştir. Bu işlemler yapılırken hastadan silikon esaslı ölçü maddesi ile master model için ölçü alınmıştır. Daha sonra geçici köprü hastaya simante edilmiştir. (Resim 9). Beş gün sonra metal provası yapılmış ve renk belirlenmiştir. Bir hafta sonra dentin provası yapılmış ve glazür işleminden sonra köprü protezinin polikarboksilat simanı ile simantasyonu yapılmıştır (Resim 10). Hastamız artık rahatlıkla gülebilmektedir (Resim 11).

Tedavi öncesi ve tedavi sonrası hastanın ortodontik tanı modelleri Resim 12' de görülmektedir.

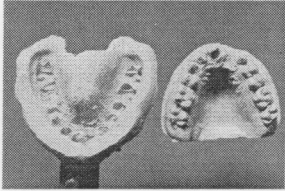




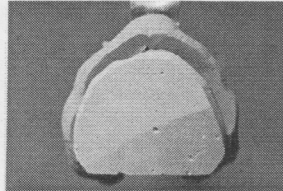
Resim 7. Protetik tedavi öncesi geçici protez hazırlanması



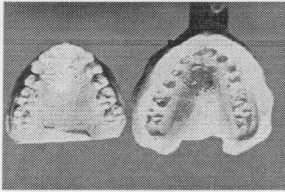
Resim 10. Köprü protezi sonrası ağız içi görüntü.



A



B

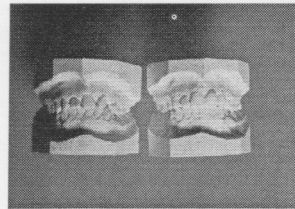


C

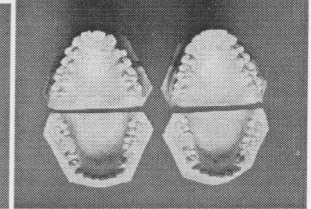
Resim 8(A-C). Geçici protez için labaratuvar işlemleri



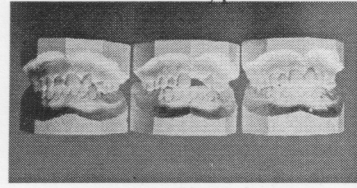
Resim 11. Hastanın cephe fotoğrafı.



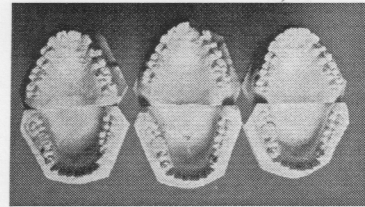
A



B

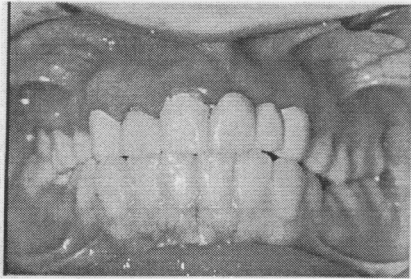


C



D

Resim12 (A-D). Tedavi öncesi ve sonrası ortodontik modeller.



Resim 9. Geçici protez uygulandıktan sonrası ağız içi görüntü.



## SONUÇ

Yukarıda sunduğumuz olguda olduğu gibi, erken dönemlerde kaybedilmiş dişlerin boşluklarının komşu dişler tarafından kapatılması ya da karşı çenedeki dişlerin bu boşluklara doğru sürmesi, protetik tedavi uygulamalarını estetik ve fonksiyon açısından imkansız hale getirmektedir. Bu durumlarda ortodontik olarak hastaların değerlendirilmesi, protetik tedavi için gereken boşluğun sağlanması ve destek dişlerin eksen eğimlerinin düzeltilmesi gereklidir. Sunulan olguda, ortodontik ve protetik tedavi kombinasyonu sonrasında, hastanın çiğneme ve konuşma fonksiyonlarının düzeldiği, kabuledilebilir bir estetiğin sağlandığı görülmektedir.

## KAYNAKLAR

1. Curlis TA. Fixed retention following cleft palate orthodontics. *Angle Orthod* 1968; 38(3): 211-5.
2. Implications of congenitally missing teety orthodontic and restorative procedures in the adult patient. *J Prosthet Dent* 1995; 73(2): 115-22.
3. Peat HJ. Early orthodontic treatment for clefts. *Am J Orthod* 1974; 65(1): 17-21.
4. Snyder EP. An American Board of Orthodontics case report: Orthodontic treatment of a patient born with a severe right unilateral cleft lip and palate. *Am J Orthod Dent Orthop* 1989; 95(4) : 273-81.
5. Trushkowsky RD. Replacement of congenitally missing lateral incisors with ceramic resin-bonded fixed partial dentures. *J Prosthet Dent* 1995; 73(1): 12-16.
6. Ricciani JF. Premolar distalization to eliminate the free-and removable partial denture. *JNJ Dent Assoc* 1998; 69(1): 23,57,59.
7. Erpenstein H. Distal movement of premolars to provide posterior abutments for missing molars. *Am J Orthod Dentofacial Orthop* 1996; 109(4): 355-60.
8. Ricketts DN, Simth BG. Minor axial tooth movement in preparation for fixed prostheses. *Eur J Prosthodont Restor Dent* 1993; 1(4): 145-9.
9. Spalding PM. Cohen BO. Orthodontic adjunctive treatment in fixed prosthodontics. *Dent Clin North Am* 1992; 36(3): 607-29.
10. Ramfjord S, Ash M. "Occlusion" 3 edd. WB Saunders Co Philadelphia 1983, 314-315.11.
11. Baydaş S. Kron ve köprü protezleri. Bölüm 1. Atatürk Üniversitesi Diş Hekimliği Fak. Ders notları. 1982, Erzurum.
12. Hammerle CHF. Success and failure of fixed bridgework. *Periodontology* 2000, 1994; 4: 41-51.