

KALSİYUM KARBONAT ESASLI KEMİK GREFT MATERYALİNİN İN VIVO DEĞERLENDİRİLMESİ

IN VIVO EVALUATION OF CALCIUM CARBONATE BONE GRAFT SUBSTITUTES

Ahu URAZ*

S. Elif GÜLTEKİN†

Emre BARIŞ‡

Yılmaz ÇAPAN§

Kaya EREN^{||}

ÖZET

Amaç; Periodontal hastalığa bağlı olarak meydana gelen kemik defektlerinin rejeneratif tedavi tekniklerinden biri de kemik greft materyalleri uygulamalarıdır. Bu amaçla kullanılan biomateryallerle kaybedilen alveoler kemiğin restorasyonu ve destek periodontal dokuların rejenerasyonu hedeflenmektedir. Bu çalışmanın amacı, kalsiyum karbonat esaslı yeni bir kemik greft materyalinin deneysel olarak erken, orta ve geç dönemlerdeki biyolojik uyumunu değerlendirmektir.

Gereç ve Yöntem; Çalışmada, 3 aylık 40 erkek kobay'ın calvarialarında subperiostal, sırtlarında ise subkutan olarak açılan simetrik defektlerinin birine 1000 µm partikül büyüklüğündeki greft materyali yerleştirilerek deney grubu, diğer defektler ise boş bırakılarak kontrol grubu oluşturulmuştur. Kobaylar 5., 14., 45. ve 60. günlerde sakrifiye edilerek elde edilen preparatlar histopatolojik ve histokimyasal olarak değerlendirilmiştir.

Bulgular; Histopatolojik incelemelerde, tüm deney gruplarında zamana göre gittikçe azalan seviyelerde greft materyalinin varlığı tespit edilmiş, 60. gün grubunda yer alan defektlerin ise diğerlerine oranla daha kalsifiye bir yapı gösterdiği saptanmıştır. Operasyon sonrası oluşturulan defektlerde 5., 14., 45. ve 60. günlerde apse, nekroz, granülasyon dokusu, ülser, yabancı cisim reaksiyonu izlenmemiştir.

Sonuç; Kalsiyum karbonat esaslı bu yeni greft materyalinin yumuşak dokularda istenmeyen bir reaksiyon göstermediği, bu yönüyle de alternatif bir kemik grefti olabileceği sonucuna varılmıştır.

Anahtar Kelimeler; Greft materyali, kalsiyum karbonat, histopatoloji

SUMMARY

Objective; The application of bone graft materials is one of the treatment methods of bone defects which are caused by periodontal diseases. The aim of this study is to experimentally research biological adaptation of a new calcium carbonate based bone graft material for the early, medium and long periods.

Material and method; 40 randomly selected three-month male guinea pigs were used for the study. The research group was placed 1000 µm graft material both subperiostally in their calvarias and subcutaneously in their backs. Symmetrical defects were created for the control group. The guinea pigs were sacrificed on 5th, 14th, 45th and the 60th days after surgery and block sections were prepared for histopathologic and histochemical evaluation.

Results; It was discovered that the level of the graft material decreased with time and it was observed that the defects in the 60th day group had more calcified tissue than the others. There were no abscess, necrosis, granulation tissue, ulceration, foreign body reactions in any of the defects after the surgery.

Conclusion; Depending on the histopathologic results, this calcium carbonate graft material does not cause any unwanted reaction in the soft tissues and therefore it may be an alternative bone substitute.

Key words; Graft material, calcium carbonate, histopathology

Makale Gönderiliş Tarihi : 05.02.2007

Yayına Kabul Tarihi: 12.03.2007

* Gazi Üniversitesi, Diş Hekimliği Fakültesi, Periodontoloji Anabilim Dalı, Öğretim Görevlisi Dr.

† Gazi Üniversitesi, Diş Hekimliği Fakültesi, Oral Patoloji Bilim Dalı, Doç.Dr.

‡ Gazi Üniversitesi, Diş Hekimliği Fakültesi, Oral Patoloji Bilim Dalı, Arş. Gör. Dt.

§ Hacettepe Üniversitesi, Eczacılık Fakültesi, Farmasötik Teknoloji Anabilim Dalı, Prof.Dr.

|| Gazi Üniversitesi, Diş Hekimliği Fakültesi, Periodontoloji Anabilim Dalı, Prof. Dr.

GİRİŞ

Periodontal hastalıklar, dünyada en yaygın rastlanan hastalıklardan olup bunun sonucunda da sıklıkla sement, periodontal ligament ve alveolar kemiği kapsayan periodontal destek dokuların kaybı gözlenmektedir.²⁵ Günümüzde periodontal hastalıklar sonucunda meydana gelen bu alveolar kemik kayıplarının tedavilerinde çok çeşitli yöntemler ve materyaller kullanılmaktadır.²⁵

Periodontal rejeneratif tedavilerde kullanılan sentetik greft materyallerinden biri de kalsiyum karbonat esaslı greft materyalidir. %97 oranında argonit formunda kalsiyum karbonattan oluşan ve doğal deniz mercanlarından elde edilen materyal, kemik dokusuna implante edildiğinde rezorbe olup, yeni şekillenen kemikle kısa sürede yer değiştiren bir greft materyalidir.^{1,7,24}

Kalsiyum karbonat esaslı bu greft materyalinin biyolojik uyumunu değerlendirmek amacıyla çeşitli hayvan modelleri üzerinde deneysel çalışmalar yapılmıştır. İmplantasyonun kemikle birlikte, yumuşak dokuda da gerçekleştirilmesiyle elde edilen bu sonuçlar, istenmeyen iltihabi ve immunolojik reaksiyonlar göstermediği yönündedir.^{7,20,21,22,26}

Ayrıca pek çok klinik çalışma ile insan periodontal defektlerinin rejenerasyonundaki başarısıda ortaya konmuştur.^{10,12,31,32,33}

Ancak materyalin elde edilme zorlukları nedeniyle son yıllarda araştırmacılar mineral ve organik matristen oluşan ve %95 oranında kalsiyum karbonat içeren yumurta kabuğundan elde edilen greft materyali üzerine çalışmalarını yoğunlaştırmışlardır.^{3,4,5,13}

Literatüre baktığımızda konuyla ilgili çalışmalar genellikle materyalin rezorpsiyon süresi ve partikül büyüklüğü ile ilgilidir. Son dönemde yapılan çalışmalar ise yumurta kabuğunun iç ve dış zarından elde edilen membran uygulamalarının rejeneratif kapasitesini değerlendirme yönündedir.^{4,5}

Bu çalışmanın amacı, doğal materyali ve teknolojisi ile ülkemize özgün olan kalsiyum karbonat esaslı yeni bir kemik greft materyalinin deneysel olarak hayvan modeli üzerinde erken, orta ve geç dönem yara iyileşme periyotlarındaki biyolojik uyum ve yumuşak doku cevabını histopatolojik ve histokimyasal olarak değerlendirmektir.

GEREÇ VE YÖNTEM

Çalışmamız, Gazi Üniversitesi Rektörlüğü Hayvan Etik Kurulu'nu onayının alınmasını takiben ortalama 350-400 gram ağırlığındaki 3 aylık kırk adet erkek deney ko-bayı üzerinde gerçekleştirilmiştir.

Kalsiyum karbonat esaslı kemik greft materyalimiz ise Hacettepe Üniversitesi Eczacılık Fakültesi Farmasötik Teknoloji Anabilim Dalı'nda hazırlanmıştır. Bunun için yerli melez tavuk yumurtalarının kabukları öncelikle kül fırınında 1000°C'de yakılarak organik kısımları uzaklaştırılmıştır. Daha sonra yumurta kabukları öğütülerek homojen partikül büyüklüğü ve dağılımı elde edilmesi için 1000 µm partikül çapındaki elekten geçirilmiştir. Ardından flakon haline getirilen materyaller 136°C 'de steril edilmiştir.

Kemik greft materyalinin bu şekilde kullanıma hazır hale gelmesinin ardından deney hayvanlarının intramuskuler yolla ve 25mg/kg Ketamine HCl ile 2.5mg/kg Xylazine enjekte edilerek anestezileri sağlanmıştır.

Anestezinin ardından deney hayvanlarının sırtlarında skapula hizasında, Bard-Parker 15' nolu bisturi ucu kullanılarak subkutan dokuda orta hattın 1 cm sağ ve sol kısmında, uzun eksene paralel olacak şekilde 1 cm uzunluğunda vertikal insizyon yapılarak subkutan defekt alanları hazırlandı. Deney hayvanlarının kalvaryaların da ise orta hattın 0.5 cm sağ ve sol kısmında Bard-Parker 15' nolu bisturi ucu kullanılarak uzun eksene paralel 1 cm uzunluğunda vertikal insizyon yapıldı ve subperiostal defekt alanları hazırlandı. İnsizyonları takiben subkutan ve subperiostal doku periost elavatorüyle aralanarak deney grubuna kalsiyum karbonat esaslı kemik greft materyali yerleştirildi. Deney hayvanlarının kontrol grubu olarak tespit edilmiş ve orta hattın diğer tarafında yer alan bölgelerinde de aynı cerrahi işlemler yapılarak kemik greft materyali uygulanmaksızın yara ağızları primer olarak 3-0 ipek sütür kullanılarak dikildi.

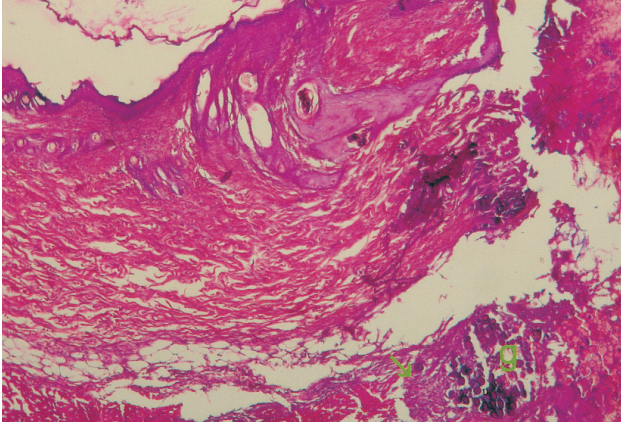
Postoperatif dönemde ayrı kafeslerde rutin diyet uygulaması ile beslenen deney hayvanları 5., 14., 45. ve 60. günlerde, herbir periyotta 10' ar tanesi olacak şekilde yüksek dozda Ketamine HCl ve Xylazine enjekte edilerek öldürüldüler. Herbir periyotta yer alan deney hayvanlarının öldürülmelerini takiben subkutan ve subperiostal kemik greft materyali uygulanmış deney bölgeleriyle, kemik greft materyali uygulanmamış kontrol yörelerinden operasyona komşu sağlam bölgeleride içeren biyopsi materyalleri alındı.

Elde edilen biyopsi materyalleri % 10' luk nötral formalin solüsyonun da bir hafta süreyle tespit edildikten sonra otomatik doku takip cihazında (SHANDON Citadel 2000) takibe alındı. Doku takibinin tamamlanmasının ardından parafin bloklara gömülmüş biyopsi materyallerinden 5 mikron kalınlığında seri kesitler alındı (Leica SM 2000 R). Kesitlerin bir kısmı hemotoksilen – eosin ile boyanırken, bir kısmı da histokimyasal değerlendirmeler için Van Gieson Trikrom ile boyandı. Elde edilen preparatların

normal ışık mikroskopunda (Nikon E 600) x100, x200 ve x400 büyütmelerde incelemeleri gerçekleştirildi.

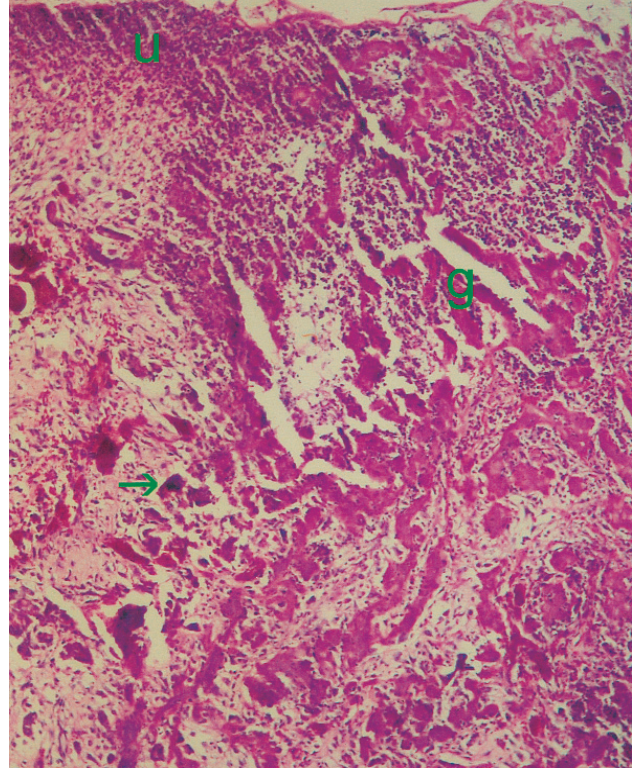
BULGULAR

5. GÜN : Deney Grubu: Hem subkutan hem de subperiostal dokularda epidermis normal görünümde izlenirken, dermise ait bağ dokunun fibrosellüler karakterde olduğu ve daha derin dokularda greft materyalini sınırlayan hafif düzeyde mononükleer inflamatuvar hücre infiltrasyonu içerdiği gözlenmiştir. Graft materyalinin kalsifiye sifirül yapılar şeklinde olduğu ve rezorbe olmadığı görülmüştür. Materyal uygulanan bölge ve komşuluğunda granülasyon dokusu tipinde bağ dokusu görülürken osteoid veya mineralize kemik dokusu izlenmemiştir (Şekil 1). Van Gieson Trikrom boyanan preparatlarda ise, greft materyalinin bulunduğu bölgedeki fibrosellüler bağ dokusunda kollajenin demetler oluşturmadığı ve hyalin liflerin, ince lifler şeklinde ve henüz immatür bir yapıda olduğu tespit edilmiştir. **Kontrol grubu:** İnflamatuvar reaksiyon ve yumuşak doku reaksiyonu açısından deney grubu ile benzer histopatolojik özellikler görülmüştür.



Şekil 1. 5. gün grubunda, yüzey epiteli altında greft materyali (g) ve fibrosellüler bağ doku görülmektedir (→). (x400 H&E)

14.GÜN : Deney Grubu: Subkutan doku örneklerinin tümünde epidermiste ülserasyon, dermiste fibrosellüler karakterde bir bağ dokunun varlığı ve fragmanlara ayrılmış, kısmen rezorbe olmuş greft materyali etrafında çok çekirdekli yabancı cisim dev hücrelerin varlığı görülmüştür (Şekil 2). Subperiostal doku örneklerinde ise subkutan doku örneklerinden farklı olarak epitel dokusu normal görünümde iken, bağ dokusunun kollajenize karakter gösterdiği tespit edilmiştir. Hiçbir örnekte implant alanı içinde veya komşuluğunda osteoid formasyonu veya mineralize yeni kemik oluşumu gözlenmemiştir. Van Gieson Trikrom boyamasında biyomateryal uygulama alanı içerisinde oluşan kollajen ince fibriller immatür bir yapıda izlenmekte

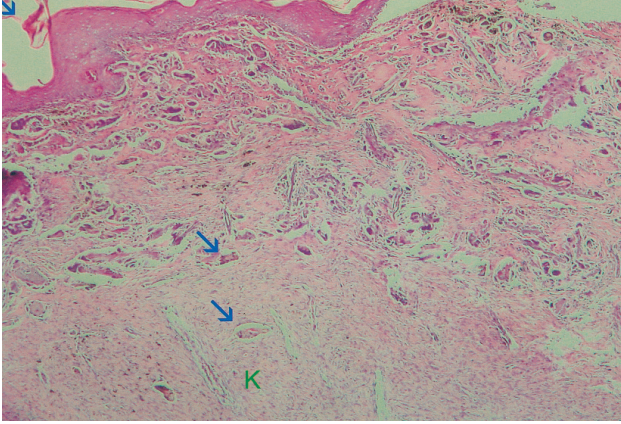


Şekil 2. 14. gün grubunda, greft materyali etrafında (g) ülserasyon (u) ve çok çekirdekli dev hücre varlığı görülmektedir (→). (x100 Hx E)

iken komşu alanlarda demetler tarzında kollajen formasyonu ile daha matür bir yapıya geçiş gözlenmiştir.

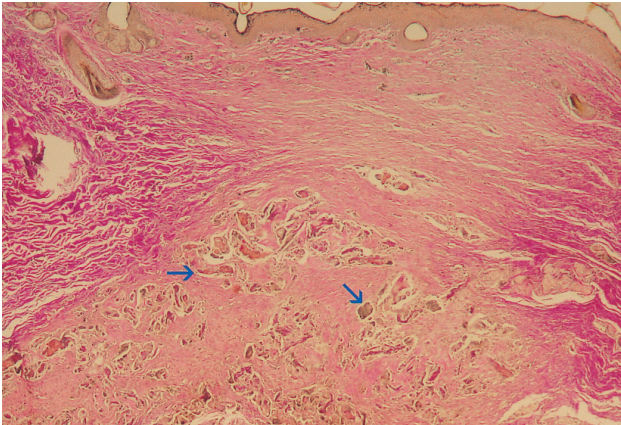
Kontrol Grubu: Epidermis hafif akantozla karakterli olup normal görünümde izlenirken, dermis fibrosellüler karakterde bağ dokuya sahip olarak izlenmiştir. Kontrol grubuna ait hiçbir örnekte inflamatuvar hücre infiltrasyonu, çok çekirdekli yabancı cisim dev hücre varlığı, apse formasyonu, ülserasyon ve nekroz gözlenmemiştir.

45. GÜN: Deney Grubu: Genel olarak bu gruba ait subkutan ve subperiostal doku örneklerinde epidermis normal görünümde izlenmiştir. Dermisin genelde genç fibroblastlardan zengin sellüler yapıda olduğu ve dens kollajen liflerinde bu dönemde oluştuğu tespit edilmiştir. Graft materyalinin bağ doku derinliklerinde fragmanlara ayrıldığı, bütünlüğünün bozulduğu ve kısmen rezorbe olduğu izlenmiştir. Grubun genelinde inflamatuvar hücre infiltratı, apse, nekroz, ülserasyon ve osteoid formasyonu saptanmamıştır (Şekil 3). Van Gieson Trikrom boyamasında, yer yer rezorbe olmaya başlamış greft materyali etrafında organize olan ve sınırlı düzeyde maturleşmeye başlayan kollajen doku izlenmiştir. **Kontrol Grubu:** 45. güne ait preparatlarda yüzey epitelinin deney grubuyla benzer özellikte olarak bütünlüğünü koruduğu ve normal görünümde olduğu tespit edilmiştir.



Şekil 3. 45. gün deney grubunda, greft materyalinin (→) altında oluşan yeni kollajen lifleri (k) görülmektedir. (x 400 Hx E) 05439377450

60.GÜN :Deney Grubu: Bu gruba ait tüm örneklerde epidermis normal yapısında seçilirken, dermise ait bağ dokusunun genç fibroblastlardan zengin sellüler bir yapıda olduğu izlenmiştir. Greft materyali tüm örneklerde büyük kısmı rezorbe olmuş halde ve ufak kalsifiye yapılar olarak seçilmektedir. Hiçbir örnekte inflamatuvar hücre infiltrasyonu, yabancı cisim dev hücresi, ülserasyon, apse, nekroz ve osteoid formasyonu gözlenmemiştir (Şekil 4). Van Gieson Trikrom boyanan preparatlarda greft materyalinin genelde bağ doku derinliklerinde ve fibrosellüler karakterde, ince matur kollajenle sınırlandırılmış şekilde varlığı izlenmektedir. **Kontrol Grubu:** 60. güne ilişkin kontrol grubu preparatlarında epidermis ve dermis normal görünümüne sahip olarak izlenirken dermisin kollajen demetlerinden zengin yapısı net olarak tespit edilmiştir.



Şekil 4. 60. gün deney grubunda, dens kollajenize bağ dokunu çevrelediği periferdeki greft materyali görülmektedir (→).(x 400 Van Gieson)

TARTIŞMA

Periodontal rejeneratif tedavilerin amacı, periodontal hastalık sonucu kaybedilen dokuların yeni alveol kemiği, yeni sement ve fonksiyonel olarak düzenlenmiş yeni fib-

röz atışman ile rejenerasyonunun sağlanmasıdır.^{2,18,25}

Günümüze kadar çeşitli greft materyalleri ile değişen oranlarda kemik rejenerasyonunun sağlandığını gösteren çalışmalar sergilenmiştir.^{6,23,29,30} Ancak yapılan histolojik incelemelerde iyileşme sırasında epitelyal atışmanın yeni oluşan kemik ile kök yüzeyi arasına girerek sementogenezi ve osteogenezi zayıflatığı ve istenilen fibrotik bağ dokusu atışmanın tam olarak sağlanamadığı tespit edilmiştir.^{16,19}

Son yıllarda yapılan çalışmalar sentetik greft materyalleri üzerinde yoğunlaşmıştır. Değişik greft materyallerinin deneysel ve klinik çalışmalara konu olduğu ancak çalışma sonuçlarının çelişkili olması sebebiyle en uygun biyomateryalin tespiti için bu konuya yönelik araştırmaların günümüzde de devam ettiği bilinmektedir.^{14,28,29,31,33}

Bu çalışmada, biyoyumluluğu ve rejenerasyon kapasitesi deneysel ve klinik çalışmalarla^{9,12,17,20-22,26,31,32} ispatlanmış olan kalsiyum karbonat esaslı kemik greft biyomateryalinin yerli malzeme ve teknoloji ile üretmeyi hedefledik. Ana madde olarak tavuk yumurtası kabuğundan elde ettiğimiz bu yeni greft materyalinin yumuşak dokulardaki reaksiyonlarını gözlemleyebilmek için çalışmamızı planladık.

Literatür incelendiğinde benzer çalışmaların çoğunda greft materyallerinin yumuşak doku cevabı ve doku uyumluluğunu değerlendirmek için, deney hayvanlarının sırt bölgesindeki subkutanöz ve kalvaryasındaki subperiostal bölgede çalışıldığı izlenmiştir.^{15,29,31}

Kalsiyum karbonat esaslı kemik greft materyalleri rezorbe olan ve rezorbe olurken yerini yeni kemik oluşumuna bırakan biyomateryallerdir.^{1,7,24} Konu ile ilgili çalışmalar genellikle kemik defekt modellerinde yapılmıştır. İskelet dışı yumuşak dokularda kalsiyum karbonat esaslı kemik greft materyalinin osteoindüktif etkisinin araştırıldığı deneysel çalışmalar oldukça sınırlıdır.²⁶

Subkutan ve subperiostal bölgelerdeki uygulamalarımız sonucunda elde ettiğimiz yumuşak doku örneklerimizin histopatolojik ve histokimyasal değerlendirmelerinde genel olarak tüm deney gruplarında nonspesifik iltihabi cevabın ve yabancı cisim reaksiyonunun oluşmadığı görülmüştür.

Operasyon sonrası 5. güne ait örneklerimizde, subkutan ve subperiostal bölgelerde hem deney hem de kontrol bölgelerinde epidermis ve dermiste normal sınırlar içinde iyileşme gözlenirken, her iki grupta inflamatuvar reaksiyon ve yumuşak doku reaksiyonu açısından benzer histopatolojik özellikler görülmüştür. Erken dönem bulgularımız benzer çalışmaların bulgularıyla paralellik göstermektedir.^{10,17,31}

14. gün perioduna baktığımızda, subkutan bölgede deney grubunda tüm örneklerde epidermiste ülserasyon gözlenirken dermis, kontrol grubuyla aynı özellikte ve fibrocellüler karakterdedir. Örneklerin tümünde fragmanlara ayrılarak kısmen rezorbe olmuş greft materyali etrafında çok çekirdekli yabancı cisim dev hücrelerin varlığı görülmüştür. Subperiostal bölgede ise hem deney hem de kontrol yörelerinde iyileşme normal sınırlar içerisinde değerlendirilmiştir.

Moon ve arkadaşları¹⁷ ile Gültekin'in¹⁰ yaptığı deneysel çalışmalarda 14. gün periodunda yumuşak dokularda yabancı cisim dev hücreleri izlenmiştir. Bu kalsiyum karbonat esaslı kemik greft materyallerinin yumuşak dokuda da degrade edildiğini göstermektedir. Degradasyon sürerken çevre dokularda fibroblastik profilerasyon ortaya çıkmıştır. Partiküller arasında kollajen liflerden zengin bağ dokunun gözlenmesi, greft partiküllerinin fibröz bağ doku ile yer değiştireceğini düşündürmektedir.

Operasyon sonrası 45. gün periodunda, deney ve kontrol gruplarındaki iyileşmenin normal sınırlar içerisinde olduğu görülürken, greft materyalinin fragmanlara ayrılarak kısmen rezorbe olduğu ve etrafında matur kollajen doku oluştuğu gözlenmiştir. Bu bulgularımız benzer çalışmalardaki bulgularla uyum göstermektedir.

60. gün perioduna baktığımızda, her iki grupta epidermis yapısının normal görünümde olduğu, tüm örneklerde greft materyalinin büyük kısmının rezorbe olduğu izlenmiştir. Benzer biyomateryallerle yapılan çalışmalarda da rezorpsiyon süresinin genelde 8 haftada tamamlandığı bildirilmiştir.^{6,30}

Yumuşak doku örneklerinin hiç bir periyodunda greft materyali komşuluğunda osteoid formasyonu ve/veya yeni mineralize kemik dokusuna ait bir bulguya rastlanmamıştır. Kemikiçi defekt modellerinde bile 5. ve 14. günler yeni kemik yapımı için oldukça erken bir dönemdir. Matur, kollajenize bağ dokunun osteoblastik aktivite göstererek yeni kemik dokuya dönüşebileceğini öne sürmek oldukça zordur.

Özetle, bu çalışmanın her dört perioduna ilişkin yumuşak doku bulguları, kalsiyum karbonat esaslı diğer kemik greft materyallerinin deneysel olarak değerlendirildiği çalışmalarla paralellik göstermektedir.^{8,11,23,27} Öte yandan test ettiğimiz yeni materyalin uygulama kolaylığı, rezorbe olabilmesi, doku uyumluluğu gibi özellikleri nedeniyle de alternatif bir biyomateryal olarak kullanılabileceğini düşündürmektedir.

KAYNAKLAR

1. Biocoral. The Specific Features of Biocoral (from Coral to Biocoral), Inoteb., Saint-Connery 56920 Noyal-Pontivy, FRANCE, 1989.
2. Brunsvold M, Mellonig J.T. Bone Grafts and Periodontal Regeneration. *Periodontology* 2000 1:80-90, 1993.
3. Dupoirieux L, Pourquier D, Neves M, Teot L. Resorption Kinetics of Eggshell: An In Vivo Study. *J Craniofac Surg* 12(1):53-58, 2001.
4. Dupoirieux L, Neves M, Pourquier D. Comparison of Pericranium and Eggshell as Space Fillers Used in Combination with GBR. *J Oral Maxillofac Surg* 58: 40-46, 2000.
5. Durmuş E, Celik I, Ozturk A, Ozkan Y, Aydın F. Evaluation of the Potential Beneficial Effects of Ostrich Eggshell Combined with Eggshell Membranes in Healing of Cranial Defects in Rabbits. *J Int Med Res* 31:223-230, 2003.
6. Gao T.J, Tuominen T.K, Lindholm T.S, Kommonen B, Lindholm T.C. Morphological and Biomechanical Difference in Healing in Segmental Tibial Defects Implanted with Biocoral® or Tricalcium Phosphate Cylinders. *Biomaterials* 18:219-223, 1997.
7. Guillemain G, Fournie J, Patat J.H, Chetail M. The Coral Skeleton. A Choice Implant for Bone Repair in Case of Massive Bone Defect. *Calcif. Tis. Int* 31: suppl. 108, 1980.
8. Guillemain G, Patat J.H, Fournie J, Chetail M. The Use of Coral as a Bone Graft Substitute. *J. Biomed. Mater Res* 21: 557-567, 1987.
9. Guillemain G, Meunier A, Dallant P, Christel P, Pouliquen J.C, Sedel L. Comparison of Coral Resorption and Bone Apposition with Two Corals of Different Porosities. *J Biomed. Mater Res* 23: 765-779, 1989.
10. Gültekin S.E. Klass II Furkasyon Defektlerine Uygulanan Antibiyotikli ve Antibiyotiksiz Kalsiyum Karbonat Esaslı Biyomateryalin Etkilerinin İncelenmesi, Doktora Tezi, Ankara, 1992.
11. Issahakian S, Ouhayoun J.P, Guillemain G, Patat J.L. Madreporic Coral. *L'information Dentaire* 24: 2123-2132, 1987.
12. Kim C.K, Choi E.J, Cho K.S, Chai J.K, Wikesjö M.E. Periodontal Repair in Intrabony Defects Treated With a Calcium Carbonate Implant and Guided Tissue Regeneration. *J Periodontol* 67: 1301-1306, 1996.
13. Lindhe A. Comparison of Pericranium and Eggshell as Space Fillers Used in Combination with GBR. *J Oral Maxillofac Surg* 58:47, 1998.
14. Macneill S.R, Cobb C.M, Rapley J.W, Glaros A.G, Spencer P. In Vivo Comparison of Synthetic Osseous Graft Materials. *J Clin Periodontol* 26: 239-245, 1999.
15. Majzoub Z, Berengo M, Giardino R, Aldini N.N, Cordioli G. Role of Intramarrow Penetration in Osseous Repair. *J Periodontol* 70: 1501-1510, 1999.
16. Mellonig J.T, Bowers G.M, Bailey R.C. Comparison of Bone Graft Materials: Part I. *J Periodontol* 52: 291-297, 1981.
17. Moon I.S, Chai J.K, Cho K.S, Wikesjö U.M, Kim C.K. Effects of Polyglactin Mesh Combined with Resorbable Calcium Carbonate or Replamineform Hydroxyapatite on Periodontal Repair in Dogs. *J Clin Periodontol* 23: 945-951, 1996.

18. Nasr H.F, Aichelmann M.E, Yukna R.A. Bone and Bone Substitutes. *Periodontology* 2000 19: 74-86, 1999.
19. Nery E.B, Eslami A, Van Swol R.I. Biphasic Calcium Phosphate Ceramic Combined with Fibrillar Collagen with and without Citric Acid Treatment of Periodontal Osseous Defects. *J Periodontol* 61: 166-170, 1990.
20. Ouhayoun J.P, Issahakian S, Patat J.L, Guillemin G, Shabana A.H.M, Sawaf H, Forest N. A Study of the Dynamics of Bone Repair Promoted by Three Biomaterials. *Colloque Biomat* 177: 345-350, 1989.
21. Ouhayoun J.P, Issahakian S, Patat J.L, Guillemin G, Shabana A.H.M, Sawaf H, Forest N. Histological Evaluation of Alloplastic Grafting Materials in An Animal Closed Model. *J Dent Res* 68 (4): Abstract-275, 1989.
22. Ouhayoun J.P, Issahakian S, Patat J.L, Guillemin G, Shabana A.H.M, Sawaf H, Forest N. Influence of Biomaterials on the Healing Pattern of Bony Defects in Miniature Pig Mandible. *J Dent Res* 68: special issue, Abstract-1244, 1989.
23. Ouhayoun J.P, Shabana A.H.M, Issahakian S. Histological Evaluation of Natural Coral Skeleton as a Grafting Material in Miniature Swine Mandible. *J Mater Sci Mater Med* 3:222-228, 1992.
24. Patat J.L, Guillemin G. Natural Coral As Bone Graft Substitute Biomaterial. 13 Years of Experience. *Ann. Chir. Plast. Esthet* 34 (3): 221-225, 1984.
25. Rosenberg E, Rose L.F. Biologic and Clinical Considerations for Autografts and Allografts in Periodontal Regeneration Therapy. *Dent Clin North America* 42(3): 467-490, 1998.
26. Shabana A.H.M, Ouhayoun J.P, Patat J.L, Forest N. Gingival Reaction to Three Periodontal Implant Materials. *J. Dent Res* 68(4): Abstract-280, 1989.
27. Souyris F, Pellequer C, Payrot C, Servera C. Coral, a New Biomedical Material. *J. Maxillofac. Surg* 13: 64-69, 1985.
28. Stubbs D, Deakin M, Chapman P, Bruce W, Debes J, Gillies R.M, Walsh W.R. In Vivo Evaluation of Resorbable Bone Graft Substitutes in a Rabbit Tibial Defect Model. *Biomaterials* 25: 5037-5044, 2004.
29. Su-Gwan K, Hak-Kyun K, Sung-Chul L. Combined Implantation of Particulate Dentine, Plaster of Paris, and a Bone Xenograft for Bone Regeneration in Rats. *J Cranio-Maxillofac Surg* 29: 282-288, 2001.
30. Volpi N. Adsorption of Glycosaminoglycans onto Coral-a New Possible Implant Biomaterials for Regeneration Therapy. *Biomaterials* 20: 1359-1363, 1999.
31. Wikesjö U.M.E, Lim W.H, Razi S.S, Sigurdsson T.J, Lee M.B, Tatkis D.N, Hardwick W.R. Periodontal Repair in Dogs: A Bioabsorbable Calcium Carbonate Coral Implant Enhances Space Provision for Alveolar Bone Regeneration in Conjunction with GTR. *J Periodontol* 74:957-964, 2003.
32. Yukna R.A, Yukna C.N. A 5-Year Follow-up of 16 Patients Treated with Coralline Calcium Carbonate Bone Replacement Grafts in Infrabony Defects. *J Clin Periodontol* 25:1036-1040, 1998.
33. Yukna R.A. Clinical Evaluation of Coralline Calcium Carbonate as a Bone Replacement Graft Material in Human Periodontal Osseous Defects. *J Periodontol* 65: 177-185, 1994.

Yazışma adresi

Öğr. Gör. Dr. Ahu URAZ
Gazi Üniversitesi Diş Hekimliği Fakültesi
Periodontoloji A.D
06510 8. cadde 82. sokak Emek/ANKARA
Tel: 0312 2126220/320
e-posta:ahuuraz@gazi.edu.tr