

# KÖK KANAL DOLGUSUNUN UZAKLAŞTIRILMASINDA KULLANILAN FARKLI TEKNİKLERİN ETKİNLİKLERİNİN KARŞILAŞTIRILMASI

## COMPARISON OF THE EFFICIENCY OF DIFFERENT TECHNIQUES USED FOR REMOVING ROOT CANAL FILLING

Ayşe Diljin KEÇECİ\*,

Bulem KAYA ÜREYEN†

Gül ÇELİK ÜNAL\*,

### ÖZET

**Amaç:** Doldurulmuş kök kanallarından gutaperka ve patın uzaklaştırılmasında kullanılan altı farklı tekniğin etkinliklerinin *in vitro* olarak değerlendirilmesidir.

**Gereç ve Yöntem:** Altmış adet tek köklü küçük azı dişi step back tekniği ile genişletildi, gutta perka ve AH 26 ile lateral kondansasyon yöntemiyle dolduruldu. Dişler her grupta on diş olacak şekilde rastgele altı gruba ayrıldı. Retreatment şu tekniklerden biri ile yapıldı: 1. El aletleri ile uzaklaştırma 2. Çözücü ile el aletlerinin birlikte kullanılması 3. Döner aletler ile uzaklaştırma 4. Çözücü ile döner aletlerin birlikte kullanılması 5. El aletleri ve döner aletlerin birlikte kullanılması 6. Çözücü, el aletleri ve döner aletlerin birlikte kullanılması. Uzaklaştırma işlemi için gerekli süre her grup için kaydedildi. Köklerin bucco-lingual ve proksimal dijital radyografik görüntüleri apikal, orta ve koronal olarak üç bölüme ayrılarak daha önceden Kappa testi ile uyumları ispatlanmış iki gözlemci tarafından 0-3 skorları ile değerlendirildi. Tek yönlü ANOVA ve Duncan testleri kullanılarak istatistiksel analizleri yapıldı.

**Bulgular ve Sonuç:** El aletleri ile uzaklaştırma ile sağlanan kanal duvar temizliğinin üstünlüğü yüksek derecede anlamlı bulunmasına karşın bu teknik en yavaş teknik olarak belirlendi. Döner aletler ile uzaklaştırma ise diğer bütün tekniklerden daha hızlı bulundu ( $p<0,05$ ).

**Anahtar Kelimeler:** Döner aletler, kanal eğeleri, kloroform, kök kanal dolgusu, retreatment.

### SUMMARY

**Objective:** The purpose of this study was to compare the efficiency of six different techniques used for gutta-percha and sealer removal from obturated root canals *in vitro*.

**Material and Method:** Sixty extracted single-rooted premolar teeth were instrumented by step-back flare technique and obturated with laterally condensed gutta-percha and AH-26. They were randomly distributed into six groups of ten specimens each. Retreatment was performed with one of the following techniques: 1. Manual instrumentation 2. Manual instrumentation with a solvent 3. Rotary instrumentation 4. Rotary instrumentation with a solvent 5. Combination of rotary and manual instrumentation 6. Combination of rotary and manual instrumentation with a solvent. The time which was required for removal process of each method was recorded. The bucco-lingual and proximally digital radiographic views of roots were divided into apical, middle and coronal parts and scored on a scale of 0 to 3 by two trained observers after their agreement with kappa test. One way ANOVA and Duncan tests were performed for statistical analysis.

**Results and Conclusion:** The superiority of manual instrumentation was highly significant in terms of canal wall cleanliness, though it was the slowest technique. The rotary instrumentation was faster than all other techniques ( $p<0, 05$ ).

**Key words:** Rotary instruments, canal files, chloroform, root canal filling, retreatment.

**Makale Gönderiliş Tarihi : 14.02.2005**

**Yayın Kabul Tarihi: 16.05.2005**

\* Süleyman Demirel Üniversitesi Diş Hekimliği Fakültesi, Diş Hastalıkları ve Tedavisi AD, Yrd. Doç. Dr.

† Süleyman Demirel Üniversitesi Diş Hekimliği Fakültesi, Diş Hastalıkları ve Tedavisi AD, Arş. Gör. Dt.

## GİRİŞ

İlk endodontik tedavinin başarısız olduğuna karar verilirse, kanal dolgusu uzaklaştırılarak tekrarlanır<sup>5</sup>. Buna "Retreatment veya tedavinin yenilenmesi" denir<sup>14,29</sup>. Amerikan Endodontistler Birliği terimler sözlüğü retreatment sözcüğünü kanal şeklinin revizyonu, kök kanal dolgu materyallerinin çıkarılması ve kanalın tekrar doldurulması olarak ifade eder<sup>3</sup>. Kök kanal tedavisinin yenilenmesi, günümüz endodonti pratiğinde sıklıkla uygulanmaktadır<sup>17</sup>. Başarısızlığa neden olduğu düşünülen kanalın yeniden tedavisi, dişlerin korunmasına ve ağızda tutulmasına verilen önemin artması ile gerekli hale gelmiştir<sup>13,14</sup>.

Bir çok faktör endodontik başarısızlığa neden olabilir<sup>29</sup>. Kanal tedavisini gerektiren başarısızlıkların başında ilk tedavinin teknik yetersizliğine bağlı olarak gelişen mikrobiyal enfeksiyon veya kök kanal sisteminin ortograd yoldan yeniden enfekte olması<sup>27</sup>, kök kanalının yetersiz temizlenmesi ve doldurulması<sup>1</sup> sayılabilir. Gözden kaçmış kanallar basamak oluşumu, perforasyon, transportasyon, kırık alet, kısa veya taşkın kanal dolgusu koronal sızıntı, post uygulama hataları, vertikal kırık ise ortaya çıkan diğer başarısızlık nedenleridir<sup>25</sup>.

Kök kanallarının doldurulmasında pat ile birlikte güta-perka en çok kullanılan kök kanal dolgu materyalidir<sup>17</sup>. Güta-perkanın uzaklaştırılması işlemi için el aletleri, ısı taşıyıcı aletler, ultrasonik aletler, lazerler ve çözücüler gibi birçok teknik kullanılmaktadır<sup>10,16,17,21,28,30</sup>. Son yıllarda nikel titanyum eğelerin, paslanmaz çelik eğelerden daha esnek olmaları ve kırılmaya karşı dayanıklılıklarının yüksek olması nedeniyle kök kanal dolgu maddelerinin uzaklaştırılmasında sıklıkla kullanılmaya başlanmıştır. Bu eğeleri kullanan sistemler arasında Canal Finder<sup>9</sup>, Endotec<sup>17</sup>, ProFile<sup>18</sup>, Quantec<sup>7</sup> sayılabilir. Güta-perkayı yumuşatarak uzaklaştırılmasını kolaylaştırmak amacı ile çözücüler de kullanılmaktadır<sup>16,24</sup>. Yumuşamış güta-perka dentinden kolaylıkla ayırt edilir ve uzaklaştırılır<sup>20</sup>. Kloroform en etkili güta-perka çözücüsüdür, yüksek uçuculuk özelliği nedeni ile de avantajlıdır<sup>4,21</sup>.

Bütün bu geliştirilen tekniklere rağmen iyi kondanse edilmiş güta-perkanın uzaklaştırılması güç bir işlemdir ve çok zaman alıcıdır<sup>17</sup>. İlk tedaviye ait dolgunun yapısı uzaklaştırma süresini ve zorluğunu belirler<sup>13</sup>.

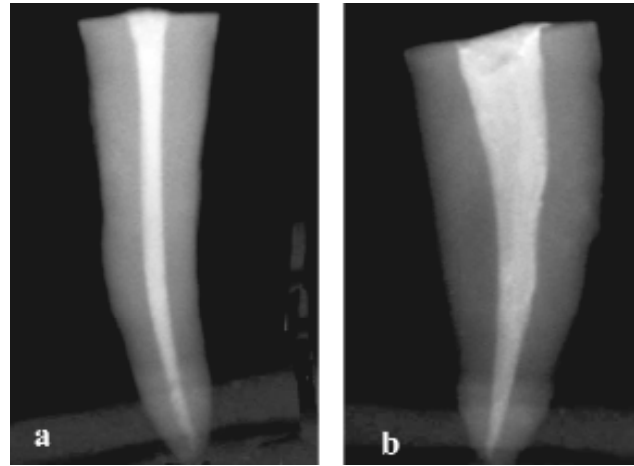
Bu çalışmanın amacı, kök kanal dolgusunu uzaklaştırmada kullanılan altı farklı tekniğin kanal duvarlarını temizlemedeki etkinliklerinin ve hızının karşılaştırılmasıdır.

## GEREÇ VE YÖNTEM

Apikal formasyonu tamamlanmış altmış adet düz, tek kanallı alt premolar insan dişi seçildi. Giriş kavimleri, su

soğutması altında yüksek devirde elmas rond frezle açıldı. 15 no'lu K tipi eğe (Dentsply, Maillefer, Ballaigues, İsviçre) kanala yerleştirildi. Eğenin, apikal foramende görüldüğü noktadan 1mm eksiği çalışma boyu olarak belirlendi. Her dişin kronu, standardizasyonu sağlamak amacı ile çalışma boyu 18mm olacak şekilde düzleştirildi. Kökün koronal üçlüsü, 2 ve 3 no'lu Gates-Glidden frezler (Dentsply, Maillefer, Ballaigues, İsviçre) ile genişletildi. Kanal preparasyonu, apikal ana eğe ISO #35, olacak şekilde K-tipi eğeler kullanılarak *step-back flare* tekniği'ne<sup>31</sup> göre tamamlandı. İrrigasyon solüsyonu olarak toplam 30 ml, % 2,5 luk sodyum hipoklorit kullanıldı.

Kök kanalları kağıt konlar ile kurutulduktan sonra güta-perka ve AH-26 (De Trey, Zürih, İsviçre) kanal patı kullanılarak lateral kompaksiyon tekniği ile dolduruldu. Koronal kısımdaki fazla güta-perka, güta-perkayı ısı ile kesici cihaz (Gutta-Cut, Dentouch, Israel) yardımıyla kanal ağızların 1 mm aşağı seviyesinde kesildi. Geçici restorasyonlar için Cavit (DeTrey, Dentsply,) kullanıldı. Kanal dolgusunun kontrolü için direkt dijital radyografi yöntemi (Visualix Gendex Dental Sistemleri, Monza, İtalya) ile dişlerin bukko-lingual ve mezo-distal görüntüleri elde edildi. (Şekil 1) Kanal duvarlarına adaptasyon ve homojenitesi yetersiz bulunan dişler çalışmadan çıkarıldı ve yeni bir diş ile çalışmaya devam edildi. Kullanılan kanal patının tam olarak sertleşmesi için dişler 37°C'de %100 nemli ortamda (distile su) 1 ay bekletildi.



Şekil 1. Kök kanal dolgusunun bukko-lingual (a) ve mezo-distal (b) dijital radyografik görüntüsü.

Dişler, her grupta 10 adet olacak şekilde rastgele 6 gruba ayrıldı:

1. Grup: El aletleri ile uzaklaştırma
2. Grup: Çözücü ile el aletlerinin birlikte kullanılması
3. Grup: Döner aletler ile uzaklaştırma

4. Grup: Çözücü ile döner aletlerin birlikte kullanılması

5. Grup: El aletleri ve döner aletlerin birlikte kullanılması

6. Grup: Çözücü, el aletleri ve döner aletlerin birlikte kullanılması.

Tüm gruplarda kanal dolgusunu uzaklaştırılması işlemlerine, dişlerin koronal üçlüsündeki dolgu materyalinin 2 ve 3 no'lu Gates-Glidden frezlerin kullanılmasıyla başlandı.

2., 4. ve 6. gruplarda kloroform, Gates-Glidden frezlerle oluşturulan koronal üçlüdeki hazneye 0,05ml damlatılarak uygulandı. İhtiyaç duyulduğunda her diş için 4 ml'yi aşmayacak miktarda tekrar damlatıldı.

Güta-perka ve daimi kanal patınının uzaklaştırılması işleminde kullanılan eğeler, deformasyonu ve kırılmayı önlemek amacı ile en fazla 5 dişte kullanıldı. Alet kırıldığında çalışmaya yeni bir diş ve alet ile devam edildi.

**1- El aletleri ile uzaklaştırma:** Kök kanal dolgusu, 15-40 no'lu paslanmaz çelik K-tipi ve H-tipi eğeler (Dentsply, Maillefer, Ballaigues, İsviçre) kullanılarak uzaklaştırıldı. 40 no'lu K tipi eğe, çeyrek tur saat yönünde çevirme, itme ve çekme hareketleri ile kullanıldı. Ardından aynı numaralı H-tipi eğe hafif çevrilerek güta perka içine saplanıp çekilerek kullanıldı. 40 no'lu eğelerden sonra sırasıyla 35-20 no'lu K-tipi ve H-tipi eğeler kullanıldı. 15 no'lu eğe ile kanal boyuna ulaşıldı. Bu boyda tekrar 20-40 no'lu eğeler kullanıldı.

**2- Çözücü ile el aletlerinin birlikte kullanılması:** Güta perkayı yumuşatmak amacı ile Gates-Glidden frezler ile koroner üçlüde oluşturulan hazneye enjektör yardımı ile 0.05 ml'lik damlalar halinde 3-4 kez kloroform damlatılarak birkaç saniye beklendi. Birinci grupta uygulanan el ile uzaklaştırma yöntemi bu grupta da tekrarlandı.

**3- Döner aletler ile uzaklaştırma:** ProFile 0.04/35 ve 40 no'lu eğeler (Dentsply, Maillefer, Ballaigues, İsviçre), 340 devir/dak.'da yüksek dönme momentine (tork) sahip elektrikli motor ile (Technika, Dentsply, Maillefer, İsviçre) kullanıldı. 35 no'lu eğe ile çalışma boyuna ulaşılan kadar hafif basınçla ileri geri apikal yönde ilerlendi. 40 no'lu eğe ile güta-perka çıkışının son bulunduğu gözlenene kadar çalışma boyunda preparasyona devam edildi.

**4- Çözücü ile döner aletlerin birlikte kullanılması:** Kök kanal dolgusunu yumuşatmak amacı ile Gates-Glidden frezler ile koroner üçlüde oluşturulan hazneye 0.05 ml'lik damlalar halinde 3-4 kez kloroform damlatılarak

birkaç saniye beklendi Üçüncü grupta uygulanan döner aletlerle uzaklaştırma yöntemi bu grupta da tekrarlandı.

**5- El aletleri ve döner aletlerin birlikte kullanılması:** İlk olarak döner aletler ile genişletme yöntemi işlemleri uygulandı. Ardından 40 no'lu H-tipi eğe çevresel eğeleme hareketi ile çalışma boyunda kullanıldı.

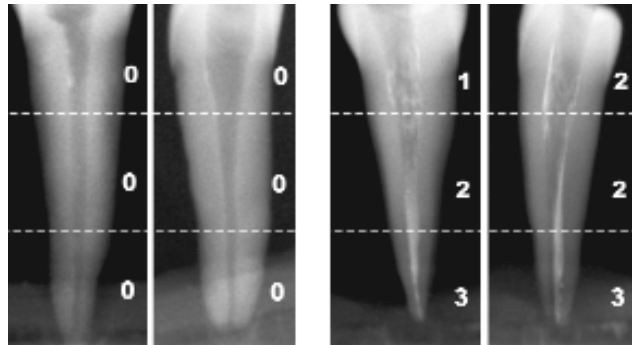
**6- Çözücü ile el aletleri ve döner aletlerin birlikte kullanılması (kombine yöntem):** Güta perkayı yumuşatmak amacı ile Gates-Glidden frezler ile koronal üçlüde oluşturulan hazneye enjektör yardımı ile 0.05 ml'lik damlalar halinde 3-4 kez kloroform damlatılarak birkaç saniye beklendi. Beşinci grupta uygulanan uzaklaştırma yöntemi bu grupta da tekrarlandı.

Preparasyona, eğelerle güta-perka parçalarının dışarı taşınması son bulana ve sadece dentin talaşları gözlenene kadar devam edildi.

Tüm gruplarda güta-perkanın uzaklaştırılma işlemi tamamlandıktan sonra kanal %2,5' luk sodyum hipoklorit ile yıkandı. Tüm prosedürler tek bir operatör tarafından uygulandı.

Güta-perka yı uzaklaştırma işlemi tamamlandıktan sonra tüm dişlerin görüntüleri, bukko-lingual ve mezyo-distal açılardan direkt dijital radyografi yöntemi ile tekrar elde edildi.

**Kanal duvar temizliğinin değerlendirilmesi:** Elde edilen ikinci görüntüler, daha önce den Kappa testi<sup>9</sup> ile gözlemci içi (1. gözlemci K= 0.925, 2. gözlemci K= 0.966) ve gözlemciler arası (K=0.858) uyumları saptanan iki araştırmacı tarafından değerlendirildi. Kök kanalı koronal, orta ve apikal üç bölüme ayrılarak skorlandı. 0= radyoopak bir debris yok, 1= %25 den daha az debris, 2= %25-50 arasında debris, 3= %50 den daha fazla debris<sup>11</sup>. (Şekil 2)



Şekil 2. Kök kanal duvar temizliğinin 3 farklı seviyede ve 3 skorla değerlendirilmesine ait örnekler.

### Güta-perkannın uzaklaştırılması için gereken süre:

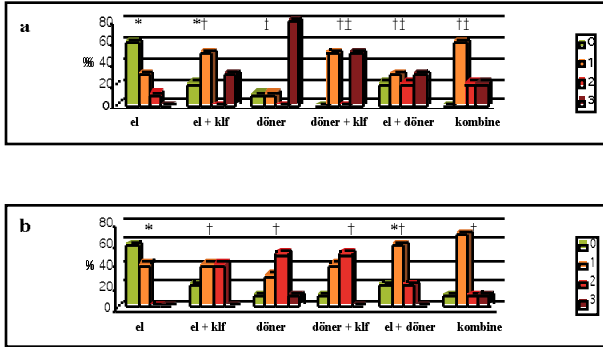
Her yöntem için gates-glidden frezler ile ilk kanal dolgusunun uzaklaştırılması ile başlayan ve mekanik temizlemenin sona ermesine kadar geçen çalışma süresi dijital bir kronometre (Omega, Bieme, İsviçre) ile saptandı ve kayıt edildi.

**İstatistiksel analiz:** Üç seviyedeki kanal duvar temizliğine ait skorlar ve her gruba ait işlem süresi tek yönlü ANOVA ve Duncan testleri ile değerlendirildi.

### BULGULAR:

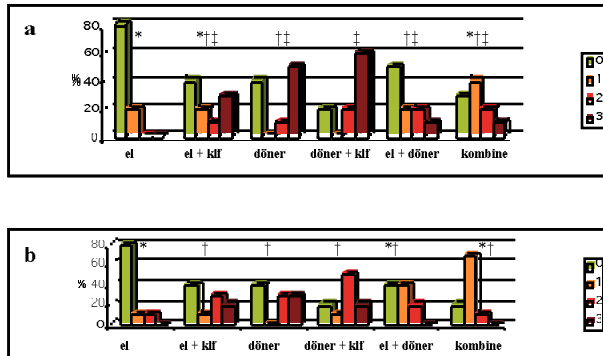
Bukko-lingual ve mezyo-distal açılardan alınan radyografilerde el aletleri ile uzaklaştırılan grupta (1. grup) diğer yöntemlerden istatistiksel olarak anlamlı derecede iyi bir kanal duvar temizliği gözlenmiştir ( $p<0,05$ ).

Koronal üçlü incelendiğinde en temiz kanal duvarları el aletleriyle uzaklaştırmada elde edilirken, en fazla debris döner aletlerin tek başına kullanıldığı grupta gözlenmiştir (Şekil 3).



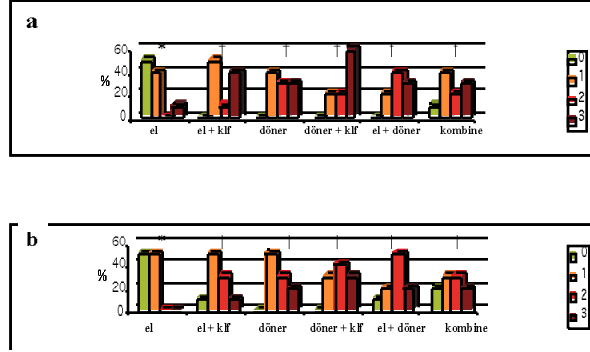
Şekil 3. Bukko-lingual (a) ve mezyo-distal (b)yönde alınan radyografilerde koronal üçlüde debris skorlarının dağılımı (%). İstatistiksel farklılık ve benzerlik sembelleri (\*, †, ‡) gösterilmiştir ( $p<0.05$ ).

Orta üçlü hem bukko-lingual hem de mezyo-distal açıdan incelendiğinde el aletleri ile uzaklaştırma en iyi duvar temizliğini göstermiştir. (Şekil 4)



Şekil 4. Bukko-lingual (a) ve mezyo-distal (b)yönde alınan radyografilerde orta üçlüde debris skorlarının dağılımı (%). İstatistiksel farklılık ve benzerlik sembelleri (\*, †, ‡) gösterilmiştir ( $p<0.05$ ).

Apikal üçlü hem bukko-lingual hem de mezyo-distal açıdan incelendiğinde el aletleri ile uzaklaştırma en iyi duvar temizliği ( $p<0.05$ ) değerlerini gösterirken diğer gruplar arasında anlamlı bir fark bulunmamıştır. En kötü değerler döner aletlerin kloroform ile birlikte kullanıldığı 4. grupta gözlenmiştir. (Şekil 5)



Şekil 5. Bukko-lingual (a) ve mezyo-distal (b)yönde alınan radyografilerde apikal debris skorlarının dağılımı (%). İstatistiksel farklılık ve benzerlik sembelleri (\*, †, ‡) gösterilmiştir ( $p<0.05$ ).

Güta-perkayı uzaklaştırmak için gerekli süre açısından gruplar arasındaki fark istatistiksel olarak anlamlı bulundu ( $p<0,05$ ). Tüm gruplar arasında en hızlı uzaklaştırma işlemi döner aletler ile yapılırken, en yavaş el aletleri idi. Kombine yöntem ile el aletleri ve döner aletlerin birlikte kullanıldığı yöntemleri arasında süre açısından anlamlı bir fark bulunmadı. (Tablo 1)

Tablo 1. Kök kanal dolgusunun ortalama uzaklaştırılma süreleri (dak:s) ve standart sapma (SS) değerleri.

Gruplar	n	Ortalama ± SS
1. El aletleri	10	13:105±7,3797
2. Çözücü ile el aletleri	10	7:7716±2,4867
3. Döner aletler	10	3:4416±0,9888
4.Çözücü ile döner aletler	10	3:9300±0,8125
5. El aletleri ve döner aletler	10	5:5400±1,4586
6. Çözücü, el aletleri ve döner aletler	10	4:6833±1,2324

### TARTIŞMA

Başarısız olmuş kök kanallarının ortograt yoldan yeniden tedavisi günümüz endodonti pratiğinde ilk olarak düşünülmesi gereken tedavi şeklidir<sup>25</sup>. Yeterli miktarda temizliği yapılmamış ve doldurulmamış kanallardan mümkün olduğunca fazla pat ve güta-perkannın uzaklaştırılması, periapikal enflamasyon ve başarısızlık nedeni olabilecek nekrotik doku ve bakterilerin uzaklaştırılmasında önemlidir<sup>18</sup>.

Bu çalışmada dişlerin kronları aşındırılıp çalışma boyu 18 mm olarak standardize edilmiştir. Bu şekilde, retreatmanı zorlaştıracak koronal bölgedeki anatomik engeller ortadan kaldırılmıştır<sup>2</sup>.

Çalışmada dişler, uzaklaştırılmayan güta-perka ve kanal patının daha net değerlendirilebilmesi için, birbirine dik iki farklı açıdan elde edilen görüntüler ile incelenmiştir. En fazla debris bukko-lingual radyografilerde görülmektedir. Benzer sonuçları rapor eden Ferreira ve ark.<sup>11</sup>, bu farklılığı debrisin mezio-distal görüntülerde süperpoze olmasına bağlı olarak daha az, bukko-lingual görüntülerde ise daha belirgin olarak izlenebilmesine bağlamıştır.

Wilcox ve Swift<sup>35</sup> yaptıkları bir çalışmada kök kanalının yenilenmesi işlemlerinde kanal genişletmenin orijinal genişletme tekniğinden farklı bir teknik kullanılarak yapılması gerektiğini savunmuşlardır. Orijinal kanal tedavisi esnasında prepare edilemeyen ve debrisin tam olarak uzaklaştırılmadığı bölgelerin, retreatment esnasında farklı bir teknik kullanılarak uzaklaştırılabileceği ve teorik olarak da başarı şansının artırılabilceğini rapor etmişlerdir. Bu çalışmada kanal genişletme işleminde 35 no'lu, uzaklaştırma işleminde ise 40 no'lu ana apikal eğe kullanılmıştır.

Kök kanal dolgularının uzaklaştırılması işlemlerinde endodontik kanal aletlerinin, etkinliklerini azaltacak ve kırılmalarına yol açabilecek zararlara uğradıkları bilinmektedir<sup>18</sup>. Bu çalışmada beş dişte bir alet değişimi yapılmıştır. Döner aletlerle uzaklaştırmada el aletleri ve döner aletlerin birlikte kullanıldığı yöntemlerde 2'şer adet eğe, döner alet ile uzaklaştırma ve kombine + kloroform yöntemde 1'er adet eğe kırılmıştır. El aletleri ile uzaklaştırma yönteminde ise kanal eğesi kırılmamıştır. İmura ve ark<sup>18</sup> ProFile' in da yer aldığı döner aletlerle yaptıkları çalışmada, ProFile grubunda el aletlerine oranla daha fazla aletin kırıldığını bildirmişlerdir. Bu sonucu ProFile eğelerinin dolgu maddesi içinde sıkışmasına neden olabilecek yivli yapısına ve devam eden rotasyonla birlikte eğe üzerinde oluşan strese bağlamışlardır. Kanal dolgusunun uzaklaştırılmasında döner aletlerin hafif apikal basınçla ve doğru teknikle uygulanması tavsiye edilmektedir. Barrieshi-Nusair<sup>5</sup> kanal dolgusunun uzaklaştırma işlemlerinde ProFile eğelerinin daha yüksek devirlerde kullanılmasını önermektedir. Bu çalışmada 4. grupta alet kırılmasının azalmış olması döner aletler ile kloroformun birlikte kullanılmasının bir avantajı olarak gözükmekle birlikte kanal duvarlarında daha fazla debrisin kalmasına sebep olmuştur.

Kloroformun el aletleri ile birlikte kullanılması (2. grup), hızı anlamlı derecede arttırmış döner aletler ile birlikte kullanılması ise süreyi etkilememiş, ancak kanal duvarlarında daha fazla debrisin kalmasına neden olmuştur. Kombine yöntemde, kloroformun kullanılması kanal duvar temizliğini istatistiksel olarak anlamlı olmasa da arttırmış ve süreyi kısaltmıştır.

Dişlerin tamamının koronal üçlüsü gates-glidden frezler ile uzaklaştırılmasına rağmen, bu seviyede gruplar arasında fark bulunmuştur ( $p<0,05$ ). Bu farklılığın kloroform kullanımına bağlı olduğu düşünülmektedir. Çünkü her seviyede olduğu gibi bu seviyede de en iyi kanal duvar temizliği kloroformun kullanılmadığı gruplarla sağlanmıştır.

Kloroform sitotoksik<sup>14,32</sup> özellikleri nedeniyle çok dikkatli kullanım gerektiren bir çözücüdür. Kloroformun güta-perkayı yumuşatıcı etkisinden retreatment işlemlerinde yararlanılmaktadır. Ancak yumuşamış güta-perka kanal boyunca duvara yapışır ve temizlenmesi zor ince bir tabaka oluşturur<sup>26</sup>. Bu çalışma da kloroform kanalda daha fazla uzaklaştırılmayan güta-perka kalmasına neden olmuştur. Yapılan bazı çalışmalar da bu sonucu desteklemektedir<sup>15,26,33</sup>.

Klinik uygulamalarda kanaldan güta-perkanın uzaklaştırılma süresi sınırlanabilir ve işlem bitene kadar devam edilir. Bu çalışmada diğer in vitro çalışmalardaki maksimum süre örnek alınarak, süre 20 dakika ile sınırlandırılmıştır<sup>15,17,19</sup>. Özellikle iyi kondanse edilmiş kanallardan güta-perka ve patın uzaklaştırılması el aletleri ile çok zor ve zaman alıcı bir işlemdir. Bir çok vakada değişik tekniklerin birlikte kullanılması, etkinliği arttırmaya ve süreyi azaltmaya yardımcı olabilir. Bu durum bu çalışmanın sonuçları üzerinde de etkili olmuştur.

Döner aletlerle uzaklaştırma, el aletleri ile uzaklaştırmadan süre açısından daha üstündür ( $p<0,05$ ). Literatürdeki bazı çalışmalar bu sonuçları desteklemekte,<sup>11,12,26</sup> bir çalışma ise paslanmaz çelik el aletlerinin kanal dolgusunun uzaklaştırma işleminde nikel titanyum döner aletlerden daha hızlı olduğunu belirtmektedir<sup>5</sup>.

El aletleri ve döner aletlerle uzaklaştırma yöntemlerine ilave olarak her iki yöntemin birlikte kullanılmasının daha iyi bir sonuç vereceği düşünülmüş, kombine yöntem oluşturulmuştur. Çalışmanın sonuçlarına göre, kombine yöntem kanal duvarı temizliği açısından döner aletlerle ve süre açısından da el aletleriyle uzaklaştırma yöntemlerinden üstün bulunmuştur.

Bir çok çalışmada hiçbir retreatment tekniğinin veya bunların kombinasyonlarının güta-perka ve patı tam olarak uzaklaştıramadıkları görülmektedir<sup>5,6,8,13,17,18,19,26,34</sup>. Bu çalışmada da sadece el aletleri ile uzaklaştırmada 3 dişte tam bir temizlik sağlandığı görülmüştür.

Radyografiler iki boyutlu değerlendirmelere olanak tanır. Bu çalışmada çekilmiş dişlerde çalışıldığı için üçüncü boyut mezio distal açıdan görüntülenebilmiştir. Daha

ayrıntılı değerlendirmeler için mikroskopik düzeyde ileri çalışmalara ihtiyaç vardır. Bu çalışmanın sınırları içerisinde, el aletlerinin kullanılması güvenli, etkin ancak yavaş bulunmuştur. İşlem döner aletlerle hızlandırılacaksa kloroform kullanılarak kırılma riski azaltılmalı ve son temizlik el aleti ile yapılmalıdır.

#### KAYNAKLAR

1. Abou-Rass M Evaluation and clinical management of previous endodontic therapy. J Prosthet Dent 47:528-534,1982.
2. Al-Omari MA, Dummer PM. Canal blockage and debris extrusion with eight preparation techniques. J Endod 21:154-158, 1995.
3. American Association of Endodontics: AAE glossary, contemporary terminology for endodontics, 8<sup>th</sup> ed. Chicago, American Association of Endodontists. 1998
4. Barbosa SV, Burkard DH, Spangberg LS. Cytotoxic effects of gutta-percha solvents. J Endod 20:6-8,1994.
5. Barrieshi-Nusair KM. Gutta-percha retreatment: effectiveness of nickel-titanium rotary instruments versus stainless steel hand files. J Endod 28:454-456, 2002.
6. Bertrand MF, Pellegrino JC, Rocca JP, Klinghofer A, Bolla M. Removal of Thermafil root canal filling material. J Endod 23:54-57, 1997.
7. Betti LV, Bramante CM, Quantec SC rotary instruments versus hand files for gutta-percha removal in root canal retreatment. Int Endod J 34:514-519, 2001.
8. Bramante CM, Betti LV. Efficacy of Quantec rotary instruments for gutta-percha removal. Int Endod J 33:463-467, 2000.
9. Cohen J. A coefficient of agreement for nominal scales. Educational and Psychological Measurement 20: 37-46,1960.
10. Farge P, Nahas P, Bonin P. In vitro study of a Nd:YAG laser in endodontic retreatment. J Endod 24:359-363, 1998.
11. Ferreira JJ, Rhodes JS, Ford TR. The efficacy of gutta-percha removal using ProFiles. Int Endod J 34: 267-274, 2001.
12. Filho FB, Ferreira EL, Fariniuk LF. Efficiency of the 0,04 taper ProFile during the re-treatment of gutta-percha-filled root canals. Int Endod J 35:651-654, 2002.
13. Frajlich SR, Goldberg F, Massone EJ, Cantarini C: Comparative study of retreatment of thermafil and lateal condensation endodontic fillings, Int Endod J 31: 354-357, 1998.
14. Friedman S. Retreatment of failures. In: Walton RE, Torabinejad M, eds. *Principles And Practice of Endodontics*. 2<sup>nd</sup> ed. Philadelphia, USA: Saunders Company, 336-353, 1996.
15. Friedman S, Moshonov J, Trope M. Efficacy of removing glass ionomer cement, zinc oxide eugenol, and epoxy resin sealers from retreated root canals. Oral Surg Oral Med Oral Pathol 73:609-612, 1992.
16. Hunter KR, Doblecki W, Pelleu GB Jr. Halothane and eucalyptol as alternatives to chloroform for softening gutta-percha. J Endod 17:310-311, 1991.
17. Hülsmann M, Stotz S. Efficacy, cleaning ability and safety of different devices for gutta-percha removal in root canal retreatment. Int Endod J 30:227-233, 1997.
18. Imura N, Kato AS, Hata GI, et al. A comparison of the relative efficacies of four hand and rotary instrumentation techniques during endodontic retreatment. Int Endod J 33:361-366, 2000.
19. Imura N, Zuolo ML, Ferreira MO, Novo NE. Effectiveness of the canal finder and hand instrumentation in removal of gutta-percha root fillings during root canal retreatment. Int Endod J 29:382-386, 1996.
20. Kaplowitz GJ. Using retriified turpentine oil in endodontic retreatment. J Endod 22:11, 1996.
21. Ladley RW, Campbell AD, Hicks ML, Li SH. Effectiveness of halothane used with ultrasonic or hand instrumentation to remove gutta-percha from the root canal. J Endod 17: 221-224, 1991.
22. Metzger Z, Assif O, Tamse A. Residual chloroform and plasticity in customized gutta-percha master cones. J Endod 14: 546-549, 1988.
23. Moiseiwitsch JR, Trope M. Nonsurgical root canal therapy treatment with apparent indications for root-end surgery. Oral Surg Oral Med Oral Pathol Oral Radiol Endod 86:335-340, 1998.
24. Pecora JD, Spano JC, Barbin EL. In vitro study on the softening of gutta-percha cones in endodontic retreatment. Braz Dent J 4:43-47, 1993.
25. Ruddle CJ. Micro-endodontic nonsurgical retreatment. Dent Clin North Am 41:429-454, 1997.
26. Sae-Lim V, Rajamanickam I, Lim BK, Lee HL. Effectiveness of ProFile .04 taper rotary instruments in endodontic retreatment. J Endod 26:100-104, 2000.
27. Saunders WP, Saunders EM. Coronal leakage as a cause of failure in root-canal therapy: a review. Endod Dent Traumatol 10:105-108, 1994.
28. Stabholz A, Friedman S. Endodontic retreatment—case selection and technique. Part 2: Treatment planning for retreatment. J Endod 14:607-614, 1988.
29. Stabholz A, Friedman S, Tamse A. Endodontic failures and re-treatment. In: Cohen S, Burns RC, eds. *Pathways of the Pulp* 6<sup>th</sup> ed. St Louis, ABD: Mosby, 690-727, 1994.
30. Taintor JF, Ingle JJ, Fahid A. Retreatment versus further treatment. Clin Prev Dent 5:8-14, 1983.
31. Walton R, Cleaning and shaping. In: Walton R, Torabinejad M. *Principles and practice of endodontics*. 1<sup>st</sup> ed. Philadelphia: W.B. Saunders Company, ABD; 195-213, 1989.
32. Wennberg A, Orstavik D. Evaluation of alternatives to chloroform in endodontic practice. Endod Dent Traumatol 5:234-237, 1989.

33. Wilcox LR. Thermafil retreatment with and without chloroform solvent. J Endod 19:563-566, 1993.
34. Wilcox LR, Krell KV, Madison S, Rittman B. Endodontic retreatment: evaluation of gutta-percha and sealer removal and canal re-instrumentation. J Endod 13:453-457, 1987.
35. Wilcox LR, Swift ML. Endodontic retreatment in small and large curved canals. J Endod 17:313-315, 1991.

**Yazışma adresi**

Yrd. Doç. Dr. A. Diljin Keçeci  
Süleyman Demirel Üniversitesi  
Diş Hekimliği Fakültesi  
Diş Hastalıkları ve Tedavisi AD  
32200 Kampüs / Isparta  
Tel: 0.246 211 32 29  
E-posta: diljink@med.sdu.edu.tr