

**FLEP OPERASYONU SONRASI UYGULANAN  
SULKULER EPİTEL KÜRETAJLARIN  
PERİODONTAL YAPILANMAYA ETKİLERİNİN HİSTOLOJİK OLARAK DEĞERLENDİRİLMESİ**

**HISTOLOGICAL EVALUATION OF THE EFFECT OF  
POST-OPERATIVE SULCULAR EPITHELIUM CURETTAGE  
ON PERIODONTAL REGENERATION**

**Gül ÇEHRELİ\***

**Kaya EREN†**

**Tülin OYGÜR‡**

**ÖZET**

Bu çalışmada deneysel olarak oluşturulan 3. derece furkasyon defektlerinde, konvansiyonel flep operasyonunu takiben erken yara iyileşmesi döneminde sulkuler epitelin düzenli aralıklarla kürete edilmesinin, periodonsiyumun diğer komponentlerinden gelen hücrelerin bağ doku ataşmanı oluşturması üzerindeki etkisi incelendi. 5 adet köpeğin mandibüler 2., 3. ve 4. premolar dişlerinde kronik 3. derece furkasyon defektleri oluşturuldu. Konvansiyonel flep operasyonlarını takiben deney grubunda operasyondan sonra 4., 8., 12., 16. ve 20. günlerde marjinal dişetlerinin 3 mm kadar apikali hedeflenerek sulkuler epitel kürete edildi. Operasyondan sonraki 50. günde çalışma bölgelerini içeren doku örnekleri alındı ve histolojik değerlendirme için hazırlandı. Histolojik değerlendirmede periyodik epitelyal küretajın belirgin bir rejeneratif etki oluşturmadığı, deney ve kontrol grubu arasındaki iyileşmenin genel olarak paralellik gösterdiği gözlemlendi. Her iki grupta da sadece 3 örnekte furkasyon bölgesinde tam bir kapanma olduğu tesbit edildi. Deney grubunu oluşturan örneklerde birleşim epitelinin apikale migrasyonunun ve bağ dokusundaki inflammatuar hücre yoğunluğunun kontrol grubuna oranla daha az olduğu gözlemlendi.

**Anahtar kelimeler:** Flep operasyonu, yönlendirilmiş doku rejenerasyonu.

**SUMMARY**

In this study, periodical curettage of the epithelium was performed after conventional flap operation and the connective tissue attachment formation by the components of the periodontium was studied histologically in experimentally-induced Class III furcation defects. Chronic Class III furcation defects were created in the mandibular 2nd, 3rd and 4th premolars in five beagle dogs. Following conventional flap operations, the sulcular epithelium of the test group was curretted by aiming the apical 3 mm of the gingival margin on the postoperative 4th, 8th, 12th, 16th and 20th days. Specimens containing the defects and surrounding tissues were retrieved in blocks on the postoperative 50th day and processed for histological evaluation. The results revealed that periodical curettage of the epithelium did not have a particular impact and that healing in the test and control groups were similar. In each group, only three specimens showed complete regeneration at the furcation site. The extent of apical migration of the junctional epithelium and inflammatory cell density in the test specimens were less than those observed in the control group.

**Key words:** Flap operation, guided tissue regeneration.

\* *Serbest Dişhekimi, Dr*

† *Gazi Üniversitesi Dişhekimliği Fakültesi Periodontoloji Anabilim Dalı, Prof. Dr.*

‡ *Gazi Üniversitesi Dişhekimliği Fakültesi Patoloji Bilim Dalı Prof. Dr.*

## GİRİŞ

Periodontal hastalıklar sonucu kaybolan destek yapıların yeniden tamiri periodontolojinin en çok uğraş verdiği konuların başında yer almaktadır.<sup>9,24</sup> Bu yaklaşımdaki asıl hedef periodontal dokuların tam rejenerasyonu yani yeni sement, periodontal ligament ve alveoler kemik ile beraber dentogingival birleşimin daha koronal seviyede oluşumunu elde etmek olmakla birlikte, genelde yara iyileşmesi sırasında değişik iyileşme tiplerinin ortaya çıktığı bilinmektedir.<sup>10,18,24,25</sup>

Konvansiyonel periodontal tedaviyi takiben klinik olarak cep derinliğinde belirli oranda azalma gözlenirken, histolojik incelemeler uzun birleşim epiteli oluşumunun yeni ataşman oluşumunu engellediğini göstermektedir.<sup>9,16,24</sup> Bu bilgiler ışığında epitelin apikale migrasyonunu engelleyebilmek amacıyla dişeti grefti uygulamaları<sup>20</sup>, flebin koronale çekilmesi<sup>5,17</sup> tekniklerinin yanı sıra periodonsiyumu oluşturan çeşitli doku komponentlerinin periodontal iyileşme potansiyellerini ön plana çıkarmayı hedefleyen uygulamalar da geliştirilmiştir. Bunlardan kemik greftleriyle yapılan çeşitli çalışmalar sonucunda sınırlı miktarda sağlanan yeni ataşman ve kemik yapımına karşın, birçok vakada kök rezorpsiyonları ve ankilozlara rastlandığı, uygulamalardaki güçlükler ve postoperatif komplikasyonlar nedeniyle yöntemin oldukça sınırlı vakalarda kullanılabileceği gösterilmiştir.<sup>4,9,14</sup>

Rejenerasyon sağlamaya yönelik bir yaklaşım olarak kök yüzeylerine çeşitli pH ve sürelerde sitrik asit<sup>7,15,22</sup>, tetrasiklin HCl<sup>3,27</sup> gibi ajanlar veya laminin ve fibronektin gibi ataşman proteinlerinin<sup>27</sup> uygulanması da araştırmalara konu olmuştur. Öte yandan periodontal cerrahi sonucunda oluşan bağ dokusu ataşmanı ile dişlerin kalıcılığı ve sağlığı bakımından oldukça olumlu sonuçların alındığı birçok çalışma mevcuttur.<sup>14,16,25</sup> Ancak, bu amaca yönelik çalışmalarda bağ dokusu ataşmanını olumsuz etkileyen en büyük faktörün dişeti epitelinin erken dönemlerde yara yüzeyine inerek bu ataşmanın oluşmasını engellemesi olduğu belirlenmiştir.<sup>9,10,25,29</sup> Esasen, çeşitli bariyerlerin doku regenerasyonu için kullanılması fikri bundan kaynaklanmıştır.

Bariyer sistemlerinin pahalı olması, endikasyon ve uygulamada çok özen gerektirmelerine karşın günümüzdeki periodontal cerrahi gereksiniminin yoğunluğu içerisinde bariyerler yerine flep operasyonu-

nun uygulaması ise kaçınılmaz olarak epitelin apikale migrasyonu ile sonuçlanmaktadır.<sup>8,11-13,23,28</sup> Bu konuda sadece dişeti küretajı sırasında cep epitelinin giderilmesinin çevre dokulara etkilerini değerlendiren, ancak doku yönlendirilmesi amacını taşımayan bazı çalışmalar bulunmaktadır.<sup>16,18</sup> Dolayısıyla, bu çalışmanın amacı geleneksel flep operasyonu sonrasında cep epitelinin oluşum ve matürasyonunu geciktirmeye yönelik olarak uygulanan düzenli küretajların periodontal yapılanmaya, özellikle periodontal rejenerasyona ve reataşmana etkilerini histolojik olarak değerlendirmektir.

## GEREÇ ve YÖNTEM

Çalışma, 30 kg ağırlığında her iki cinsten 5 adet yerli melez köpeği üzerinde gerçekleştirildi. Hayvanların seçiminde genel sağlıklarının iyi olması ve daha önce başka bir deneyde kullanılmamış olmaları, ağız içi muayenelerinde eksik dişlerinin bulunmaması ve periodontal açıdan sağlıklı durumda olmalarına özen gösterildi. Deney hayvanlarının alt çenelerinde bilateral 2., 3. ve 4. premolar dişler çalışma bölgeleri olarak tespit edildi. Sol taraf deney, sağ taraf ise kontrol gruplarını oluşturacak şekilde planlama yapıldı. Cerrahi operasyon sonrasındaki oral hijyen gereksinimleri % 0.2'lik klorheksidin glukonat solusyonuna batırılan diş fırçaları ile sağlandı.

Operasyonlar sırasında hayvanlar 50 mg/kg Pentotal Sodyum'ur<sup>®</sup> % 0.9'luk serum fizyolojik içerisinde eriyiği ile anestezi altına alındı. Genel anestezi sonrasından sonra, hem deney hem de kontrol bölgelerinin periapikal radyografileri alındı. Sonra, deney ve kontrol dişlerinin çevrelerine ve dişeti cebi içinde yer alacak şekilde 0.5 mm çapındaki ortodontik tel sarıldı. Tel uçları dişlerin bukkal yüzlerinde furkasyon bölgelerinde birleştirildi. Birleştirilen bu kısımlar büküldükten ve yuvarlak hale getirildikten sonra sulkus içine gömüldü ve tekrar periapikal radyografiler alındı. Tüm cerrahi bölgelere yerleştirilen tel ligatürler 6 hafta bekletildikten sonra çıkarılarak yerlerine 1/0 kalınlıkta ipek ligatürler aynı protokol dahilinde bağlandı. 20 gün sonra, ipek ligatürler alınarak 10 gün doku reaksiyonlarının gözlemlenmesi için beklendi. Bu sürenin sonunda çalışma bölgelerinin hem klinik hem radyografik kontrolleri tekrarlandı ve flep operasyonlarına başlandı.

Operasyonlar sırasında tam kalınlık flepler kaldırılarak bölgedeki tüm granülasyon dokuları ve patolojik eklentiler uzaklaştırıldı ve kök düzeltmesi yapı-

dı. Her dişin vestibül yüzünde mevcut kemik kreti seviyesi mesial köklerde frez, distal köklerde ise kemik kesikleri ile açılan çentiklerle işaretlendi. Bunu takiben lambolar eski yerlerine getirilerek dişler arası kesintili sütün tekniği ile kapatıldı.

Operasyonu takip eden dördüncü günde, Keta-min hidroklorid<sup>§</sup> (10 mg/kg i.m.) ile yüzeysel sedasyon anestezisi altında deney grubunda marjinal dişlerinin 3 mm kadar apikali hedeflenerek 13-14 no'lu Gracey küretle cep içerisi kürete edildi ve sulkus içinde kalabilecek epitel ve benzeri artıklar serum fizyolojikle yıkanarak bölgeye bir dakika süreyle parmak basıncı uygulandı. Deney grubuna uygulanan bu işlemler 8., 12., 16., ve 20. günlerde tekrarlandı. Kontrol grubunda ise flep sonrası iyileşme takip edildi.

Son epitelyal küretaj işlemlerinden sonra hayvanlar 1 ay süreyle ağız ve genel sağlıkları yönünden izleme periyoduna alındı. Flep operasyonlarından 50 gün sonra hayvanlara yüksek dozda Pentotal Sodyum verilerek deney sonlandırıldı. Her köpeğe ait çalışma bölgelerini içeren dokular bloklar halinde alındı. 24 saat süreyle %10'luk formalin solüsyonunda tesbit edilen bloklar, deney ve kontrol bölgelerini içine alacak şekilde küçültüldü ve dekalsifikasyon için %10'luk formik asit solüsyonunda bekletildi.

Dekalsifikasyonun tamamlanmasından sonra mum bloklara alınan örneklerden elde edilen kesitler, hematoksilin eosin ile boyandı ve dokudaki hücresel değişiklikler ışık mikroskobu altında x40, x100 ve x200 büyütmelemlerde değerlendirildi. Tüm örnekler mesio-distal yönde ve kademeli seri kesitte incelendiğinden, herbir dişi vestibülden başlayarak furka ortası ve lingual yüzeye kadar değerlendirilemek mümkün oldu.

## BULGULAR

### Klinik ve Radyografik Değerlendirmeler

Kontrol ve deney gruplarında klinik ve histopatolojik sayısal değerler Tablo I'de gösterilmiştir. Deneysel periodontitisin oluştuğu ve bunu izleyen 10 günlük kontrol periyodundan sonra dişlerinin koyu renkle karakterize kolay kanayan ve labil yapıda olduğu, marjinal dişindeki düzenli ve sıkı yapışmanın

bütünüyle kaybolduğu ve furkasyon bölgelerinde dişeti çekilmesi ile birlikte yoğun bakteri plağı oluşumu gözlemlendi. Bu bölgelerden alınan radyografilerde alveol kemiğinde horizontal ve vertikal yönde rezorpsiyonlar saptandı. Flep operasyonları sırasında lamboların kaldırılmasından sonraki incelemelerde, radyografik bulguları doğrulayan tarzda sementin açıkta kaldığı ve özellikle furkasyon bölgelerinde labio-lingual yönde 3. derece furkasyon defektlerinin oluştuğu belirlendi.

Deney ve kontrol gruplarının iyileşme sonrasında ise dişetlerindeki 1-2 mm'lik çekilmeler dışında genelde sağlıklı olduğu, sadece furkasyon bölgelerinde belirgin dişeti çekilmesi ile birlikte hafif gingivitis varlığı saptandı. Bu durumun deney ve kontrol bölgeleri arasında farklılık oluşturmadığı gözlemlendi.

### Histopatolojik Bulgular

#### Kontrol Grubu

Toplam 15 örnekten furkasyon bölgelerinde tam bir kapanma izlenen 3 örnek dışında, kalan 12 furkasyon bölgesinde defekt varlığı ile birlikte gingival epitelin referans çentiğe kadar uzandığı belirlendi. Bu 12 örneğin 2 tanesinde gingival epitelin çentiğin apikaline ulaştığı (Şekil 1) ve subgingival plak akümülyasyonunda artış olduğu gözlemlendi. Epitelin değerlendirmesinde non-keratinize hiperplastik epitel varlığı ve uzun kaba retepeg formasyonu saptandı.

Subepitelyal alanda orta-yoğun derecelerde mononükleer iltihabi hücre infiltrasyonu gözlemlendi. Bu gruba ait örneklerin 5'inde inflamatuvar infiltrasyonun plazma hücrelerinden daha zengin olduğu ve arada Russel cisimciği içerdiği görüldü. Epitel sadece iki örnekte çentik apikaline ulaşırken, örneklerin çoğunda çentiğin apikal yarısında yeni sement/ataşman oluşumu saptandı.

Furka defektlerinin apikalinde eski sementin bırakıldığı tüm örneklerde olgun reataşman bulunurken, sementin kaldırılmış olduğu bölgelerde dentin düzeyinde sementoid ve sementoide giren ince fibriller yapıda yeni ataşman oluşmuştu (Şekil 2). Subepitelyal inflamatuvar bölgeden sonra yer alan bağ dokusunun genellikle kollajenden zengin, olgun yapıda olduğu izlendi. Yeni kemik yapımı olmamakla birlikte, örneklerin yarısında minimal denilebilecek ölçüde osteoblastik aktivite saptandı.

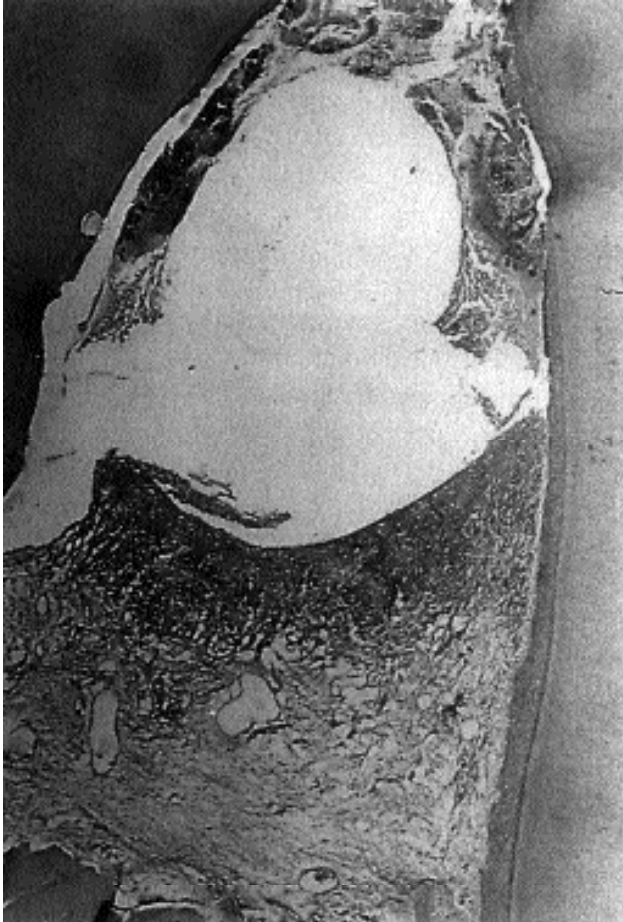
<sup>§</sup> *Sodium Pentobarbital, Abbot Lab. North Chicago, Ill., U.S.A.*

<sup>¶</sup> *Ketalar, Parke-Davis Co Inc., Morris Plains, NJ, U.S.A.*

### Deney Grubu

3 dişte furkasyon bölgesinin tam kapanmış olduğu (Şekil 3), bazı örneklerde ise referans çentiğın kısmen epitel ile kaplanmış olduğu saptandı. Epitel migrasyonunun referans çentiğine kadar ulaşmadığı 6 örnekte ise epitelin apikal ucundan sonraki kök yüzeyinde yeni sement ve yeni ataşman gerçekleştiği görüldü (Şekil 4). Bağ dokusunu örten bu epitel kontrol grubundaki gibi non-keratinize hiperplastik yapıda olup, retepeg formasyonu gösterdi.

Plazma hücresi yoğunluğu kontrol grubuna göre daha az olup, bağ dokusu üzerinde Russel cisimciklerine rastlanmadı. Epitel migrasyonu ile subgingival plak akümüasyonu bu grupta da birlikte görülürken, komşu bağ dokusunda inflamasyon saptandı. Bağ dokusunun kollajenden zengin ve olgun bir yapıda olduğu belirlendi. Hiçbir örnekte bağ dokusu içinde metotdan kaynaklanabilecek epitelial inkluzyonlara ve kök yüzeylerinde rezorpsiyonlara rastlanmadı. Osteoblastik aktivite ve yeni kemik yapımının kontrol

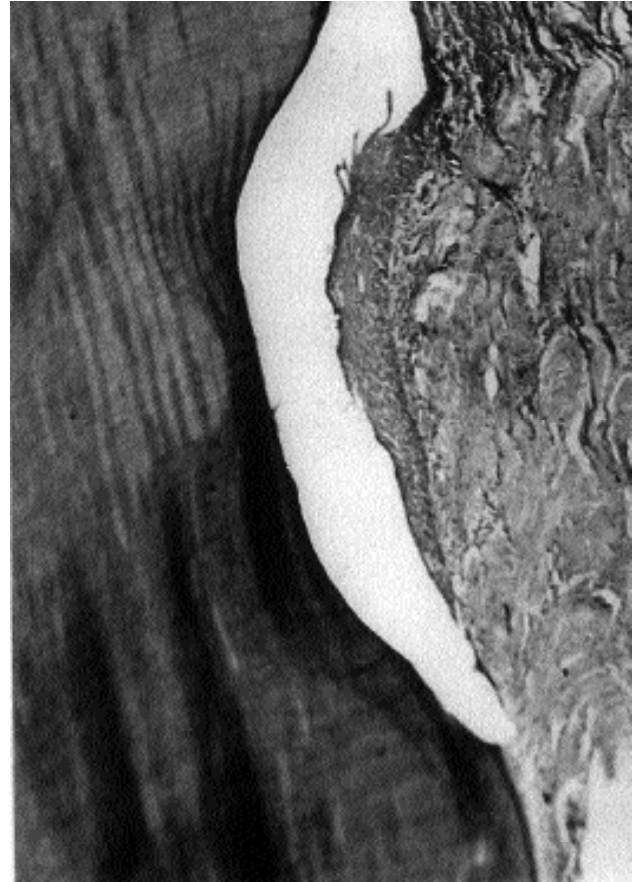


Şekil 1. Kontrol grubu. Furkasyonda plak birikimi, dişetinde yoğun inflamasyon (x 40, H.E.)

grubuna benzerlik gösterdiği bulgularıdır.

Tablo I. iyileşme dönemleri sonrası kontrol ve deney gruplarında görülen klinik ve histopatolojik bulgular.

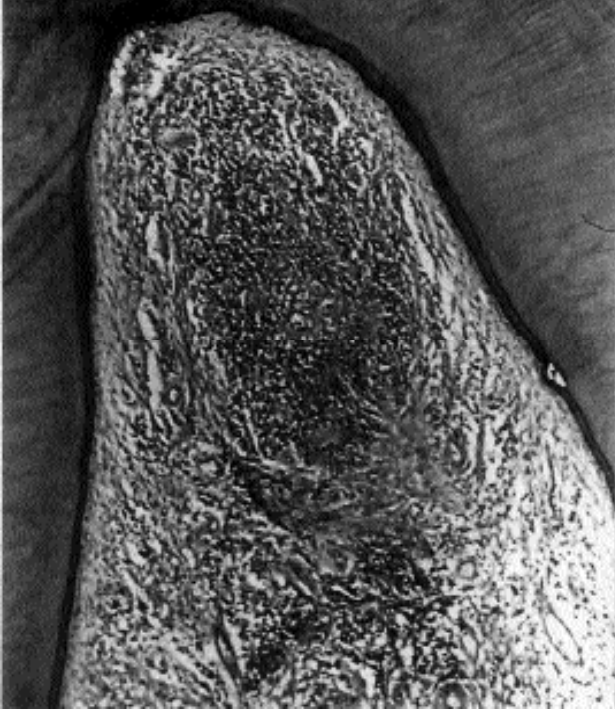
	Defekt sayısı	Dişeti çekilmesi (mm)	Defekt dolumu	Gingival epitel migrasyonu (referans çentiğe göre)
Kontrol	15	1-2 mm	3	3 örnekte yok 10 örnekte çentik seviyesinde 2 örnekte çentiğın apikalinde
Deney	15	1-2 mm	3	3 örnekte yok 6 örnekte çentik seviyesinde 6 örnekte çentiğın koronalinde



Şekil 2. Kontrol grubu. Referans çentiğın altına kadar uzanan epitel migrasyonu (x 100, H.E.)

### TARTIŞMA

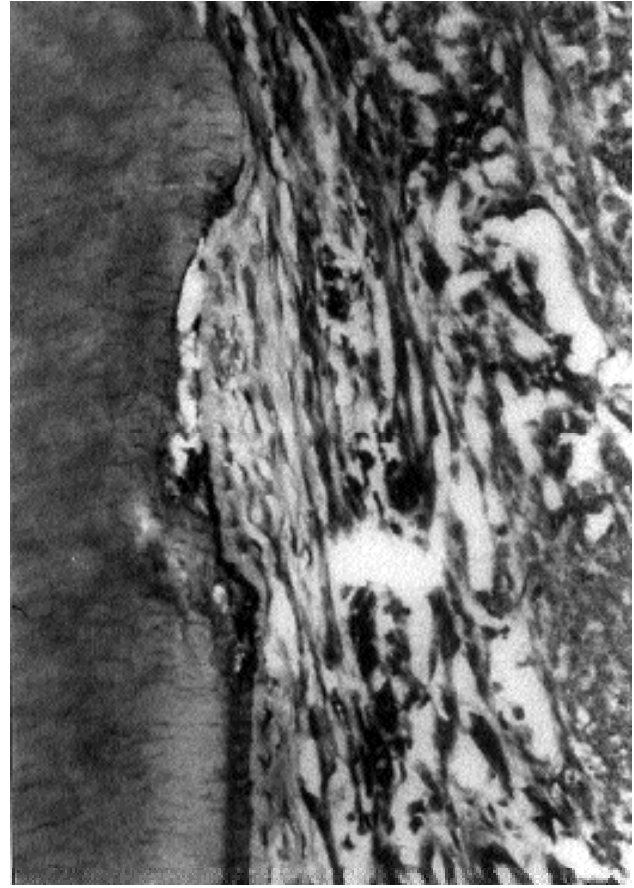
Yeni ataşman sağlanmasında periodontal dokuların rölatif katkıları ile ilgili araştırmaların sonuçları birbiri ile tam uyum sağlamamakta ve halen tam bir kesinlik bulunmamaktadır. Yeterli öncelik sağlandığı takdirde periodontal ligament hücrelerinin yeni ataş-



**Şekil 3.** Deney grubu. Furkasyonun bağ dokusuyla kapanması. Bağ dokuda inflamatuvar hücre infiltrasyonu (x 100, H.E.)

man oluşturma potansiyeline sahip olduğu görüşüne dayanan ve birçok araştırmaya konu olan yönlendirilmiş doku rejenerasyonu tekniğinin bazı yönleri henüz tam açıklık kazanamamıştır.<sup>6,21,23,26,28</sup> Aukhil tarafından da belirtildiği gibi, organize ve fonksiyonel fibröz ataşman oluşturma yeteneğinin sadece periodontal ligament hücrelerine ait olduğunun inandırıcı şekilde ispat edilmesi gerekmektedir.<sup>1</sup> Bu arada Mc Hugh'nun çalışmasına ait sonuçlar gingival bağ doku hücrelerinin de yeni ataşman oluşturabileceğine dair bazı kanıtları ortaya koymuştur.<sup>19</sup> Baloş ve arkadaşlarının 1988'de yaptıkları çalışmanın sonuçları da yeni ataşman sağlanması için öncü periodontal ligament hücrelerinin bir önkoşul olmadığını kanıtlamıştır.<sup>2</sup>

Çalışmamızda, köpeklerin mandibüler premolarlarında deneysel olarak oluşturulan 3.derece furkasyon defektlerinde, rutin cerrahi tedavi olarak kabul edilen konvansiyonel flep operasyonunu takiben, iyileşmenin en erken fazlarında uygulanan epitelin periyodik küretajlarıyla kök yüzeyi boyunca hızla oluştuğu bilinen epitelyal bağlantıyı bozmak suretiyle, başta bağ dokusu olmak üzere periodonsiyumun diğer komponentlerinden gelen hücrelerin bağ doku ataşmanı oluşturma potansiyelinin histolojik olarak



**Şekil 4.** Deney grubu. Kazınmış kök yüzeyinde yeni ataşman (x 400, H.E.)

değerlendirilmesi hedeflenmiştir.

Cep epitelinin en apikal noktasının nereye kadar indiğini tespit etmek amacıyla birçok araştırmada referans noktası olarak, kök yüzeyinde alveol kreti tepesi seviyesinde açılan çentikler kullanılmıştır.<sup>1,6</sup> Horizontal kemik rezorpsiyonu olan periodontal lezyonlarda alveol kreti ile cep epitelinin apikal sınırı arasında yaklaşık 1 mm yüksekliğinde bağ doku fibrilleri bulunur.<sup>18</sup> Bu durumda, kök yüzeyi üzerindeki çentik alveol kreti hizasında açılırsa, tedaviyi takiben çentiğin yaklaşık 1 mm koronalinde uzamış bağ dokusu ataşmanı yeni ataşman olarak kabul edilebilir. Nitekim, çalışmamızda da kök düzeltmesini takiben, histolojik incelemede tedavi öncesi ataşman durumuna referans olarak horizontal kemik defektlerinin marjinal hizasında, bukkalde mesial ve distal kök yüzeylerine çentik açılmıştır. Çalışmada kronik deneysel defektler kullanıldığından çentiğin koronalinde bulunan ve cep ortamına maruz kalarak hastalıktan etki-

lenmiş kök yüzeylerinde oluşan ataşman, reataşman değil yeni bağ doku ataşmanı olarak değerlendirilmiştir.

Cerrahi tedaviler sonrasında, kontrol grubu örneklerinde izlenen iyileşme rutin flep operasyonları sonrası izlenen kriterler dahilindedir.<sup>10,24,29</sup> Furkasyon defektlerinin kapanma oranının sınırlı ölçülerde kalması, operasyon sonrasında fleplerin koronale pozisyonlandırılmasına yönelik bir girişimimizin olmasından kaynaklanmış olup, bu yönüyle de literatürdeki benzer çalışmalarla uyumludur.<sup>1,8</sup> Yine kontrol grubu örneklerinde epitel migrasyonunun genelde referans çentiğe kadar ulaşması ve durması, bu noktalarda total sement kaldırılması ve dentinin tamamen açığa çıkmasına bağlanabilir. Nitekim, sementin tamamıyla kaldırıldığı bölgelerde gözlenen yeni sement ve ataşman yapılanması bu düşüncemizi destekler niteliktedir.

Deney grubu örneklerinde genelde benzer bulgular gözlenmekle birlikte, 6 örnekte epitel migrasyonunun referans çentiğe ulaşmadan durması, epitel migrasyonunun engellenmesine yönelik girişimlerimize olumlu belirtiler veren bir bulgu niteliğinde değerlendirilebilir. Yine bu örneklerde bağ dokudaki iltihabi infiltrasyonun daha sınırlı düzeylerde kalması da bu düşüncemizi destekler özelliktedir.

Bu çalışmada klinik ve radyolojik değerlendirmeler histolojik çalışmaya rehberlik edecek şekilde düzenlenmiş olup, histometrik inceleme yapılmamıştır. Ancak, flep operasyonları sırasında her dişin vestibül yüzünde ve her iki kökte, histolojik değerlendirmede kemik kreti seviyesini tesbit etmek için referans çentikleri açılmıştır. Çalışmanın sonuçlarını olası heterojen özellikler kısmen etkilemiş olabilir. Örneğin, defektlerin standardizasyonu için ölçümler yapılmamıştır. Ancak, birçok başka çalışmalarda da uygulanan standardizasyon teknikleri tartışmalıdır.<sup>30,31</sup>

Burada tartışılması gerekli önemli konunun, konvansiyonel flep cerrahilerini takiben uygulanabilecek periyodik dişeti epiteli küretajlarının hangi sıklıkta ve ne kadar süreyle tatbikinin tesbiti olduğunu düşünmekteyiz. Bu düşüncemizden evvel klasik bazı bilgiler ve yerleşmiş uygulamaların da yeniden gözden geçmesi ve değerlendirilmesi gerekmektedir. Zira flep cerrahisi sonrası cep içi incelemelerinin ve oluşan ataşman bütünlüğünün bozulmaması gerektiği kurallarının konuyla direkt ilişkisi göz ardı edilmeme-

lidir. Bu nedenle, çok hassas klinik değerlendirmeler içerisinde ve insan modelinde gerçekleştirilecek çalışmaların konuyu daha iyi aydınlatacağına inanıyoruz.

#### KAYNAKLAR

- 1 Aukhil I, Pettersson E, Suggs C. Guided tissue regeneration. An experimental procedure in beagle dogs. J Periodontol 57:727-734,1986.
- 2 Baloş K, Aytuğ E, Parlar A, Günhan Ö. Bağ dokusu ataşmanın oluşmasında fibrinin rolü. GÜ Diş Hek Fak Derg 5:1-9, 1988.
- 3 Ben-Yehuda A. Progressive cervical root resorption related to tetracycline root conditioning. J Periodontol 66:432-435, 1997.
- 4 Blank BS, Levy AR. Combined treatment of a large periodontal defect using GTR and DFDBA. Int J Periodontics Restorative Dent 19:481-487, 1999.
- 5 Bogle G, Claffey N, Egelberg J. Healing of horizontal circumferential periodontal defects following regenerative surgery in beagle dogs. J Clin Periodontol 12:837-849, 1985.
- 6 Bunyaratavej P, Wang HL. Collagen membranes: A review. J Periodontol 72:215-229, 2001.
- 7 Caffesse RG, De Larosa M, Garza M, Munne-Travers A, Mondragon JC, Weltman R. Citric acid demineralization and connective tissue grafts. J Periodontol 71:568-572, 2000.
- 8 Caffesse RG, Dominguez LE, Nasjleti CE, Castelli WA, Morrison EC, Smith BA. Furcation defects in dogs treated by guided tissue regeneration (GTR). J Periodontol 61:45-50,1990.
- 9 Carraro JJ. Current regenerative periodontal therapy. Int Dent J 38:170-176,1988.
- 10 Caton J, Nyman S. Histometric evaluation of periodontal surgery. I. The modified Widman flap procedure. J Clin Periodontol 7:212-223,1980.
- 11 Danesh-Meyer MJ, Wikesjö UME. Gingival recession defects and guided tissue regeneration:A review. J Periodont Res 36:341-354, 2001.
- 12 del Castillo RA. Defect morphology: Effects on regenerative predictability and membrane selection. Compend Contin Educ Dent 21:383-390, 2000.
- 13 Dörfer CE, Kim TS, Steinbrenner H, Holle R, Eickholz P. Regenerative periodontal surgery in interproximal defects with biodegradable barriers. J Clin Periodontol 27:162-168, 2000.
- 14 Egelberg J. Regeneration and repair of periodontal tissues. J Periodontal Res 22: 233-242,1987.
- 15 Eren K. Furkasyonlarda topikal uygulanan kimyasal birleşimlerin etkilerinin araştırılması. Doktora Tezi, Ankara Üniversitesi Dişhekimliği Fakültesi, Periodontoloji Anabilim Dalı, Ankara, 1985.

- 16 Greenstein G. Periodontal response to mechanical non-surgical therapy: A review. *J Periodontol* 63:118-130, 1992.
- 17 Lekovic V, Klokkevold PR, Camargo PM, Kenney EB, Nedic M, Weinlander MJ. Evaluation of periosteal membranes and coronally positioned flaps in the treatment of Class II furcation defects: A comparative clinical study in humans. *J Periodontol* 69:1050-1055, 1998.
- 18 Lindhe, J. *Textbook of Clinical Periodontology*. Second ed. Munksgaard, Copenhagen 515-533; 450-476, 1990.
- 19 Mc Hugh WD. The effects of exclusion of epithelium from healing periodontal pockets. *J Periodontol* 59:750-757, 1988.
- 20 Nelson SW. Subperiosteal and intraosseous connective tissue grafts for pocket reduction. *J Periodontol* 72:1424-1435, 2001.
- 21 Nyman S, Gottlow J, Karring T, Lindhe J. The regenerative potential of the periodontal ligament. An experimental study in the monkey. *J Clin Periodontol* 9:257-265, 1982.
- 22 Rompen EH, Goffiret GH, Nusgens B. Human periodontal ligament fibroblast behavior on chemically conditioned dentine: An in vitro study. *J Periodontol* 70:1144-1152, 1999.
- 23 Silvestri M, Ricci G, Rasperini G, Sartori S, Cattaneo V. Comparison of treatments of intrabony defects with enamel matrix derivative, guided tissue regeneration with a nonresorbable membrane and Modified Widman flap. A pilot study. *J Clin Periodontol* 27:603-610, 2000.
- 24 Stahl SS. Repair potential of the soft tissue-root interface. *J Periodontol* 48:545-551, 1977.
- 25 Steiner SS, Crigger M, Egelberg J. Connective tissue regeneration to periodontally diseased teeth. II. Histologic observations of cases following replaced flap surgery. *J Periodontol Res* 16:109-116, 1981.
- 26 Trejo PM, Weltman R, Caffesse R. Treatment of intraosseous defects with bioabsorbable barriers alone or in combination with decalcified freeze-dried bone allografts: A randomized clinical trial. *J Periodontol* 71:1852-1861, 2000.
- 27 Trombelli L, Scabbia A, Scapoli C, Calura G. Clinical effect of tetracycline demineralization and fibrin-fibronectin sealing system application on healing response following flap debridement surgery. *J Periodontol* 67:688-693, 1996.
- 28 Wang H-L, Carroll WJ. Using absorbable collagen membranes for guided tissue regeneration, guided bone regeneration, and to treat gingival recession. *Compend Contin Educ Dent* 21:399-407, 2000.
- 29 Wikesjö UME, Nilveus RE, Selvig KA. Significance of early healing events on periodontal repair: a review *J Periodontol* 63:158-165, 1992.
30. Wikesjö UME, Claffey N, Christersson LA, Franzetti LC, Genco RJ, Terranova VR, Egelberg J. Repair of periodontal furcation defects in beagle dogs following reconstructive surgery including root surface demineralization with tetracycline fibronectin application. *J Clin Periodontol*;15:73-80, 1988.
31. Wikesjö UME, Selvig KA, Zimmerman G, Nilveus R. Periodontal repair in dogs: Healing in experimentally created chronic periodontal defects. *J Periodontol*; 62:258-263, 1991.

**YAZIŞMA ADRESİ**

Dr. Fatma Gül Çehreli  
Cinnah Cad. 7/5 06680  
Kavaklıdere, ANKARA Tel: 0(312) 466 1406  
E-mail: gulcehrelili@yahoo.com