

HIZLI İLERLEYEN PERİODONTİTİSDEN ETKİLENMİŞ DİŞLERDE KÖK YÜZEY ÖRTÜSÜNÜN İNCELENMESİ

THE EVALUATION OF THE ROOT SURFACE COATING IN TEETH AFFECTED BY RAPIDLY PROGRESSIVE PERIODONTITIS

EMEL ÖKTE *, BERRİN ÜNSAL*

ÖZET

Çalışmamızda hızlı ilerleyen periodontitisten (HİP) etkilenmiş dişlerde kök yüzey örtüsü varlığının histolojik olarak ışık mikroskopunda incelenmesi amaçlanmıştır. Yaşları 29-33 arasında değişen, 8 HİP'li bireyde çekim endikasyonu konmuş olan 10 diş, kontrol grubunda da 7 bireyden ortodontik nedenle çekilen 10 sağlıklı diş, çalışma grubunu oluşturmuştur. Dekalsifikasyonu takiben örnekler hematoksilin eozin ile boyanmıştır. HİP grubuna ait tüm dişlerde açığa çıkmış kök yüzeyleri üzerinde değişen kalınlıkta bir tabakanın varlığı saptanmıştır. Anionik bir boya olan eozin'i alarak, sement ve dentinden farklı olarak turuncu boyanan bu yapı yüzey örtüsü olarak değerlendirilmiştir. Kök yüzeyine paralel katmanlı bir şekilde izlenen bu örtü yüzeyinin ise yer yer düzenli, bazen de düzensiz yapıda ve mikrobiyal dental plak ile kaplı olduğu izlenmiştir. Çalışmamızda izlenen histokimyasal reaksiyon HİP grubuna ait dişlerdeki yüzey örtüsünün protein yapısında olduğunu düşündürmektedir. Kontrol grubunda ise yüzey örtüsüne rastlanmamıştır.

Anahtar kelimeler : HİP, kök yüzeyi, yüzey örtüsü

SUMMARY

This study aimed to examine histologically the presence of the root surface coating in teeth with rapidly progressive periodontitis (RPP) by using light microscopy. 10 periodontally-involved teeth from 8 patients aged 29 to 33 years, were extracted because of RPP. 10 healthy teeth removed for orthodontic procedures from 7 patients were used as controls. Following demineralization, the specimens were stained by using hematoxylin and eosin stain. All the teeth with RPP showed a layer with variable thickness, covering the exposed root surface. This layer, by reacting with anionic eosin stain, differed from cementum and dentine with its orange color suggesting the presence of a surface coating. This surface coating usually presented both regular and irregular surface, showed laminations parallel to the root surface and was covered with microbial dental plaque. The results of the histochemical reactions in the current study suggest that the surface coating of teeth with RPP is protein in nature. No surface coating was observed at the control group.

Key words : RPP, root surface, surface coating

* Doç. Dr. GÜ Dişhekimliği Fakültesi Periodontoloji Anabilim Dalı

GİRİŞ

Diş yüzeyleri üzerinde, değişen kalınlıkta, amorf kutikular bir yapı varlığından söz edilmektedir^{15,20}. "Tip B kutikula", "epitelyal ataçman laminası", "endojenik kazanılmış pelikül" veya kısaca "dental kutikula" ya da "kök yüzey örtüsü" olarak da adlandırılan bu yapının orijini halen tam olarak bilinmemektedir^{5,6,8,20}. Bazı araştırmacılar bu yapının diş ile birleşim epiteli arasındaki bazal lamina tabakasının birikimi sonucu

gelişen ve diş gelişimi sırasında birleşim epitelinin salgısal ürünü olduğunu^{11,12,16,21} veya dişeti sıvısından orijin alan serum proteinlerinin bir tabakası olabileceğini^{5,6,14} ya da kısmen bağ doku yıkım ürünlerinden oluşan proteinimsi bir tabaka olduğunu^{1,20} bildirmişlerdir. Buna göre, bu yapının embriyonik bir örtü^{15,22}, ya da sonradan kazanılan bir yapı olduğu şeklinde 2 farklı görüş bulunmaktadır^{5,6,20}. Listgarten'a¹⁸ göre de periodontal hastalıklı kök yüzeylerinde farklı yapı ve orijini olan yüzey örtüleri oluşabilmektedir.

Periodontal hastalıklı, özellikle juvenil ve prepubertal periodontitisten etkilenmiş dişlerde olmak üzere kök yüzeyinde sementi kalın bir tabaka halinde kaplayan yüzey örtüsü varlığından söz edilmektedir^{3,19,20,25}. Yanısıra, bu yüzey örtüsünün erişkin periodontitisli dişlerde de, açığa çıkmış olan sementi kapladığını bildiren çalışmalar mevcuttur^{7,8,24}.

Daha çok periodontal hastalıktan etkilenmiş kök yüzeylerinde izlenen bu yapının, mikrobiyal dental plağın kök yüzeyine tutunması, epitelin apikale göç etmesi ve ağız ortamına açılan kök yüzeylerini koruması gibi muhtemel fonksiyonlarından söz edilmesine rağmen, bu yapıyı inceleyen çalışmalar oldukça sınırlı sayıdadır²⁸. Literatür bilgilerimize göre, HİP'li bireylere ait dişlerde bu yapının varlığını inceleyen çalışmalara rastlanmamıştır. Bu nedenle çalışmamızın amacını HİP'den etkilenen ve sağlıklı dişlerdeki yüzey örtüsü varlığını karşılaştırmalı olarak incelemek oluşturmuştur.

GEREÇ VE YÖNTEM

Gazi Üniversitesi Dişhekimliği Fakültesi Periodontoloji ve Ortodonti Anabilim Dallarına başvuran 15 hastanın çekim endikasyonu konan 20 tek köklü dişi çalışma materyali olarak değerlendirildi. Çalışmada yer alan, yaşları 29-33 arası değişen, HİP 'li 8 bireye ait 10 diş deney grubunu, ortodontik nedenle 7 bireyden çekilen sağlıklı kök yapısına sahip 10 diş ise kontrol grubunu oluşturdu.

Son 1 yıl içinde periodontal tedavi yapılmamış ve son 6 aydır antibiotik kullanmamış, sistemik yönden sağlıklı olan bireyler çalışmaya dahil edildi. Çalışma için elde edilen dişlerin vital olmasına, akut ağrı ve ödem hikayesi, çürük ve restorasyon bulunmamasına dikkat edildi. HİP grubuna ait dişlerde ataşman kaybı 6 mm. ve üzerinde olup, radyografik olarak da en az % 50 alveoler kemik kaybı mevcuttu.

Dişlerin çekimi sırasında kök yüzeylerinin zedelenmemesine özen gösterildi ve takiben distile su ile yıkanan her diş yüzeyinde bağ doku ataşman seviyeleri işaretlendi. % 10 formol-salin solusyonunda 48 saat boyunca fixe edilen dişler, EDTA (pH 7) içinde dekalsifikasyon takibine alındılar. Bukko-lingual yön-

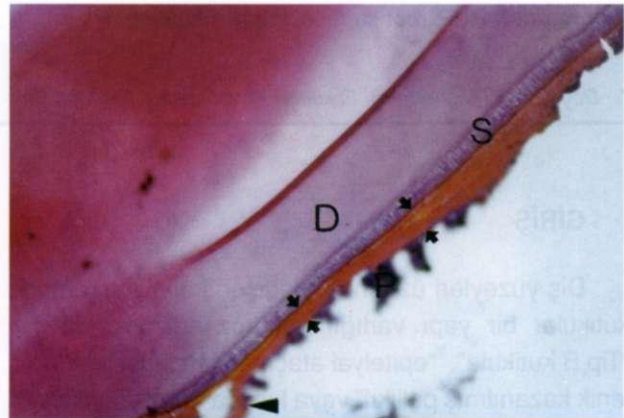
de dişin uzun aksına paralel olacak şekilde 7 µm kalınlığında elde edilen seri kesitler hematoksilin eozin ile boyandılar. Değerlendirme ışık mikroskobu ile yapıldı.

BULGULAR

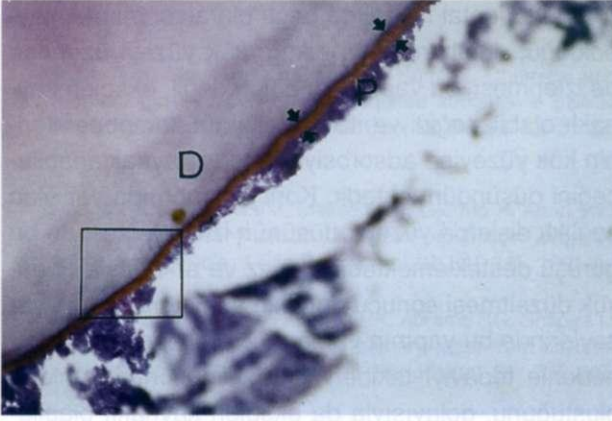
Deney grubunu oluşturan HİP grubuna ait kesitlerde, genelde açığa çıkmış sement yüzeyinin kaba ve irregüler olduğu ve yer yer sementin ortalarına kadar uzanan rezorpsiyon lakünalarının varlığı görüldü. Bazı kesitlerde ise köklerin koronal bölgelerinde sement yüzeyinin tamamen kaybolduğu izlendi.

Deney grubuna ait tüm kesitlerde, eozinofilik olarak boyanmış olan turuncu renkte ve mine-sement sınırından cep tabanına kadar açığa çıkmış kök yüzeyini kaplayan, değişen kalınlıkta, üzeri yer yer düz ve lobüllü veya perfore olmak üzere, katmanlı bir yüzey örtüsünün varlığı izlendi (Şekil 1). Açığa çıkmış kök yüzeyinde periodontal hastalığa bağlı olarak sementin kaybolduğu bölgelerde de, bu yüzey örtüsünün dentin yüzeyini de benzer şekilde kapladığı izlendi (Şekil 2, 3 ve 4).

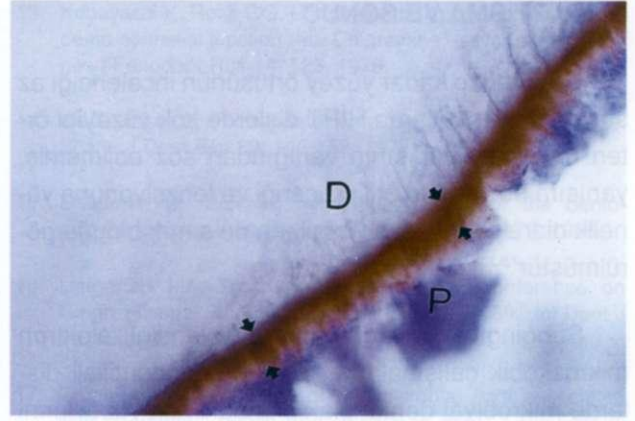
Turuncu rengi nedeniyle sement veya dentinden kolaylıkla ayırd edilebilen bu yapının, bazı bölgelerde, altındaki sementten daha kalın olduğu da görüldü (Şekil 1). Dentin üzerindeki yüzey örtüsünün ise



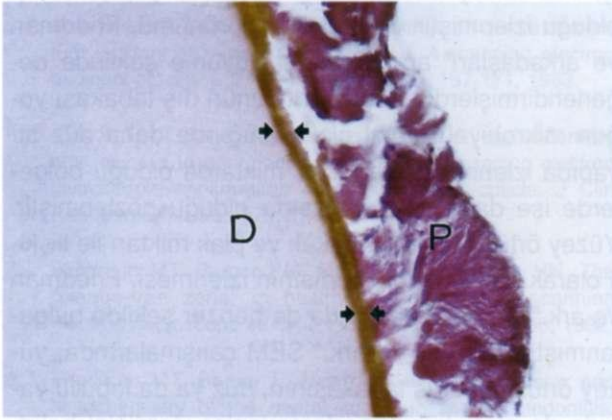
Şekil 1. HİP grubuna ait, açığa çıkmış sement (S) yüzeyini tümüyle kaplayan, değişen kalınlıkta, katmanlı yüzey örtüsünün görünümü (Oklar arası bölge). Yüzey örtüsünün kısmen kök yüzeyinden ayrıldığı bölge (Ok). (P: Mikrobiyal dental plak, D: Dentin) (H&E, x 50)



Şekil 2. HİP grubunda sement yüzeyinin izlenemediği bölgelerde, dentini (D) kaplayan yüzey örtüsü (Oklar arası bölge). (P: Mikrobiyal dental plak) (H&E, x 50)



Şekil 3. Şekil 2'de izlenen kare içine alınmış bölgenin büyük büyütmede izlenmesi. Yüzey örtüsünün lobüler ve/veya perfore yapısının görünümü (Oklar arası bölge) (D: Dentin, P: Mikrobiyal dental plak). (H&E, x 250)



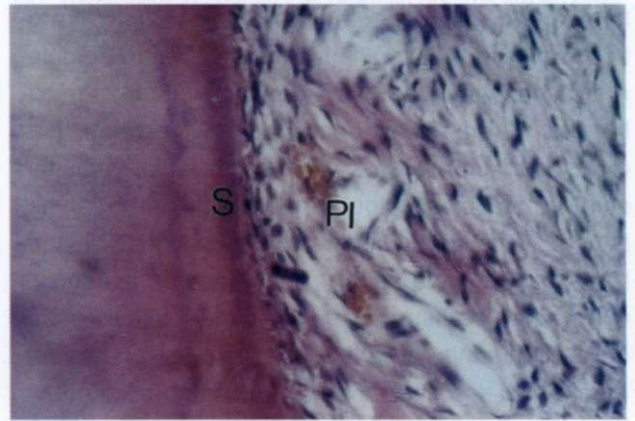
Şekil 4. HİP grubunda dentini (D) takiben izlenen yüzey örtüsünün farklı renklerden oluşan katmanlı yapısı (Oklar arası bölge) (P: Mikrobiyal dental plak). (H&E, x 100)

sementi kaplayan yüzey örtüsünden daha ince olduğu izlendi (Şekil 1 ve 2). Kök yüzeyindeki bu yapının tüm kesitlerde yer yer kalın ve ince olmak üzere, tamamen mikrobiyal dental plak ile kaplı olduğu dikkati çekti. Bazı bölgelerde ise yüzey örtüsünde kopmalar olduğu ve kök yüzeyinden ayrıldığı da görüldü (Şekil 1).

Bu yüzey örtüsünün homojen olmayıp, kök yüzeyine paralel ve farklı boyanma reaksiyonu sonucu değişik renk katmanlarından oluşan, iç, orta ve dış tabakalar şeklinde bir yapıya sahip olduğu izlendi (Şekil 1 ve 4). Ancak yüzey örtüsünün sement veya dentin ile birleştiği iç tabakasının daha homojen ve

koyu renkli bir bant şeklinde olduğu bulguları (Şekil 3). Bazı örneklerde de, iç ve dış tabakalar arasında yer alan orta tabakanın perfore yapıda ve daha açık renkte olduğu gözlemlendi (Şekil 1). Mikrobiyal dental plak miktarına bağlı olmaksızın, bu yüzey örtüsüne ait dış tabakanın ise büyük büyütmede daha lobüler ve sıklıkla da perfore bir yüzey yapısında olduğu görüldü (Şekil 3).

Kontrol grubunu oluşturan sağlıklı diş köklerinde periodontal ligament liflerini içeren düzgün sement yapısı izlenirken, deney grubunda görülen yüzey örtüsü varlığına rastlanmadı (Şekil 5).



Şekil 5. Sağlıklı gruba ait, periodontal ligament (PL) liflerini içeren, kök yüzeyi görünümü. (S: Sement) (H&E, x 100)

TARTIŞMA VE SONUÇ

Günümüze kadar yüzey örtüsünün incelendiği az sayıdaki çalışmalarda HİP'li dişlerde kök yüzeyini örten bu yüzey yapısının varlığından söz edilmemiş, yanısıra bu yapının orijini, içeriği ve fonksiyonuna yönelik olarak elde edilen bilgilerin de sınırlı olduğu görülmüştür^{7,8,20}.

Subgingival mikrofloranın incelendiği elektron mikroskopik çalışmalarda, jüvenil periodontitisli dişlerde mikrobiyal dental plak altındaki kök yüzeylerini örten, değişen kalınlıkta ve düzensiz yapıda, muhtemelen lökositlerin disintegrasyonu sonucu oluşan bir kutikuladan bahsedilmiştir^{17,25}. Eide ve arkadaşları^{5,6} da SEM çalışmalarında periodontal hastalıktan etkilenmiş kök yüzeylerinde mineralize bir yüzey örtüsü varlığını gözlemlemişler ve bu örtünün de dental kutikula ile aynı yapıda olduğunu ve periodontal cep içerisindeki iltihabi eksuda komponentlerinden kaynaklandığını bildirmişlerdir.

Çalışma bulgularımıza göre periodontal hastalığa bağlı olarak histolojik seviyede kök yüzeylerinde yapısal değişikliklerin oluştuğu ve yüzeyi örten Eozinpozitif bir tabakanın varlığı izlenmiştir. Anionik bir boya olan Eozini alarak sement ve dentinden farklı turuncu renkte bir boyanma izlenmiştir. Eozin boyasının özelliği, protein moleküllerinin ionize katyonik gruplarını gösterebilmesidir. Bu nedenle çalışmamızdaki bu histokimyasal reaksiyon HİP grubuna ait dişlerin kök yüzeylerinde görülen yüzey örtüsünün protein yapıda olabileceğini düşündürmektedir. Bulgularımız Kobayashi ve Rose¹³ ve Lopez ve ark.²⁰ nın çalışmaları ile de uyumludur. Supragingival dental plağın oluşumunda, tükrük pelikülünün protein yapısının selektif mikrobiyal kolonizasyonundaki rolü bilinmektedir^{10,23}. Yüzey örtüsündeki protein içeriği de bakterilerin kök yüzeyine selektif tutunmasında benzer rol oynayabilir. Yanısıra yüzey örtüsünün, iltihabi eksuda proteinlerinin kök yüzeyine adsorbsiyonunu, semente olan subgingival bakteri ataşman miktarını ve böylelikle hastalığın ilerlemesini etkileyebileceği de bildirilmiştir²⁰.

Periodontal hastalığa bağlı olarak sementin kaybolduğu, dentinin açığa çıktığı kök yüzeyi üzerinde de izlenmesi, bu yapının endojen değil, eksojen kaynaklı olabileceğini ve iltihabi eksuda komponentlerinin kök yüzeyine adsorbsiyonundan kaynaklanabileceğini düşündürmektedir. Kontrol grubunda yer alan sağlıklı dişlerde yüzey örtüsünün izlenmemesi de bu görüşü desteklemektedir. Lopez ve arkadaşları²⁰ da, kök düzeltmesi sonucu dentinin açığa çıktığı kök yüzeylerinde bu yapının varlığını gözlemlemişler ve bu nedenle tedaviyi takiben yüzey örtüsünün yeniden oluştuğunu, dolayısıyla da eksojen kaynaklı olabileceğini ifade etmişlerdir.

Çalışmamızda yüzey örtüsünün homojen değil, iç, orta ve dış tabakalardan oluşan bir yapıya sahip olduğu izlenmiştir. Bu tabakalı görünümü, Friedman ve arkadaşları⁸ appozisyonel büyüme şeklinde değerlendirmişlerdir. Yüzey örtüsünün dış tabakası yoğun mikrobiyal dental plak varlığında daha düz bir yapıda izlenirken, plağın az miktarda olduğu bölgelerde ise daha lobüler yapıda olduğu gözlenmiştir. Yüzey örtüsünün bu tabakalı ve plak miktarı ile ilişkili olarak değişken dış yapısının izlenmesi, Friedman ve ark.⁸ nın çalışmalarında da benzer şekilde bulunmuştur. Chaves ve ark.⁴ SEM çalışmalarında, yüzey örtüsünün dış tabakasının, düz ya da lobüllü yapıda da olsa, küçük perforasyonlar içerdiğini belirtmişlerdir. Çalışmamızda da ışık mikroskobu seviyesinde bu tip perforasyonlar izlenmiştir.

Eide ve arkadaşları^{5,6} endotoksinin sementten çok, sementi kaplayan bu yüzey örtüsü içinde lokalize olabileceğini belirtmişler, buna bağlı olarak da, periodontal tedavi sırasında sadece bu yapının uzaklaştırılmasının yeterli olabileceğini savunmuşlardır. Fukazawa ve ark.⁹ da periodontal hastalıklı ve kürete edilmemiş kök yüzeylerinde izledikleri yüzey örtüsü varlığının, yüzeyel küretajı takiben sement yüzeyinden uzaklaştığını belirtmişlerdir. Hastalıklı kök yüzeylerinde yüzey örtüsü varlığının izlenmesi, yapılacak olan periodontal tedavinin şeklini de etkileyebilecektir. Ancak öncelikle yüzey örtüsünün orijini, içeriğini ve fonksiyonunu açığa çıkaracak ileri çalışmalara gereksinim vardır.

KAYNAKLAR

1. Abbas DK, Skjorland K, Gjermo P, Sönjü T. Chemical and morphological studies on the acquired subgingival pellicle formed on dentin in vivo. *Acta Odontol Scand* 43: 31-37, 1985.
2. Abbas DK, Albandar JM, Messelt EB, Gjermo P. An in vivo model for the identification of serum proteins in acquired subgingival pellicle. *J Clin Periodontol* 18: 341-345, 1991.
3. Bimstein E, Wagner M, Nauman RK, Abrams RG, Shapira L. Root surface characteristics of primary teeth from children with prepubertal periodontitis. *J Periodontol* 69: 337-347, 1998.
4. Chaves E, Cox CF, Morrison E, Caffesse R. The effect of citric acid application on periodontally involved root surfaces. II. An in vitro scanning electron microscopic study. *Int J Periodontics Restorative Dent* 13: 189-196, 1993.
5. Eide B, Lie T, Selvig KA. Surface coatings on dental cementum incident to periodontal disease. I. A scanning electron microscopic study. *J Clin Periodontol* 10: 157-171, 1983.
6. Eide B, Lie T, Selvig KA. Surface coatings on dental cementum incident to periodontal disease. (II). Scanning electron microscopic confirmation of a mineralized cuticle. *J Clin Periodontol* 11: 565-575, 1984.
7. Friedman MT, Barber PM, Mordan NJ, Newman HN. The "plaque-free zone" in health and disease: a scanning electron microscope study. *J Periodontol* 63: 890-896, 1992.
8. Friedman MT, Barber P, Newman HN. Ultrastructure and histochemistry of the dental cuticle in adult periodontitis. *J Periodontol* 64: 520-528, 1993.
9. Fukazawa E, Nishimura K. Superficial cemental curettage: its efficiency in promoting improved cellular attachment on human root surfaces previously damaged by periodontitis. *J Periodontol* 65: 168-176, 1994.
10. Gibbons RJ, Etherden I. Enzymatic modification of bacterial receptors on saliva-treated hydroxyapatite surfaces. *Infect Immun* 36: 52-58, 1982.
11. Hodson JJ. A critical review of the dental cuticle with special reference to recent investigations. *Int Dent J* 16: 350-384, 1966.
12. Kobayashi K, Rose GG, Mahan CJ. Ultrastructural histochemistry of the dento-epithelial junction (I). Phosphotungstic acid periodic acid-silver methenamine and periodic acid thiosemicarbazide-silver proteinate. *J Periodont Res* 12: 351-357, 1977.
13. Kobayashi K, Rose GG. Ultrastructural histochemistry of the dento-epithelial junction (III). ChloramineT-silver methenamine. *J Periodont Res* 14: 123, 1979.
14. Lie T, Selvig K. Formation of an experimental dental cuticle. *Scand J Dent Res* 83: 145-152, 1975.
15. Listgarten M. Electron microscopic study of the dento-epithelial junction in man. *Amer J Anat* 119: 147-177, 1966.
16. Listgarten MA. Discussion: International Conference on Gingiva-Dental Plaque, New York, October 1969. *Int Dent J* 20: 400-407, 1970.
17. Listgarten MA. Structure of the microbial flora associated with periodontal health and disease in man. *J Periodontol* 47: 1-18, 1976.
18. Listgarten MA. Structure of surface coating on teeth. A review. *J Periodontol* 47: 139-147, 1976.
19. López NJ, Giquoux C, Canales ML. Histological differences between teeth with adult periodontitis and prepubertal periodontitis. *J Periodontol* 61: 87-94, 1990.
20. López NJ, Giquoux C, Canales ML. Morphologic and histochemical characteristics of the dental cuticle in teeth affected by prepubertal periodontitis. *J Periodontol* 61: 95-102, 1990.
21. Selvig KA. Ultrastructural changes in cementum and adjacent connective tissue in periodontal disease. *Acta Odontol Scand* 24: 459-500, 1977.
22. Stallard R, Diab MA, Zander HE. The attaching substance between enamel and epithelium. A product of the epithelial cells. *J Periodontol* 36: 130-132, 1965.
23. Tabak LA, Levine MJ, Mandel ID, Ellison SA. Role of salivary mucins in protection of the oral cavity. *J Oral Path* 11: 1-17, 1982.
24. Vrahopoulos TP, Barber PM, Newman HN. The apical border plaque in chronic adult periodontitis. An ultrastructural study. I. Morphology, structure, and cell content. *J Periodontol* 63: 243-252, 1992.
25. Westergaard J, Frandsen A, Slots J. Ultrastructure of the subgingival microflora in juvenile periodontitis. *Scand J Dent Res* 86: 421-429, 1978.

Yazışma adresi

Doç.Dr. Emel ÖKTE
GÜ Dişhekimliği Fakültesi
Periodontoloji Anabilim Dalı
06510 Emek - Ankara