

**PERİAPİKAL LEZYONLU DİŞLERE YENİ BİR Ca (OH)₂
PREPARATININ UYGULANMASININ KLİNİK VE
RADYOLOJİK SONUÇLARI**

Servet HARPUTLUOĞLU* Ertuğrul ERDOĞAN** Veli ASLANALP***

GİRİŞ

Periapikal doku hastalıklarının tedavisinde öncelikle bu bölgenin histolojisi, fizyolojisi ve anatomisinin çok iyi bilinmesi gerekir. Bu bilgilerin ışığı altında bu bölgenin histopatolojisine, fizyopatolojisine yaklaşmak daha gerçekçi ve olumlu neticeler verir.

Ayrıca patolojik bir oluşum olan periapikal lezyonların akut veya kronik olmasının bilinmesi de olgu iyileşmesinde son derece önemli bir etkidir. Bunun için hastadan iyi bir anamnez alınması, klinik ve radyolojik verilerle teşhise gidilmesi gerekir.

Bütün bu verilerden başka periapikal lezyon içerisine taşınacak olan maddenin de çeşitli pozitif özelliklerinin olması gerekir(1).

Stewart; Ca (OH)₂ e baryum sülfat ilave ederek muhtelif yaştaki insanlarda yapmış olduğu pulpotomi ve apeksifikasyon işlemlerinde oldukça başarılı neticeler aldığını bildirmiştir (22).

Holland(13)'a göre; endodontide kullanılan maddeler, kalsifikasyon oluşumuna uyum sağlamalıdır. Bunlardan en önemlisi de Ca (OH)₂ tir. Holland (13, 14, 15)'in yaptığı çalışmalarda kalsiyum tuzunun birikimini stimüle etmek için Ca (OH)₂ in mutlaka bağ dokusuna temas halinde olması gerektiğini savunmuştur. Ayrıca kanal içindeki debrisinde tedavi sonucunu etkilediğini böyle durum-

(*) Gülhane As. Tıp Ak. Dişhek. Bil. Mer. Diş Hastalıkları ve Tedavisi Bilim Dalı Bşk. Doç. Dr.

(**) Gülhane As. Tıp Ak. Dişhek. Bil. Mer. Başkanı, Prof. Dr.

(***) Gülhane As. Tıp Ak. Dişhek. Bil. Mer. Doktora Eğt. Öğrencisi.

larda basınçlı dolgu tekniğinin kullanılması gerektiğini vurgulamıştır. Aynı zamanda debris miktarının düşük olduğu dişlerde basınçlı dolgu uygulamasında yan kanalların kapandığını gözlemiştir (13, 14, 15).

Ford(9), 3 adet *Macaca Fascicularis* maymunlarının açık pulpaları üzerine kalsiyum hidroksit ve MPC uygulaması yaparak belirli zamanlar beklemiş, kalsiyum hidroksit ile yapılan deneylerde pulpada iyileşme görüldüğü halde MPC ile yapılan uygulamada 1 ay sonra bol miktarda iltihabî hücrelere rastlamıştır.

Lin(17), yaptığı çalışmada 10 adet periapikal lezyonlu çekilmiş insan dişinin innervasyonunun durumunu belirlemek için ışık ve elektron mikroskopunda incelemiştir. Yaygın enflamasyonlu dokular da miyelinli ve miyelinsiz sinir liflerinin mevcudiyetini gördükten sonra, enflamasyonda sinir sisteminin de etkili olabileceğini söylemiştir.

Smith ve arkadaşları (21)'nin yaptığı çalışmada kalsiyum hidroksit ve baryum hidroksitin apikal kapanma üzerindeki etkileri karşılaştırılmıştır. Bu çalışmada 2 adet genç *Macaca Mascicularis* maymununun açık apeksli kesici dişleri kullanılmıştır. Dokuz ay sonra yapılan histopatolojik incelemede kalsiyum hidroksit kullanılan dişlerde apikalde kalsifikasyon köprüsünün oluştuğunu, baryum hidroksitle tedavi edilen dişlerde ise apikalde iyileşme görülmediği gibi akut ve kronik enflamasyon beraberinde epitel proliferasyonu, yaygın şekilde yabancı madde reaksiyonu gözlenmiştir. Bu da çalışmalarda ortaya konan kalsiyum hidroksitin apeksifikasyon üzerindeki olumlu etkisini doğrulamıştır.

Walton(24) da; maymunların birinci ve ikinci akız dişleri üzerinde yaptığı başka bir çalışmada 45 periapikal lezyonun yayılma yönünü incelemiştir. Histolojik inceleme enflamasyonun en çok dişlerin furkasyonu yönünde yayılma eğilimi gösterdiğini ortaya koymuştur. Periodontal ligamentin kemiğe doğru yayılma eğilimi gösteren enflamasyona direnç gösterdiği gözlenmiştir.

Kalsiyum hidroksitin apikal barier olarak etkisi üzerinde in vitro olarak çalışmalar da yapılmıştır. Weissenseel(25) çekilmiş ve mekanik olarak apeksleri açılmış dişlerin apikal sızdırmazlığını incelemiştir. 44 diş üzerinde yapılan bu çalışmada dişlerin kanalları

80 numaraya kadar genişletilmiştir. Dişlerin yarısı bilinen yöntemlerle uygun gutaperka ve Tubli-seal kullanılarak doldurulmuş, diğer yarısı ise doldurulmadan önce kök uçlarına 2 mm kalsiyum hidroksit uygulamasından sonra aynı usullerle kapatılmıştır. % 2'lik metilen mavisi apikal sızdırmazlığın kontrolü için kullanılmış olup sonuçta kalsiyum hidroksit kullanılan dişlerde apikal sızdırmazlığın daha az olduğu görülmüştür.

Bramente (3), yaptığı çalışmada kalsiyum hidroksitin kök perforasyonlarında da kullanılabileceği fikrini desteklemiştir. Köpeklerin küçük azı dişlerinin bifurkasyon bölgelerinde deneysel olarak meydana getirdiği perforasyonlarda kalsiyum hidroksiti çinko oksit öjenol patı ile mukayeseli olarak kullanılmıştır. 90 gün sonra dişler ve çevresindeki dokular üzerinde yapılan histopatolojik çalışmalarda, kalsiyum hidroksitle kaplanan dişlerde perforasyonun önünde farklı seviyelerde sement hiperplazisi gözlenmiştir. Çinko oksit ve öjenol ile kaplanan numunelerde ise apse ile birlikte enflamasyon reaksiyonları ve alveol kreti rezorpsiyonu gözlenmiştir.

Özata, Pişkin ve arkadaşları (20); süt köpeklerinin süt dişleri üzerinde yaptıkları çalışmada kalsiyum hidroksit ve formokrezol ile pulpotomi uygulaması yapmışlar, çalışma sonunda her iki madde nin de tamir dentini meydana getirdiğini savunmuşlardır.

Araştırmamızda kullandığımız KALSİN'in özellikleri : Radyopak hale getirilmiş kalsiyum hidroksit esaslı toz ve tozun dissosiyasyonunu kontrol altında tutan bir sıvıdan oluşmuş preparattır.

- 1 — Kanal dolgu maddesi olarak
- 2 — Kuafaj patı olarak
- 3 — Vital amputasyon patı olarak
- 4 — Gangrende dezenfektan olarak
- 5 — Kanalda kan dindirici olarak
- 6 — Ağız intiseptiği olarak kullanıldığı bildirilmiştir (5).

MATERYAL VE METOD

Bu çalışmaya 3.1.1987 tarihinde klinik ve radyolojik muayenelerde dişlerinde periapikal lezyon bulunan 10 erişkin olguyla baş-

lanmıştır. Ancak, 3 olgumuz çeşitli nedenlerle araştırmamıza devam etmemiştir. Çalışmalarımız 7 olgu ile devam etmiştir (Tablo 1). Çalışmalarımızda steril aletler kullanılmıştır. Kanal pansumanı ve daimi kanal dolgusu için ticari ismi «KALSİN» olan Ca (OH)₂ preparatı kullanılmıştır.

TABLO-I Olguların Durumu

Hasta No.	Protokol No.	Adı, Soyadı	Yaş	Cis	Şikayeti	Teshis	Op. Baş. Tarihi	Op. Bit. Tarihi
1	2151	E.C.	18	12	Ağrı-Ödem	Akut apikal lezyon	12.1.87	28.9.87
2	2503	N.E.	25	2	Ağrı-Ödem İrksasyon	Akut Apikal lezyon	5.2.87	3.8.87
3	2853	Y.K.	29	1	Lüksasyon ap. fistül	Kronik apikal lez.	19.2.87	14.10.87
4	3623	P.N.	34	2	Apikalde fistül	Akut apikal lez.	20.2.87	19.8.87
5	4317	D.Ş.	22	45	Ağrı-Ödem	Akut apikal lezyon	2.3.87	7.9.87
6	5163	A.Ö.	25	5	Ağrı	Akut Apikal lezyon	16.1.87	9.9.87
7	5796	A.A.	23	2	Vestibülde fistül	Kronik Ap. lez.	25.3.87	1.10.87

Hastalarımız ilk randevularına geldiğinde, kanallar bilinen metodlarla biomekanik olarak genişletilmiş ve «KALSİN» solüsyonuyla 2'şer gün ara ile en az 5 defa pansuman yapılmıştır. Sonra

kanallar lezyon içine kadar taşkın bir şekilde «KALSİN» patıyla doldurulmuştur. Hastalar birer ay ara ile çağrılarak periapikal grafilerle kontrol edilmiş, eğer pat rezorbe olmuş ise tekrar «KALSİN» taşkın bir şekilde lezyon içerisine doldurulmuştur. Bu işleme apikal lezyon iyileşene kadar devam edilmiş, klinik ve radyolojik iyileşme meydana geldikten sonra kanalların kesin olarak KALSİN ve Gütaperka konileriyle dolguları yapılmıştır.

BULGULAR

Çekim veya apikal rezeksiyon endikasyonu konulmuş 7 ilginç olgu takdim edilmiştir.

Olgu - 1 :

Adı - Soyadı : E.C.
Yaş : 18
Diş no : 1-2
Şikayeti : Ağrı, ödem
Teşhis : Akut apikal lezyon
Op. Başlama Tr. : 12.1.1987
Op. Bitirme Tr. : 28.9.1987

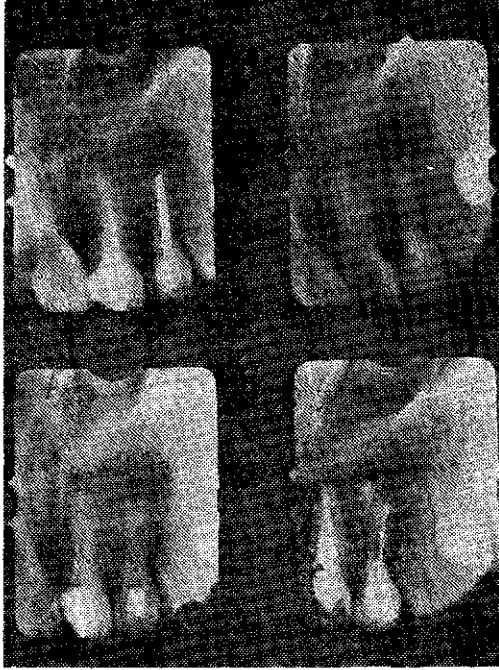Klinik Muayene : Dikey ve yatay perküsyonda ağrı, vestibülde apeks bölgesinde ödem ve palpasyonda ağrı dişetleri hiperemik, her iki dişte lüksasyon mevcut. Vitalometrik muayene (—).

Radyolojik Muayene : Apikal rezeksiyona hazırlık için kanal tedavisi yapılmış, ancak lüksasyon 2 nci dereceden olduğu için operasyondan vazgeçilmiştir.

Tedavi sonrası klinik bulgular : Yapılan dikey ve yatay perküsyon ile apeks bölgesine yapılan palpasyonda hastadan şikayet alınmamış. Lüksasyon tamamen ortadan kalkmış, dişetleri normal renkte görülmüştür.

Radyolojik bulgular : Belirli zamanlarda alınan periapikal grafilerde periapikal lezyonun gittikçe iyileştiği ve kök ucundaki

radyolusent görüntünün tedavi sonucunda radyoopasiteye dönüştüğü, özellikle lateralde geniş bir kalsifiye alan izlenmiştir (Resim 1).



Resim 1. 1 - 2 Akut apikal lezyonun KALSİN tedavisinden 8 ay sonraki görünümü.

Olgu - 2 :

Adı - Soyadı : N.E.

Yaş : 25

Diş no : 2

Şikayeti : Ağrı, ödem lüksasyon

Teşhis : Akut Apikal Lezyon

Op. Başlama Tr. : 5.2.1987

Op. Bitirme Tr. : 3.8.1987

Klinik muayene : Dikey ve yatay perküsyonda, apikal bölgede ağrı, palpasyonda ağrı ve ödem, dişetleri hiperemik, dişte ileri derecede lüksasyon, vitalometrik muayene (—).

Radyolojik muayene : Periapikal grafisi alındıktan sonra kökün distalindeki lezyon, kökün 1/2'sini geçmiş ve ileri derecede kemik kaybı mevcut. Çekim endikasyonu konulmuş.

Tedavi sonrası klinik bulgular : Yapılan dikey ve yatay perküsyon ile apeks bölgesine yapılan palpasyonda hastadan şikayet alınmamış. Dişetleri normal renkte, lüksasyon ortadan kalkmış.

Radyolojik bulgular : Belirli zamanlarda alınan periapikal grafilerde periapikal lezyonun gittikçe iyileştiği ve kök ucundaki radyolüsent görüntü tedavi sonucunda radyoopasiteye dönüştüğü ve lamina duranın yeniden meydana geldiği izlenmiştir (Resim 2).



Resim 2. 2 Akut apikal lezyon, KALSİN tedavisinden 6 ay sonraki görünümü.

Olgu - 3 :

Adı - Soyadı : Y.K.

Yaş : 29

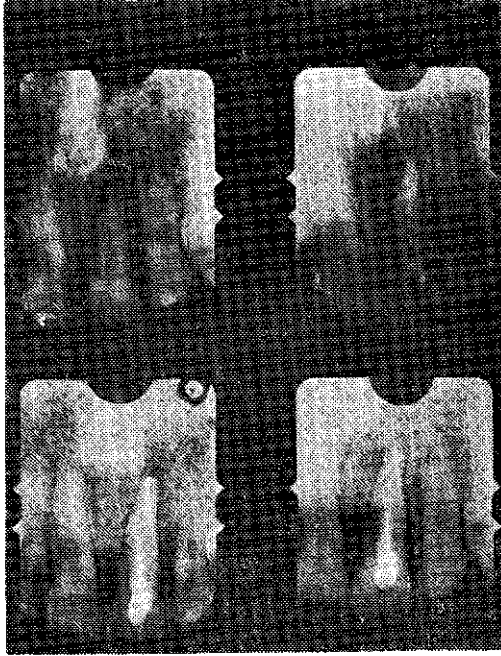
Diş no : 1
Şikayeti : Lüksasyon, apikalde fistül
Teşhis : Kronik apikal lezyon
Op. Başlama Tr. : 19.2.1987
Op. Bitirme Tr. : 14.10.1987

Klinik muayene : Yatay ve dikey perküsyonda künt bir ağrı, dişte 1'nci derecede lüksasyon, vestibülde apikal bölgede fistül ağzı mevcut. Vitalometrik muayene (—). Çekim endikasyonu konulmuş.

Radyolojik muayene : 1/3 apikal geniş bir lezyon mevcut.

Tedavi sonrası klinik bulgular : Vestibülde apeks bölgesindeki fistül ağzı kapanmış, lüksasyon kaybolmuştur.

Radyolojik bulgular : Apikal 1/3 bölgedeki kemik kaybı tamamen iyileşmiş ve radyopak bir görüntü izlenmiştir (Resim 3).



Resim 3. 1 Kronik apikal lezyon, KALSİN tedavisinden 8 ay sonraki görünümü.

Olgu - 4 :

Adı - Soyadı : P.N.
Yaş : 34
Diş no : 2 |
Şikayeti : Apikalde fistül
Teşhis : Akut apikal lezyon
Op. Başlama Tr. : 20.2.1987
Op. Bitirme Tr. : 19.8.1987

Klinik muayene : Vestibülde apeks bölgesinde fistül ağzından eksüda geliyor. Lüksasyon yok. Yatay perküsyon ve dikey perküsyonda çok az ağrı mevcut. Vitalometrik muayene (—). Apikal rezeksiyon endikasyonu konulmuş.

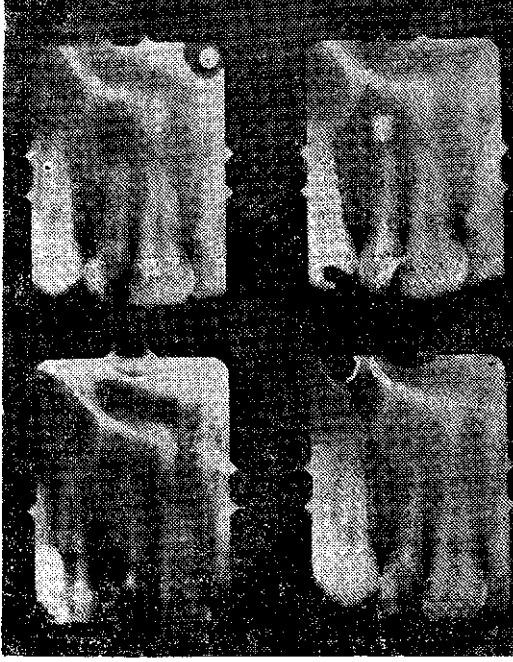
Radyolojik muayene : Apikalde mercimek büyüklüğünde lezyon izlenmiştir.

Tedavi sonrası klinik bulgular : Vestibülde, apekteki fistül ağzı kapanmış. Yatay ve dikey perküsyonlarda ağrı yok olmuştur.

Radyolojik bulgular : Kök ucundaki radyolusent görüntünün tamamen kaybolduğu ve radyopak bir görüntüye dönüştüğü laminaduranın yeniden teşekkül ettiği görülmüştür (Resim 4).

Olgu - 5 :

Adı - Soyadı : D Ş.
Yaş : 22
Diş no : 4 - 5
Şikayeti : Ağrı ve ödem
Teşhis : Akut apikal lezyon
Op. Başlama Tr. : 2.3.1987
Op. Bitirme Tr. : 7.9.1987



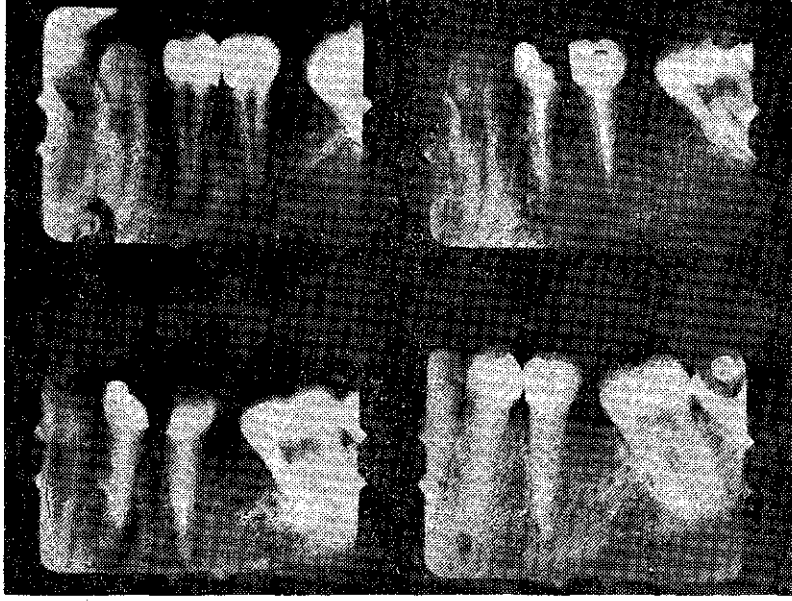Resim 4. 21 Akut apikal lezyon, KALSİN tedavisinden 6 ay sonraki görünümü.

Klinik muayene : Yatay ve dikey perküsyonda ağrı, apeks bölgesine yapılan palpasyonda ağrı, o bölgede ödem ve dişeti hiperemik, vitalometrik muayene (—). Çekim endikasyonu konulmuş.

Radyolojik muayene : Muhtemelen yanlış yapılmış dolguya bağlı kök uçlarında lezyon mevcut. Laminadura o bölgede kaybolmuş.

Tedavi sonrası klinik bulgular : Yatay ve dikey perküsyonda apeks bölgesinde palpasyonda ağrı yok. Ödem kaybolmuş, dişeti normal renkte izlenmiştir.

Radyolojik bulgular : Periapikal lezyonlar tamamen iyileşmiş. Laminaduranın devamlılığı her iki dişte de meydana gelmiştir (Resim 5).



Resim 5. |4 - 5 Akut apikal lezyon, KALSİN tedavisinden 6 ay sonraki görünümü.

Olgu - 6 :

Adı - Soyadı : A.Ö.

Yaş : 25

Diş no : 5 |

Şikayeti : Ağrı

Teşhis : Akut apikal lezyon

Op. Başlama Tr. : 16.3.1987

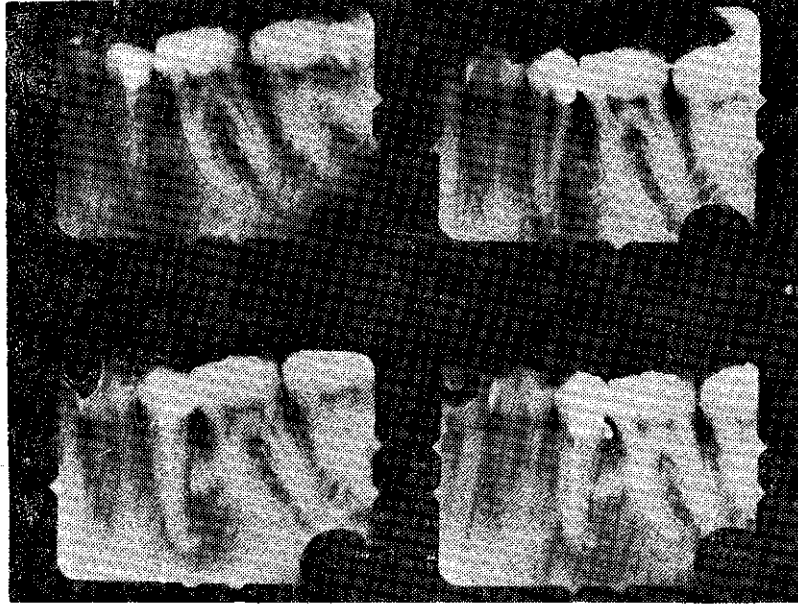
Op. Bitirme Tr. : 9.9.1987

Klinik muayene : Diş yatay ve dikey perküsyona hassas, hasta, dişte uzamış gibi bir his olduğunu söylüyor. Apeks bölgesinin palpasyonunda ağrı. Çekim endikasyonu konulmuş.

Radyolojik muayene : Eksik yapılmış kanal dolgusunu takiben meydana gelmiş akut bir lezyon ve apikal bölgede 1/2 kemik kaybı mevcut.

Tedavi sonrası klinik bulgular : Yatay ve dikey perküsyon ile apeks bölgesi palpasyonunda hiçbir araz görülmemiş.

Radyolojik bulgular : Tedavi başlangıcına göre kök ucunda oldukça bariz bir iyileşmenin olduğu ve yeni kemik (skar dokusu) trabekülleri dikkati çekmiştir (Resim 6).



Resim 6. 5 Akut apikal lezyon, KALSİN tedavisinden 6 ay sonraki görünümü.

Olgu - 7 :

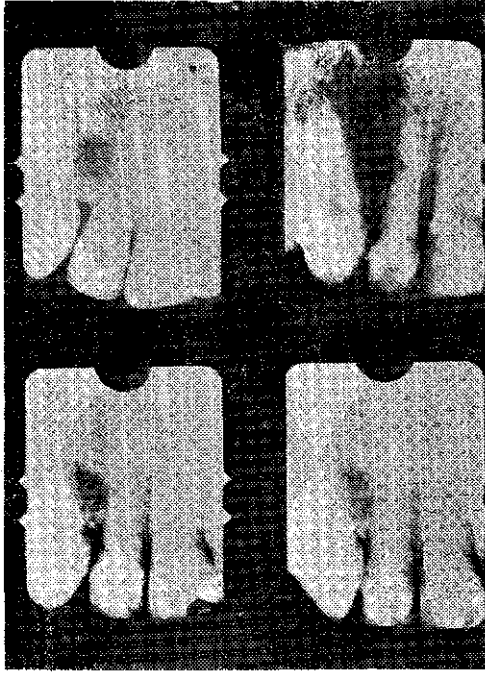
Adı - Soyadı : A.A.
Yaş : 23
Diş no : 2
Şikayeti : Vestibülde fistül ağzı
Teşhis : Kronik apikal lezyon
Op. Başlama Tr. : 25.3.1987
Op. Bitirme Tr. : 1.10.1987

Klinik muayene : Vestibül bölgede fistül, yatay ve dikey perküsyonda ağrı yok. Lüksasyon var. Vitalometrik muayene (—). Diğer dişlere göre daha koyu renkte. Çekim endikasyonu konulmuş.

Radyolojik muayene : Yanlış yapılmış tedavi sonrası kronik apikal lezyon oluşmuş. Laminaduranın devamlılığı bozulmuş.

Tedavi sonrası klinik bulgular : Fistül ağzı tamamen kaybolmuş. Yatay ve dikey perküsyonlarda ağrı olmamıştır.

Radyolojik bulgular : Kökteki lezyon iyileşmiş, kemik trabekülleri görülmekte, lamina duranın devamlılığı yeniden meydana gelmiştir (Resim 7).



Resim 7. | 2 Kronik apikal lezyon, KALSİN tedavisinden 7 ay sonraki görünümü.

TARTIŞMA

Periapikal lezyonlu dişlerin tedavisinde ilk şart, lezyonun sebebinin giderilmesidir. Bu da nekrotik pulpa dokusunun tamamen çıkartılması demektir. Pulpası nekroze olan dişlerde ise ilk amaç

kök kanalındaki mikroorganizmaların temizlenmesidir. Bu dişlerin çoğunda, mikroorganizmalara ilaveten periapikal lezyon da vardır (15, 26).

Periapikal doku hastalıkları akut ve kronik olarak sınıflandırılır. Bunlara iyi yapılmamış bir kanal dolgusu, travma etkisinde kalmış olan dişler, mikroorganizmalar, şimiksel, elektriksel etkiler sebep olabilir. Periapikal dokulara enfekte ve toksik maddeler yayılır, kök ucundaki periodontal liflerin devamlılığı bozulabilir, dolayısıyla periodontal membran harap olur. Ayrıca radyolojik olarak lamina duranın da devamlılığı bozulabilir. Akut apikal apse, kronik hale dönüşünce bazen apsede fistül yolu da oluşabilir. Vitalometrik muayenede diş hiçbir reaksiyon göstermez (1, 4, 6, 24).

Çalışmamızda 1, 2, 4, 5, 6 nolu olgular akut apikal lezyonlu idiler. Bu olgularda yatay ve dikey perküsyona cevap (+), dişin periapikal bölgesine vestibülden yapılan pulpasyonda da cevap (+) yani ağrı oluşmakta idi. Ayrıca o bölgede ödem ve diş etleri hipereikti. Vitalometrik muayenede ise cevap (—) idi. Biz akut haldeki bu lezyonları bilinen endodontik yöntemlerle kronik hale getirdikten sonra tedavi uygulamasına başladık. 3, 7 nolu olgularımız ise kronik apikal periodontitis tablosuna uymakta idiler. Yani vitalometrik muayenede cevap (—) idi.

Kalsiyum hidroksit kanal içinde rezorbe olurken, yerini geliştirmekte olan bağ dokusu alır. Bu bağ dokusu da kanal duvarında oluşan semente benzer sert doku birikimiyle ilgilidir. Kalsiyum hidroksit rezorpsiyonunun azalması için maddenin kanal içine iyice sıkıştırılması gerekir. Kalsiyum hidroksitin kalan pulpa üzerine sıkıştırılmasının madde rezorpsiyonunu azalttığı fakat sert doku teşekkülünü önlemediği belirtilmiştir (8, 11, 13, 16).

Kalsiyum hidroksit pH : 11, doku dostudur, tahriş edici değildir. Periapikal dokulara taşırıldığında kanalda rezorbe olmaktadır ve yerini bağ dokusuna bırakmaktadır. Ayrıca ölü ve canlı dokular üzerinde ayrı ayrı etkisi vardır (paradoksokaleksik etki). Çalışmalarımızda kullandığımız kalsin de bir Ca (OH)₂ türevidir için aynı özelliklere sahiptir.

Böylece kalsini periapikal lezyonlu dişlere taşırdığımızda bozulmuş olan kemik yapısı bu maddenin doku dostu ve tahriş edici

özelliği olmadığından ve rezorbe olurken yerini bağ dokusuna bıraktığından, lezyonda önce bağ dokusu oluşumuna etki etmiştir. Dolayısı ile burada fibröz bir doku meydana getirmiş, bu fibröz doku daha sonra kırıldak dokuya, oda kemik dokuya dönüşmüştür. Yapılan radyolojik tetkiklerde bu kemik iyileşmeleri yani kök ucundaki radyolüsent oluşumların radyoopak hale dönüştüğü açıkça izlenmiştir. Ayrıca klinik muayenelerde de radyolojik iyileşmelerin hasta lehine olduğu gösterilmiştir. Böylece daha önceki araştırmacıların (7, 9, 10, 12, 18, 19, 20, 21, 22, 23, 25) kullandıkları çeşitli Ca (OH)₂ preparatlarının periapikal lezyonlar üzerindeki iyileştirici özelliklerinin bizim kullandığımız, yeni bir Ca (OH)₂ preparatı olan «KALSİN» de de mevcut olduğu gösterilmiştir. Bu araştırmacıların çalışmaları ile bizim çalışmalarımızın paralellik gösterdiği saptanmıştır.

SONUÇLAR

Periapikal lezyonlu dişlere yeni bir Ca (OH)₂ preparatı olan Kalsin'in uygulanmasından sonra klinik ve radyolojik olarak, elde edilen sonuçlara göre : Tüm insan olgularında Kalsin uygulamasından sonra daha önce mevcut klinik şikayetlerin ortalama 6 ila 8 ay sonra tamamen ortadan kalktığı gözlenirken, radyolojik olarak da apikaldeki radyolüsent görüntülerin radyoopasiteye dönüştüğü, kemik trabeküllerinin oluştuğu, apikaldeki lezyonun tamamen iyileştiği, olguların çoğunda daha önce kaybolmuş lamina duranın yeniden meydana geldiği gözlenmiştir.

ÖZET

Uzun yıllardan beri dişhekimliğinde periapikal lezyonlu dişlerin tedavisinde çeşitli yöntem ve maddeler kullanılmıştır. Bu maddeler genel olarak periapikal lezyon içine taşırılmış ancak meydana gelen iyileşmenin hangi etkenlerle ve nasıl gerçekleştiği kesinlik kazanamamıştır.

Çalışmamızda bir Ca (OH)₂ türevi olan Kalsin isimli madde periapikal lezyonlar içine taşırılarak kullanıldı ve belli sürelerde oluşan iyileşme, klinik ve radyolojik bulgularla gösterildi.

SUMMARY

CLINICAL AND RADIOLOGICAL RESULTS OF A NEW Ca(OH)₂
MATERIAL APPLICATION IN TEETH WITH PERIAPICAL
LESIONS

Various methods and materials were used in treatment of teeth with periapical lesions for many years. Generally, these materials were extruded through apical foramen into periapical lesions but the means of apical healing couldn't be understand clearly.

In our study, a new Ca(OH)₂ derivative, Kalsin, was used by extruding it through apical foramen into periapical lesions and after a certain period of time the periapical healing was shown both clinically and radiologically.

KAYNAKLAR

- 1 — Bayırlı, G. : Endodontik Tedavi. Taş Matbaası. İstanbul, 1985.
- 2 — Binnie, W.H., Rowe, A.H.R. : A Histological Study of the Periapical Tissues of Incompletely Formed Pulpless Teeth Filled with Calcium Hydroxide. *J. Dent. Res.*, 52 : 1110-1116, 1973.
- 3 — Bramante, C.M., Berbert, A. : Root Perforations Dressed with Calcium Hydroxide or Zinc Oxide and Eugenol. *J. Endod.*, 13 : 392-395, 1987.
- 4 — Callis, P.D., Santini, A. : A suggested Role for Polymorphonuclear Leukocytes in the Perpetuation of Periapical Disease. *Oral Surg. Oral Med. Oral Pathol.*, 59 : 88-90, 1985.
- 5 — Cengiz, T. : Endodonti. Ege Üniversitesi Matbaası. İzmir, 1983.
- 6 — Cymerman, J.J., Cymerman, D.H., Walters, J. : Human T. Lymphocyte Subpopulations in Chronic Periapical Lesions. *J. Endod.*, 10 : 9-11, 1984.
- 7 — Dylewski, J.J. : Apical Closure of Nonvital Teeth. *Oral Surg.*, 32 : 82-92, 1971.
- 8 — Erausquin, J., Muruzabal, M. : Tissue Reaction to Root Canal Fillings with Absorbable Pastes. *Oral Surg.*, 28 : 567-578, 1969.
- 9 — Ford, P. : Pulpal Response to MPC for Capping Exposures. *Oral Surg.*, 50 : 81-88, 1980.

- 10 — Frank, A.L., Weine, F.S. : Nonsurgical Therapy for the Perforative Defect of Internal Resorption. *JADA.*, 87 : 863-868, 1973.
- 11 — Frank, A.L. : Calcium Hydroxide : The Ultimate Medicament. *Dental Clinics of North America.*, 23 : 691-703, 1979.
- 12 — Heithersay, G.S. : Stimulation of Root Formation in Incompletely Developed Plupless Teeth. *Oral Surg.*, 29 : 620-629, 1970.
- 13 — 13 — Holland, R., Souza, V. : Ability of a New Calcium Hydroxide Root Canal Filling Material to Induce Hard Tissue Formation. *J. Endod.*, 11 : 535-553, 1985.
- 14 — Holland, R., Nery, M.J. : Root Canal Treatment with Calcium Hydroxide *Oral Surg.*, 47 : 93-96, 1979.
- 15 — Holland, R., Valle, F., Taintor, F.J., Ingle, J.I. : Influence of Bony Resorption on Endodontic Treatment. *Oral Surg.*, 55 : 191-203, 1983.
- 16 — Laws, D.B., Lewis, T.M. : Effect of Calcium Hydroxide on Deep Carious Lesions, *Oral Surg.*, 14 : 1130-1137, 1961.
- 17 — Lin, L., Langeland, K. : Innervation of the Inflammatory Periapical Lesions. *Oral Surg.*, 51 : 535-543, 1981.
- 18 — Martin, D.M., Crab, H.S.M. : Calcium Hydroxide in Root Canal Therapy. *Brit. Dent. J.*, 142 : 277-283, 1977.
- 19 — Mascres, C., Marchand, J.F. : Experimental Apical Scar in Rats. *Oral Surg.*, 50 : 164-175, 1980.
- 20 — Özata, F., Pişkin, B., Erdilek, N., Aktener, O., Tuncer, V. : Comparison of Calcium Hydroxide and Formocresol Pulpotomies in Primary Teeth in Lambs : Preliminary Study. *J. Endod.*, 13 : 328-335, 1987.
- 21 — Smith, J.W., Leeb, I.J., Torney, D.L. : A Comparison of Calcium Hydroxide and Barium Hydroxide as Agents for Inducing Apical Closure. *J. Endod.*, 10 : 64-70, 1984.
- 22 — Stewart, G.G. : Calcium Hydroxide Induced Root Healing. *JADA*; 90 : 793-800, 1975.
- 23 — Vernieks, A.A. : Calcium Hydroxide Induced Healing of Periapical Lesions. A Study of 78 Non-Vital Teeth. *J. Br. Endod. Soc.*, 11 : 61-69, 1978.
- 24 — Walton, R.E., Garnick, J.J. : The Histology of Periapical Inflammatory Lesions in Permanent Molars in Monkeys. *J. Endod.*, 12 : 49-53, 1986.
- 25 — Weissenseel, J.A., Hicks, M.L., Felleu, G.B. : Calcium Hydroxide as an Apical Barrier. *J. Endod.*, 13 : 1-5, 1987.
- 26 — Wood, N.K. : Periapical Lesions. *Dental Clinics of North America.* 28 : 725-766, 1984.