

KEMİK DOKUSU REJEMERASYONUNUN DENSİTOMETRİK OLARAK SAPTANMASI*

Köksal BALOŞ**
Coşkun BARAN****

Kaya EREN***
Gökhan AÇIKGÖZ*****

GİRİŞ

Çeşitli periodontal tedaviler sonrası, yıkılmış dokuların rejeneratif potansiyellerinin incelenmesi üzerinde önemle durulmuş ve bu potansiyeller çok çeşitli metodlarla gözlenmeye çalışılmıştır. Örneğin sadece dişetin incelenmesinde, klinik, histopatolojik, histokimyasal ve otoradyografik değerlendirme yöntemleri kullanılmıştır.

Alveoler yapının incelenmesi, gerek yapının önemi ve gerekse lokalizasyonu dolayısıyla ayrı bir önem taşır. Özellikle çok sık başvuru alan flap operasyonları sonrası bu dokuyu izlemek ve durumu hakkında karar vermek için çeşitli yollara başvurulmuştur (3, 5, 8, 9,12, 16). Bir yerde yeni ataşmanın tespiti anlamına gelen bu değerlendirmeler için, periodontal sondla yapılan ölçümler, radyografik analizler, reflap veya reentry sözcükleri ile adlandırılan, bölgenin yeniden açılması ve ayrıca histolojik yaklaşımlar sayılabilir.

Bunlardan periodontal sond değerlendirmelerindeki bilinen sorunlar ve reflap uygulamalarının zorluğu, insan örneklerinde ise, histopatolojik değerlendirmelerin imkânsızlığı, bütün değerlendirmeler için günümüzde radyografik çalışmaların geçerli olmasını sağlamıştır.

Literatürde flap sonrası iyileşmenin radyografik olarak izlendiği-

- (*) 18. T.P.D. Bilimsel Kongresinde tebliğ edilmiştir. Kemer, Mayıs 1987.
(**) Prof. Dr., G.Ü. Dişhek. Fak. Periodontoloji Anabilim Dalı Başkanı.
(***) Dr. Dt., G.Ü. Dişhek. Fak. Periodontoloji Anabilim Dalı Uzmanı.
(****) Yrd. Doç. Dr., G.Ü. Dişhek. Fak. Periodontoloji Anabilim Dalı Öğr. Üyesi.
(*****) Dt., G.Ü. Dişhek. Fak. Periodontoloji Anabilim Dalı Arş. Görevlisi.

REJENERASYON - DENSİTOMETRİ

ne, hatta farklı cerrahi yöntem sonuçlarının bu yolla karşılaştırıldığına dair çok sayıda yayın vardır (2, 5, 9, 11).

Bunun için standart radyograf elde etme çalışmalarına ayrı önem verildiği, yine bu radyografların çeşitli yollarla değerlendirmelerinin yapıldığı bilinir (2,4, 5, 8).

Bu değerlendirme yöntemlerinden biri olan mikrodensitometrik analiz, radyografinin densitesine göre tayin edilir. Densite, radyografa gelen ışık ünitesinin oranının 10 tabanına göre logaritmik ifadesi olarak tanımlanır (5, 15) ve tayini densitometre denen cihazlarla yapılır. Genel tıpta ve dişhekimliğinde radyografik değerlendirmelerin bu metodla yapıldığı çalışmalar sergilenmiştir (1, 5, 6, 10).

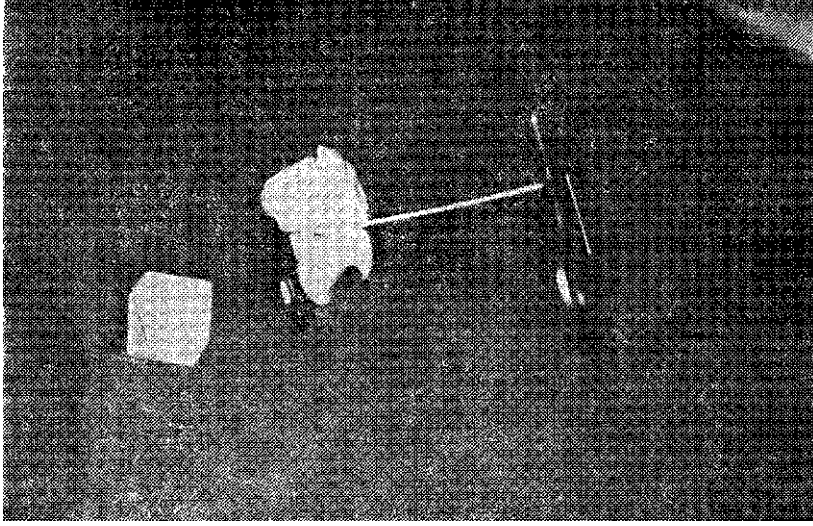
Diğer taraftan alveol kemiği, ünite olarak iskeletsel yapının en küçük örneğidir. Bu dokudaki minimal rejenerasyonun incelenmesi ayrıca bu işlemin erken dönemde saptanması oldukça zordur. Bu sebeple deneysel kemik içi defektleri oluşturulan deney hayvanlarında alveoler rejenerasyonun mikrodensitometrik olarak erken dönemde izlenmesi amacımızı oluşturmaktadır.

MATERYAL ve METOD


Araştırma, genel ve periodontal sağlıkları yönünden incelenerek seçilen ve ağızlarında eksik dişi bulunmayan 2 deney köpeği üzerinde yapıldı. Bu şekilde seçilen hayvanların alt yarım çenelerinde sağ - sol 2, 3 ve 4 nolu premolar diş bölgeleri araştırma için planlandı ve genel anestezi altında bu bölgelerden tam kalınlık flapler kaldırıldı. Daha sonra serum fizyolojik spreyi altında 3 ve 4 nolu premolar dişler arasındaki alveoler yapı 2 nolu fissur frez yardımı ile yaklaşık 2 mm genişliğinde, 7 mm derinliğinde ve kemik içi lezyonları taklit edecek tarzda uzaklaştırıldı ve bu şekilde 8 adet mekanik defekt oluşturuldu. Daha sonra lambolar eski yerlerine yerleştirilerek suture edildi.

Ardından özel film taşıyıcısı üzerine monte edilen tahta blok ve bunun üzerine konan lastik kaynaklı ölçü maddesi ile hayvanların kapanışları tespit edildi ve bu durumda deneysel defektin radyografileri alındı (Resim 1 ve 2). Bu işlemler, her köpeğin sağ ve sol yarım çeneleri için ayrı ayrı tekrarlandı ve ısırtma blokları 2. radyografinin alınmasına değin özel zarfları içinde saklandı.

Yukarıda açıkladığımız mekanik defektlerin oluşturulmasını takibeden 42. gün sonunda ise yine aynı ısırtma blokları kullanılarak aynı bölgelerin standart 2. radyografileri elde edildi.



Resim 1 : Standart grafilerin elde edilmesinde yararlanılan film tutucu aparey ve ısırtma bloğu.




Resim 2 : Standart periapikal grafilerin elde edilmesi.

REJENERASYON - DENSİTOMETRİ

Radyografların alınmasında kullandığımız röntgen cihazı 30 cm'lik kon içeren, Siemens-Heliodont dişhekimliği röntgen cihazı olup, tüm radyografiarın alınmasında paralel teknik uygulandı. Araştırmada kullanılan röntgen cihazı sabit olarak 7 miliamper ve 50 kilovoltla çalışmaktadır. Elde edilen radyograflarda ışınlama süremiz 2 saniye olarak daima sabit tutuldu. Çalışmada kullandığımız filmler AGFA-Gevert firmasının imal ettiği normal periapikal filmlerdir.

Bu şekilde elde edilen tüm periapikal grafiler eşit banyo koşullarında banyo edildi ve daha sonra Başbakanlık Atom Enerjisi Başkanlığı, Nükleer Araştırma Merkezi'nde, optik densiteleri Macbeth TD-102 densitometrileri ile ölçüldü (Resim 3).

Her filmin 3'er noktasından yapılan densitometrik ölçümler, istatistiksel olarak değerlendirildi.



Resim 3 : Macbeth TD -102 densitometri okuyucu kolu.

BULGULAR

Mekanik defektler ile bunların 42. gündeki durumlarını gösteren periapikal grafilerin 12'şer değişik noktasında yapılan densitometrik analiz sonucu elde edilen değerler Tablo l'dedir. Bu değerlerin ista-

tistiksel olarak değerlendirilmesi ile elde edilen sonuçlara ilişkin bilgiler ise Tablo II'de özetlenmiştir.

TABLO I : Deney başlangıcı ve iyileşme dönemlerinde taranan noktalara ait mikrodensitometrik değerler.

	Deney Başlangıcı	İyileşme Dönemi
1	0.876	0.864
2	0.932	0.878
3	0.861	0.844
4	1.487	1.403
5	1.478	1.434
6	1.561	1.513
7	0.982	0.948
8	0.975	0.950
9	0.979	0.949
10	1.075	0.971
11	1.025	0.970
12	1.065	0.974

TABLO II : Deney başlangıcı ve iyileşme dönemlerindeki mikrodensitometrik değerlerin analizi.

	n	\bar{X}	Sd	Test
Deney Başlangıcı	12	1.108	0.251	P<0.001
İyileşme Dönemi	12	1.058	0.241	

Tablo II'den de izlendiği gibi densitometrik analizi yapılan 12 değişik noktada defektlerin 0.05 ± 0.009 oranında kemikleşmeye başladığı tespit edilirken bu farkın istatistiksel olarak P<0.001 seviyesinde önemli olduğu bulundu.

TARTIŞMA

Periodontal cerrahi sonrası oluşan periodontal rejenerasyon, daha doğrusu periodontal dokuların iyileşmesi, üzerinde önemle durulması ve izlenmesi gereken bir konudur.


Bilindiği gibi, farklı doku ünitelerinden oluşan periodonsiyumun iyileşmesi ve bu dokuların matürasyonunda farklı zamanlarda oluşmaktadır. Örneğin, yaklaşık bir hafta - 10 gün diyebileceğimiz bir epitelizasyona karşın, sement dokusunun maturasyonu için bazen ayları alan bir süreye gerek vardır. Bunun için günümüzde de bu dokuların iyileşme şekilleri ve süreçleri halâ incelenen ve değerlendirilen konular arasındadır.

Bunlardan, kemik dokusunun değerlendirilmesi özel önemi gerektirir. Bu durum destek yapı oluşana kadar, son yıllarda özenle tartışılan periodontal ligament kaynaklı iyileşme için icale! yapı göstermesi gereğinden ortaya çıkar.

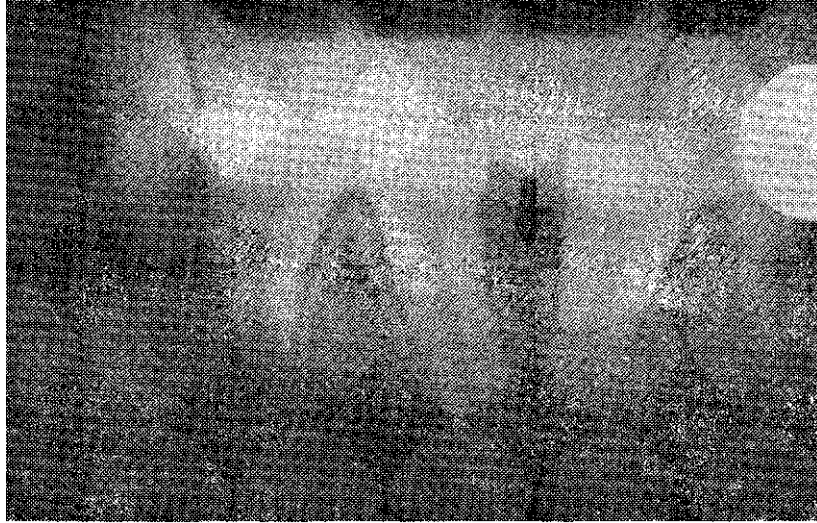
Bilindiği gibi periodontolojide alveoler yapı en çok radyografik (2, 5,9,11,14), sınırlı düzeyde reflap (7, 8, 13) yöntemleri ile incelenmiştir. Çoğu kez periapikal grafiler gerek netlik, gerekse boyutları bakımından 2 veya 3 duvarlı yıkımların yeterince incelenmesine ve bunların iyileşme durumlarının izlenmesine imkân vermemektedir. Şüphesizki burada en büyük etken standart grafi elde etme kadar sağlıklı yörenin hastalıklı yöre üzerindeki süperimpozlarıdır. Örneğin, Resim 4'de izlendiği gibi 3-4 nolu diş arasında mekanik defekt yaratılmıştır. Defektin klinik tespitine rağmen, vestibül ve lingual kemik süperimpozları defektin radyografik tespitine yardımcı olamamaktadır (Resim 5). Oysa iki ok arasında defekt bulunmaktadır ve iyileşme döneminde alınan radyografla (Resim 6) arasında bir fark yokmuş izlenimi vermektedir.

Oysa bu radyografiarin densitometrik analizleri sonucunda anlamlı fark tespit edilmiş, yeni kemik oluşumu densitometrik olarak saptanabilmiştir.

Operasyon sonrası radyografik incelemelerde, değerlendirme, ancak uzun süreler sonra ve genelde ölçüye dayanmayan, ölçüye dayanmadığında ise yanılıgısı bol olacak ve çok güç şartlarda elde edilen çalışmalar ile mümkün olur.



Resim 4 : Frezle, mekanik olarak oluşturulan kemik içi defekt.

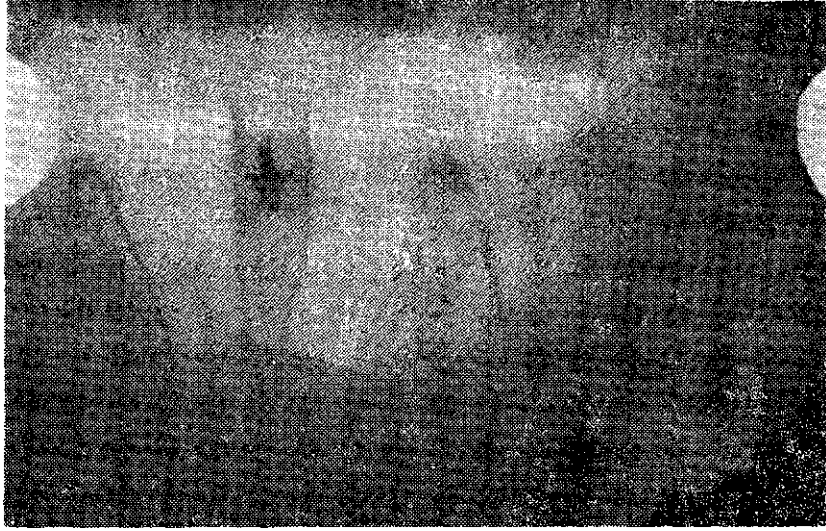


Resim 5 : Mekanik defektin oluşturulmasından hemen sonra alınan radyograf.

Bu sebeple, belirtilen problemleri azaltacak veya sınırlayacak bir çalışma düşünülmüş, kemik iyileşme potansiyelinin erken dönemde

REJENERASYON - DENSİTOMETRİ

saptanmasını sağlayacak, mümkün olduğunca az yanılıgı verecek, biyometrik ölçülebilecek ve özellikle hassas klinik çalışmalarda kullanılabilen bir değerlendirme şekli aranarak, mikrodensitometrik işleme başvurulmuştur.



Resim 6 : Defekt açılmasından 42 gün sonra iyileşme döneminde alınan radyograf.

Bulgularımız yeniden değerlendirildiğinde, densitometrik analizi yapılan noktalardaki kemik rejenerasyonunun tespit edilebileceği görülmektedir. Bu nedenle özellikle hassas, kısa süreli çalışmalarda, kemik dokusunun değerlendirme yöntemlerinden biri olarakta densitometrik analizlerden yararlanılabileceği görüşündeyiz.

Ö Z E T

Çalışmamızda, kemik dokusunun değerlendirilmesi için çekilen periapikal grafilerin mikrodensitometrik analizleri yapıldı.

Bioistatistiksel değerlendirme sonucunda bu yöntemin periapikal grafilerin değerlendirilmesinde bir alternatif olduğu görüşüne varıldı.

SUMMARY

DENSITOMETRIC EVALUATION OF BONE REGENERATION

In the present study, we have evaluated the regeneration of alveolar bone on the periapical dental radiographs by the method of densitometric analysis.

Our biometric results showed that, densitometric analysis could be an alternative way of evaluating bone regeneration.

KAYNAKLAR

- 1 — Açıkgöz, B., Özcan, O.E., Erbenji, A., Bertan, V., Ruacan, Ş., Açıkgöz, G. : Histopathologic and mikr.odensitometrik analysis of craniotomy bone flaps preserved between abdominal fat and muscle. Surg. Neurol., 26: 557-561, 1986.
- 2 — Arpak, N. : Kemik düzeltmesi yapılan ve yapılmayan flap operasyonlarında keratinize dişeti genişliğinin ortopantomografik olarak değerlendirilmesi. Doktora tezi, Ankara, 1976.
- 3 — Baloş, K.: İleri kronik periodontitisin bakteriyel plakla ilgisi, plak kontrolle-riyle cerrahi tedavinin klinik ve deneysel araştırılması. Doçentlik tezi, Ankara, 1976.
- 4 — Harndt, E, Co-Report: Radiography of the alveolar crest. Int. Dent. J., 8 : 398, 1958.
- 5 — Kansu, H. : Flap operasyonunu takiben standardize edilen paralel teknikle alınan seri radyografiarin mikrodensitometrik analizleriyle kemik rejenerasyonunun takibi. Doçentlik tezi, Ankara, 1976.
- 6 — Matsue, I. : Microdensitometric analysis of human autogenous bone implants II. Two dimensional density and pattern analysis of interproximal alveolar bone. J. Periodontol., 42 : 435-438, 1978.
- 7 — Moghaddas, H., Stahl. S.S. : Alveolar bone remodelling following osseous Surgery. A clinical study. J. Periodontol., 51 : 376-381, 1980.
- 8 — Özcan, G. : Kemik cerrahisi uygulamalarının periodontal etkilerinin çeşitli yöntemlerle saptanması. Doktora tezi, Ankara, 1983.
- 9 — Patur, B., Glickman, I. : Clinical and roentgenographic evaluation of the post treatment healing of infrabony pockets. J. Periodontol, 3: 164-171, 1962.

REJENERASYON - DENSİTOMETRİ

- 10 — Poltnick, J.I.: The effects of variations in the opposing dentition on changes in the partially edentulous mandible. Part II. Densitometric measurements. *J. Prost. Dent.*, 4 : 403, 1975.
- 11 — Raeste, A.M., Kilpinen, E.: Clinical and radiographic long-term study of teeth With periodontal destruction treated by a modified flap operation. *J. Clin. Periodont.*, 8 : 415-423, 1981.
- 12 — Rosling, B., Nyman, E., Lindhe, J., Jem, B.: The healing potential of the periodontal tissues following different techniques of periodontal surgery in plaque-free dentitions. A 2 years clinical study. *J. Clin. Periodont.*, 3 : 233-250, 1976.
- 13 — Smith, D.H., Ammons, W.F., VanBelle, G. : A longitudinal study of periodontal status comparing osseous recontouring with flap curettage. I. Results after 6 months. *J. Periodontol.*, 51 : 367-375, 1980.
- 14 — Suomi, J.D., Plumbo, J., Barbano, J.P. : A comparative study of radiographs and pocket measurements in periodontal disease evaluation. *J. Periodontol.*, 39 : 311-315, 1968.
- 15 — Wuehrramann, A.H., Manşon, H. : Dental radiology. 2nd. Edi. Saint Louis, C.V. Mosby Comp., 1969.
- 16 — Van Dijk, L.J.: Surgery and oral hygiene on artificial periodontal defects in beagle dogs. Thesis, University of Groningen, Netherlands, 1979.