

## DİŞ RENGİNDEKİ DOLGU MADDELERİNİN RADYOPASİTESİNİN İNCELENMESİ

Dr. Özden KANSU\*

Doç. Dr. Alev ÖNEN\*\*

### GİRİŞ

Radyografik incelemede, restoratif dolgu maddelerinin radyopak görüntü vermesi, tanı için istenilen bir özelliktir. Radyopak görüntü veren dolgu maddelerinin kullanımı, primer çürüğün ve restorasyonun ayırılmasında, sekonder çürüklerin, dolgu maddelerinin taşkınlığının, pulpanın lokalizasyonunun, dolgu maddesi içindeki boşlukların saptanmasında kolaylık sağlamaktadır (2, 4, 9,15, 16, 19). Ayrıca, hareketli protezlerin, geçici kron ve köprülerin yutulması, aspire edilmesi (1,5, 13,17), ölçü maddelerinin yumuşak doku içine girerek enfeksiyon oluşturabilmesi nedeniyle (6) lokalizasyonu saptamak için, bu maddelerin radyopak görüntü vermesi istenmektedir.

Dişhekimliğinde 1960'lı yılların ortalarından beri kullanılmakta olan kompozit rezinler, günümüzde en yaygın kullanım alanı olan estetik restoratif maddelerdir. Daha önceleri anterior dişlerin restorasyonlarında kullanılmakla birlikte, son zamanlarda posterior dişlerde amalgam yerini alarak, Class I ve Class II kavitelerde estetik ve fonksiyonel amaçla kullanılmaya başlanmıştır (9). Kompozit rezinler, aşınmaya karşı dirençli oluşu, ısı ile genleşme katsayısının küçük, polimerizasyonun daha kısa sürede olması ve kolay uygulanabilmesi nedeniyle de akrilik rezin ve silikat simanların yerini almıştır (11,15).

Restoratif maddelerin çoğu radyograflarda radyolusent görüntü vermektedir. Dolgu maddelerinin radyopak görünümünü sağlamak için

(\* ) H.Ü. Dişhek. Fak. Oral Diağnoz-Radyoloji Bilim Dalı Araştırma Görevlisi.

(\* ) H.Ü. Dişhek. Fak. Diş Hastalıkları ve Tedavisi Anabilim Dalı Öğr. Üyesi.

## RESTORASYONLARIN RADYOPASİTELERİ

düşük toksisiteli ve yüksek atom numaralı (baryum gibi) bileşikler kullanılmaktadır (3, 17). Yuasa'ya (20) göre, bu maddelerin katılması, dolgularda yüzey düzgünlüğü ve transparentlik gibi estetik özelliklerde kayıp yaratmamaktadır.

Bugün birçok firma tarafından üretilen ve kullanılmakta olan restoratif dolgu maddeleri, radyografik olarak farklı densitede radyopasite göstermektedirler. Araştırmamız, geniş bir kullanım alanı olan diş renkli farklı dolgu maddelerinin, radyografik opasite değerlerini densitometrik olarak saptamak amacıyla yapılmıştır.

## GEREÇ ve YÖNTEM

Araştırmamızda, Tablo 1'de gösterilen diş rengindeki dokuz adet dolgu maddesi kullanılmıştır. Bunlardan sekiz tanesi görünür ışınla ve kimyasal yolla polimerize olan kompozit rezinler olup, bir dolgu maddesi de akrilik rezindir. Dolgu maddeleri üretici firmanın önerdiği şekilde karıştırılarak her bir dolgu maddesi için, 15x4x2 mm boyutlarında beş'er adet örnek olarak hazırlanmıştır. Radyograflar Gendex 1000 röntgen cihazıyla, 65 kVp, (10) 10 mA de ve 0.3 sn ekspoz süresinde elde edilmiştir. Dolgu maddelerinin radyopasitesinin değerlendirilmesinde, 1 mm kalınlıkta 7 basamaklı alüminyum stepwedge ve 2 mm kalınlıkta daimi 1. küçük azı kesiti kullanılmıştır. Radyografik densite, 2 mm çaplı Transmission Densitometer (Model DT 1105) kullanılarak ölçülmüştür.

Ortodontik amaçla çekilmiş, daimi 1. küçük azı dişe Class II kavite açılarak, araştırmada kullanılan dolgu maddeleri uygulanmış ve radyografları elde edilmiştir.

## BULGULAR

Araştırmamızda kullanılan alüminyum stepwedge'in densitometrik ölçüm değerleri Tablo 2'de, 2 mm'lik daimi 1. küçük azı dişindeki mine, dentin, pulpa ve dokuz dolgu maddesinin densitometrik ölçüm değerleri de Tablo 3'de gösterilmiştir. Brilliant Lux (0.59) mineden (0.63) daha fazla radyopasiteye sahip tek dolgu maddesi olarak bu-

TABLO 1 — Araştırmamızda Kullanılan Dolgu Maddeleri.

DOLGU MADDESİ	POLİMERİZASYON ŞEKLİ
Brilliant Lux	Görünür ışınla
Heliomolar	Görünür ışınla
Heliosit	Görünür ışınla
Silux	Görünür ışınla
Isopast	Kimyasal yolla
Super-c	» »
Express	» »
Bosto	» »
Acrybell	» »

TABLO 2 — Aliminyum Step-wedge'in Densitometrik Ölçüm Değerleri


1 mm	1.00
2 mm	0.86
3 mm	0.75
4 mm	0.65
5 mm	0.58
6 mm	0.53
7 mm	0.48

TABLO 3 — Dolgu Maddelerinin Densitometrik Ölçüm Değerleri.

BRILLIANT LUX	0.59
MİNE	0.63
DENTİN	0.74
EXPRES	0.80
SUPER-C	0.87
PULPA	0.87
BOSTO	0.92
SILUX	0.95
HELIOMOLAR	0.97
HELIOSIT	1.01
ISOPAST	1.01
ACRYBELL	1.09

#### RESTORASYONLARIN RADYOPASİTELERİ

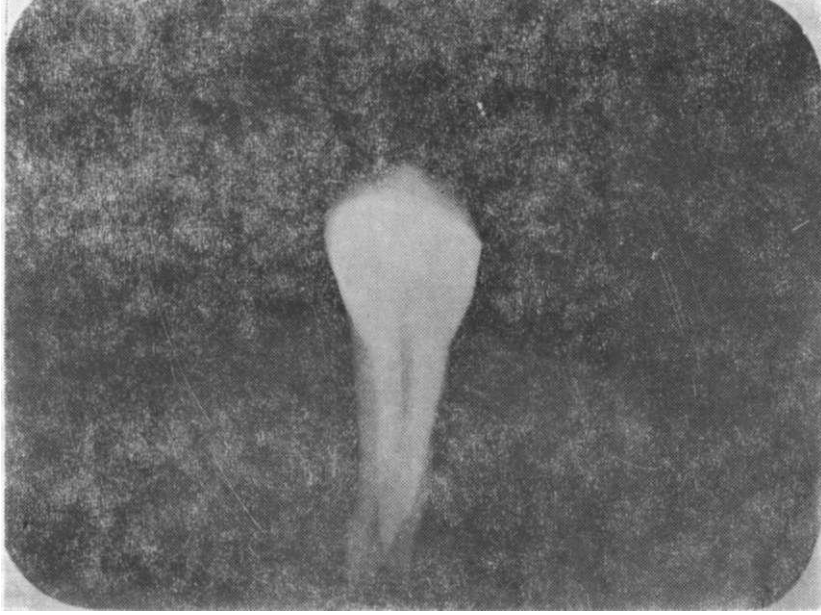
lunmuştur. Diğer dolgu maddelerinden Express (0.80) dentin (0.74) ile pulpa (0.87) arasında, Super-C (0.87) pulpa densitesinde, Bosto (0.92), Silux (0.95), Heliomolar (0.97), Heliosit (1.01), Isopast (1.01) ve Acrybell (1.09) pulpa dan da radyolüsent görüntü verdikleri saptanmıştır (Resim 1).



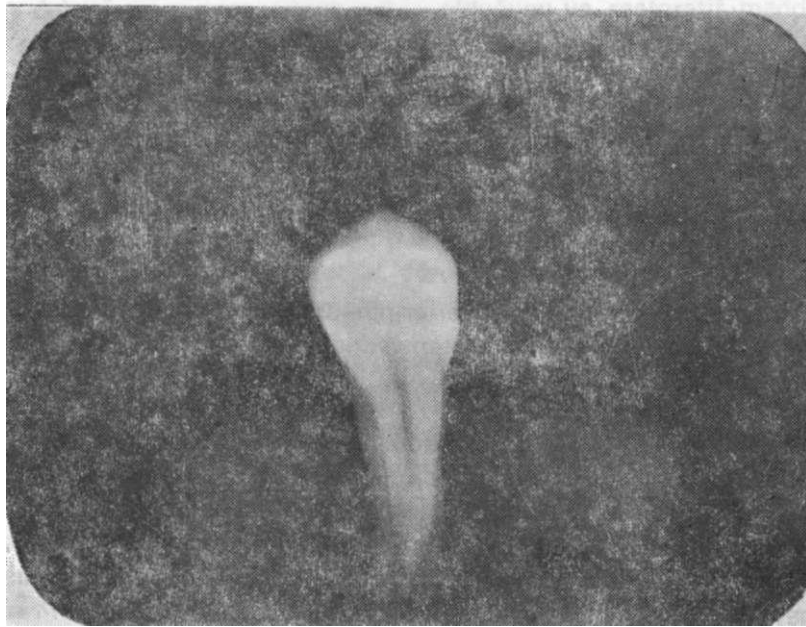RESİM 1 : 2 mm'lik dolgu maddeleri, 2 mm'lik diş kesiti ve aliminyum stepv/edge' in radyografik görüntüsü.

Brilliant Lux, daimi 1. küçük azı dişindeki Class II kaviteye uygulandığında, radyografik incelemede, dolgu maddesi diş yapılarından ayırdedilebilmektedir (Resim 2). Dentin ile pulpa densitesi arasında görüntü veren Express aynı kaviteye uygulandığında, restorasyonla kavite sınırlarını ayırdetmek oldukça güçtür (Resim 3). Isopast uygulanan kavitede ise, radyografik incelemede dolgu maddesi görülememekte, sadece açılmış kavitenin duvarları izlenebilmektedir (Resim 4).

Özden KANSU, Alev ÖNEN

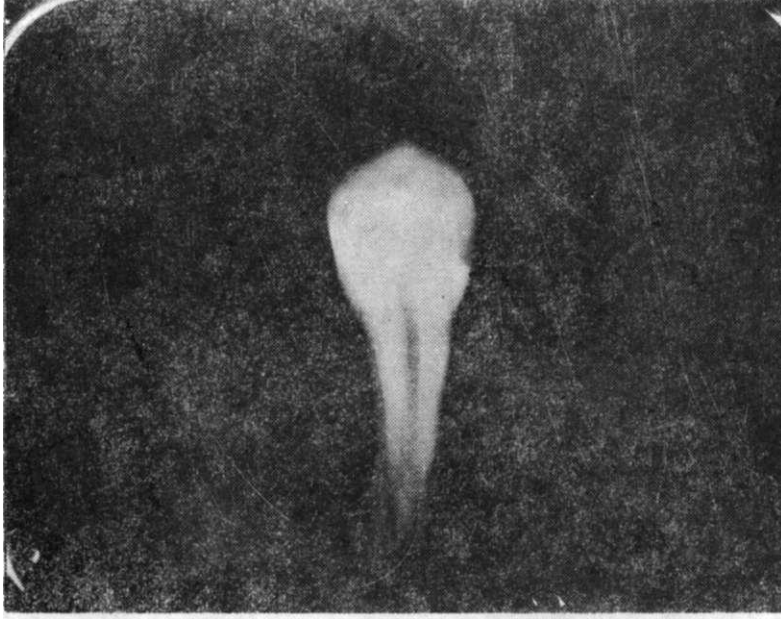

RESİM 2 : Brilliant Lux'un daimi 1. küçük azı dişteki Class II kaviteye uygulandığındaki radyografik görüntüsü.



RESİM 3 : Express'in daimi 1. küçük azı dişteki Class II kaviteye uygulandığındaki radyografik görüntüsü.

## RESTORASYONLARIN RADYOPASİTELERİ



RESİM 4 : Isopast'ın daimi 1. küçük azı dişteki Class II kaviteye uygulandığındaki radyografik görüntüsü.

## TARTIŞMA

Restoratif maddelerin radyograflarda radyopak olarak izlenmesi arzu edilen bir özelliktir, çünkü radyografik incelemede mine, dentin ve dolgu maddesi arasında radyopasitenin farklı olması tanıyı kolaylaştırmaktadır (18).

Cook(3), radyopasite değerlerinin en fazla kVp ile ilişkili olduğunu belirtmiş ve alüminyum stepwedge kullanarak, mine ve dentinin radyopasite değerlerini yüzde olarak hesaplamıştır.

Osborn (15), Class III kavitelere uygulanan Adaptik ve Radyopak Adaptiği klinik olarak karşılaştırdığında, kenar uyumu, kenar renklenmesi arasında bir fark bulamamıştır. Ancak, Radyopak Adaptik ile yaptığı radyografik incelemede kavite kenarları ile dolgu maddesi arasında, ya da dolgu maddesi içinde boşlukların kaldığını saptamıştır. Araştırmacı, radyopak dolgu maddesinin en büyük avantajının radyografik incelemeye kolaylaştırmak olduğunu belirtmiştir.

Shey(16), Class I ve Class IV kavitelere Adaptik ve Radyopak Adaptik uygulandığında, anterior dişlerde posterior dişlere göre Radyopak Adaptik'in daha fazla görülebildiğini, çünkü kesici dişlerde X-ışınının, kompozit dolgu maddesinin kitlesinden, posterior dişlerde ise, X-ışınının filme ulaşmadan önce bukkal ve lingual olmak üzere iki tabakadan geçtiğini ve kompozit dolgunun görünmesini kısmen engellediğini belirtmektedir.

Mayer(12) yaptığı çalışmada, radyopak görüntü veren on dolgu maddesinden ancak dördünün yeterli radyopak görüntüye sahip olduğunu ve diş dokularından belirgin olarak ayırdedilebildiğini göstermiştir. Aynı araştırmacı, dolgu maddelerinin radyopasitesinin fazla olmasının özellikle posterior dişlere uygulanması durumunda başarılı bir klinik sonuç sağlayacağını savunmaktadır.

Ömer (14), yirmibir dolgu maddesinden, onüçünün mineye eşdeğer, ya da mineden daha radyopak olarak görülebildiği ve dolgu maddelerinin bir çoğunun özellikle Class I ve Class II kavitelere kullanımını için yeterli radyopasiteye sahip olmadığını rapor etmiştir.

Stanford (18), onbir posterior kompozit rezinin hepsinin dentinden daha fazla radyopasiteye sahip olduğunu ve restoratif maddelerin sınırlarının, dişten ayırdedilebildiğini belirtmektedir.

Ferreira (7), bir kompozit, bir amalgam ve yedi glass iyonomerin okluzal kavitelere uygulandığında, üç glass iyonomerin radyopasitesinin yetersiz olduğunu, diğerlerinin ise, taban maddeleri olarak kullanılabileceğini, yine Ferreira (8), Class I kavitelere uygulanan on posterior kompozit rezinden üçünün posterior restorasyonlar için yetersiz olduğunu, üçünün orta derecede, dördünün ise çok fazla radyopasiteye sahip olduğunu rapor etmiştir.

Çalışmamızdaki dolgu maddelerinin radyopasitesi alüminyum stepwedge kullanılarak ölçüldüğünde, dokuz dolgu maddesinden sadece bir tanesi Brilliant Lux, mine densitesine oranla daha radyopak görüntü vermiştir. Bir dolgu maddesi Express dentinle pulpa densitesi arasında, biri Super-C pulpa densitesinde, diğerleri ise pulpadan da radyolüsent görüntü vermiştir. En fazla radyolüseni akrilik rezinde görülmüştür. Daimi 1. küçük azıda açılmış Class II kaviteye uygulandıklarında, Brilliant Lux'un mineden ayırdedilebildiğini, Express'in ayırımının güç olduğunu, pulpadan radyolüsent görüntü veren dolgu

## RESTORASYONLARIN RADYOPASİTELERİ

maddelerinin radyografik incelemesinde ise, sadece açılmış kavite duvarları görülmüştür.

Gosfiima (9), Brilliant Lux'un kullanımının uygun olduğunu, ancak ince ve küçük miktarda uygulandığında, radyograflarda mineden ayırdedilmesinin güç olduğunu belirtmektedir. Dolgu maddelerinin radyopasitesinin, dentin densitesine eşit, ya da biraz fazla olması bunların dentinden radyografik olarak ayırdedilmesini zorlaştırmaktadır. Bu nedenle dolgu maddeleri sadece denlinden değil, mineden de daha radyopak görüntüye sahip olursa, maddelerin içindeki boşluklar saptanıp, uygulamadaki hatalar düzeltilebilir.

Araştırmamızda kullanılan dolgu maddelerinin çoğu, özellikle posterior dişlerde Class I ve Class II kavitelere uygulanımı için, yeterli radyopasiteye sahip değildir. Oysa radyografik incelemede, tanıya yardımcı olması açısından, restoratif maddelerin radyopak görüntü vermesi tercih enenedir.

## Ö Z E T

Restoratif dolgu maddelerinin, primer ve sekonder çürüklerin, taşkın veya eksik restorasyonların ve dolgu maddelerinin içinde bulunan defektlerin saptanabilmesi için, radyograflarda radyopak görüntü vermeleri gereklidir. Bu çalışmada, dokuz adet diş rengindeki dolgu maddesinin radyopasite değerleri, alüminyum stepwedge kullanılarak incelenmiştir. Sonuç olarak, bir kompozit dolgu maddesinin mineden daha fazla radyopasiteye sahip olduğu, diğerlerinin ise yeterli radyopasiteye sahip olmadığı saptanmıştır. Ancak, restoratif maddelerin radyograflarda, mine ve dentinin radyopasite değerlerinden daha fazladan radyopasiteye sahip olabilmeleri kullanımlarında tercih nedenlerindedir.

## SUMMARY

### AN EVALUATION OF THE RADIOPACITY OF TOOTH-COLORED RESTORATIVE MATERIALS

All restorative materials used in the mouth should be radiopaque so that primary and secondary caries, overhangs, insufficient contour.



any voids or other defects that may be present in the restoration can be detected. This study was to measure the degree of radiopacity of tooth-colored restorative materials was determined with reference to an aluminium stepwedge. One material was found more radiopaque than enamel, the others were insufficiently radiopaque for placing for posterior restorations. However, it is preferable to use the materials with a degree of radiopacity higher than enamel in order to distinguish both dentin and enamel from the restorative material.

#### KAYNAKLAR

- 1 — Cabasso, I., Obligin, A.S., Smid, L, et al. : Radiopaque acrylic resins. J. Dent. Res., 66 : 128, abstracts no. 176, 1987.
- 2 — Chandler, H.H., Bowen, R.L., Paffenbarger, G.C., Mullineaux, A.L. : Clinical investigation of a radiopaque composite restorative material. JADA, 81 : 935-940, 1970.
- 3 — Cook, W.D.: An investigation of the radiopacity of composite restorative materials. Aust. Dent. J., 26 : 105-112, 1981.
- 4 — Council on Dental Materials, Instruments, and Equipment. The desirability of using radiopaque plastics in dentistry : A status report. JADA, 102 : 347-349, 1981.
- 5 — Drinnan, A.J. : Dangers of using radiolucent dental materials. JADA, 74 : 446-450, 1967.
- 6 — Eliasson, S.T., Holte, N.D. : Rubber-base impression material as a foreign body. Oral Surg., 48 : 379-380, 1979.
- 7 — Ferreira, M.R. : Radiographic density of seven glass-ionomer materials. J. Dent. Res., 65 : 620, abstract no. 26, 1986.
- 8 — Ferreira, M.R. : Radiographic density of posterior resin". J. Dent. Res., 65 : 620, abstract no. 27, 1986.
- 9 — Goshima, T. : The radiopacity of composite restorative materials. Dentomaxillofac Rad., 15 : 37-40, 1986.
- 10 — ISO : DP 4049 : Dental resin-based restorative materials. International Standards Organization (Draft Proposal) Clause 6.10, 1985 (Kaynak 14'den alınmıştır).

#### RESTORASYONLARIN RADYOPASİTELERİ

- 11 — Leinfelder, K.F.: Composite resins. Dent. Clin. North. Am., 29: 359-371, 1985.
- 12 — Mayer, R., Grützner, A.: Die röntgenopazität von komposit-füllungs-werkstoffen für den seitenzahnbereich. Zahnärztliche Prax, 36 : 482-484, 1985.
- 13 — Mullick, S.C.: Radiopaque transitional restorations. J. Prosthet. Dent., 52 : 793-795, 1984.
- 14 — Ömer, O.E., Wilson, N.H.F., Watts, D.C. : Radiopacity of posterior composites. J. Dent., 14 : 178-179, 1986.
- 15 — Osborne, J.W., Norman, R.D., Swartz, M.L., Phillips, R.W. : In vivo comparison of a composite resin and its radiopaque counterpart. J. Prosthet. Dent., 39 : 406-408, 1978.
- 16 — Shey, Z., Oppenheim, M.: A clinical evaluation of a radiopaque material in the restoration of anterior and posterior teeth. JADA, 98: 569-571, 1979.
- 17 — Stafford, G.D., MacCulloch. W.T.: Radiopaque denture base materials. Br. Dent. J., 131 : 22-24, 1971.
- 18 — Stanford, C.M., Schoenfeld, C.M., Knoepfel, R., Stanford, J.W.: Radiopacity of light-cured posterior composite resins. JADA, 115: 722-724, 1987.
- 19 — Weiss, E.E., Liberman, R., Judes, H.: Composite restorations. Shortcomings and limitations. NY J. Dent., 53 : 151-157, 1983.
- 20 — Yuasa, S., Shimamoto, T., Kusumoto, K., et al.: Radiopacity and esthetics of light-cured composites with submicron spherical particles. J. Dent. Res., 66 : 110, abstracts no, 816, 1987.