

## BÖLÜMLÜ DİŞ EKSİKLİĞİNİN TEDAVİ PLANLAMASINDA ORTOPANTOMOĞRAFENİN YERİ

Tamer KINOĞLU\*                      Dilşat ALASYA\*\*  
Mete AKHUNLAR\*\*\*                      Tansev MIHÇIOĞLU\*\*\*\*

### GİRİŞ

Protetik tedavilerin planlamasında anamnez, klinik bulgular, model analizi ve kapsamlı radyografik tetkiklerle desteklenmelidir [1,4].

Radyografi, dişteki çürüğün varlığı ve derinliğinin saptanması ile konservatif ve endodontik tedavide; dişin destek dokularındaki yıkımın gösterilmesiyle periodontal tedavide; çene gelişimi ve dişlerin arktaki dizilişlerinin incelenmesiyle ortodontik tedavide; sabit ve hareketli protez uygulanacak ağızdaki tutucu dişlerin durumunun belirtilmesiyle protetik tedavide; süt dişlerinin değerlendirilmesiyle pedodontik tedavide ve periapikal bölgenin kemik içi ve çevre dokulardaki patolojik değişikliklerin incelenmesiyle de ağız ve çene cerrahisi çalışmalarında tanıyı tamamlar (1, 2, 7).

Periapikal tekniklerle elde edilen radyogramlar, hastanın aşırı miktarda radyasyon almasına ve zaman kaybına neden olmaktadır. Buna karşın ortopantogramlarda, alt ve üst çene kemikleri ile tüm dişler, tek bir film üzerinde görülebilir. 10 adet periapikal radyogram elde etmek için kullanılan X-ışınının 1/5 i ile bu radyografi yapılabilir. Ağız içi teknikleriyle alınan seri radyografiler tüm çenelerde 114 cm<sup>2</sup> yi gösterdiği halde, bu radyografiler 268 cm<sup>2</sup> lik bir alanı içine alır (5).

Bu araştırma, bölümlü diş eksikliği olan bireylere ilişkin yapılacak tedavi planlamalarında etkili olan patolojik bulgular ile, kanal te-

- (\*) G.Ü. Dişhek. Fak. Diş Hast. ve Ted. Anabilim Dalı Başkanı, Doç. Dr.  
(\*\*) G.Ü. Dişhek. Fak. Oral Diagnoz Bilim Dalı, Araş. Gör. Dr.  
(\*\*\*) G.Ü. Dişhek. Fak. Oral Diagnoz Bilim Dalı, Öğr. Gör. Dr.  
(\*\*\*\*) G.Ü. Dişhek. Fak. Diş Hast. ve Ted. Anabilim Dalı Öğr. Üye., Y. Doç. Dr.

## DIŞ EKSİKLİĞİ - ORTOPANTOMOĞRAFI

davileri, aproksimal dolgular ve kronların değerlendirilmelerinde, ortopantomogramların yerinin incelenmesi amacı ile yapıldı.

## MATERYAL VE METOD

1986 - 1987 yıllarında G.Ü. Dişhekimliği Fakültesi Oral Diagnoz kliniğine tedavi amacı ile başvuran ve alt-üst hareketli bölümlü protez endikasyonu konulmuş olan toplam 200 hastadan 85 KvP ve 15 mA gücündeki Siemens marka Orthopantomograph 5 cihazı ile bilinen yöntemlerle ortopantomogram elde edildi.

Banyo işlemleri tamamlanarak kurutulan ortopantomografiler: patolojik bulgu, kök kalıntısı, periapikal proçes ile diğer proçesler ve periodonsiyumda horizontal kemik rezorbsiyonu yönünden değerlendirildi. Mevcut dişlerdeki aproksimal dolguların taşkın olup olmadıkları, kanal tedavili dişlerde eksik ya da taşkın kanal dolgularının bulunup bulunmadığı ve yapılmış kronların etek uyum şekilleri, tek tek incelenerek kaydedildi.

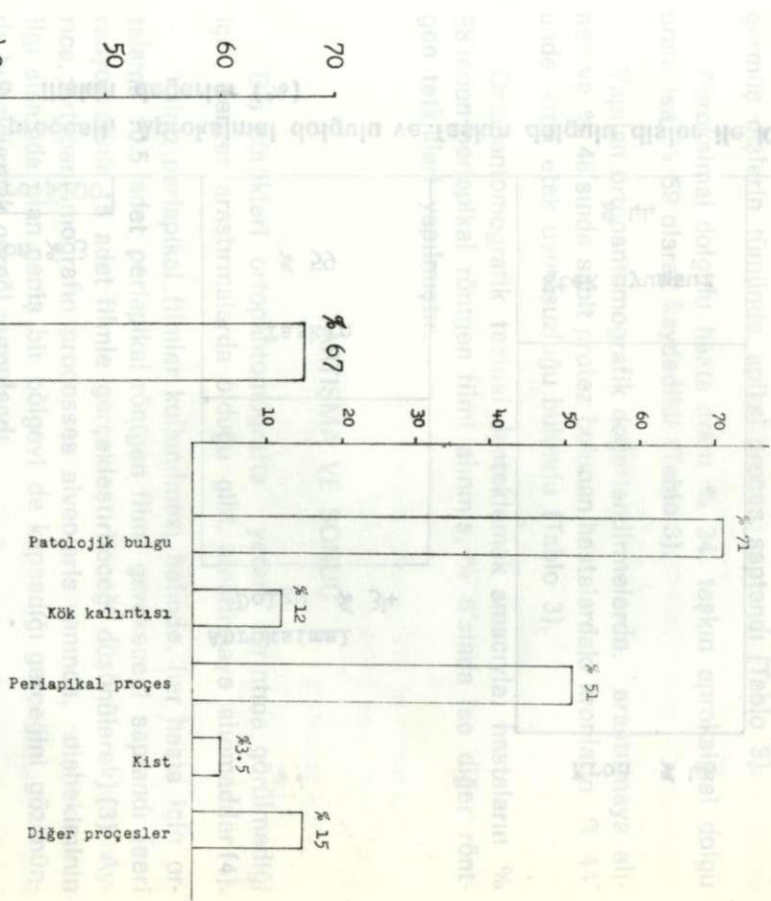
200 hastaya ilişkin ortopantomografilerde, yukarıda belirtilen kriterler tek tek tesbit edilerek, uygulanan biyometrik yöntemler ile ilgili kriterlerin yüzde değerleri hesaplandı (6).

## BULGULAR

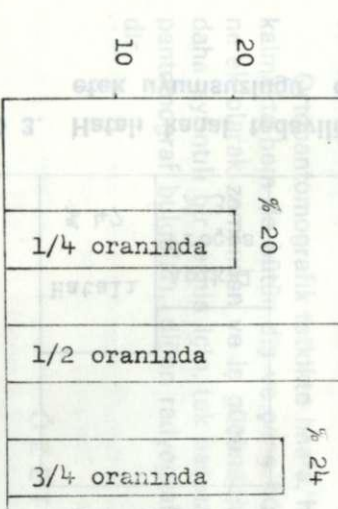
Yaş ortalaması 43 olan 200 hastanın ortopantomografilerinin % 71'inde klinik olarak görülmeyen ya da tek tek elde edilen radyogramlarla sınırı belirlenemeyen mukoza altında ya da kemik içinde kök kalıntısı olan hastaların oranı % 12 düzeyinde ve periapikal bölgelerdeki radyolüsens saha varlığı % 51 düzeyinde bulunmuştur. Ortopantomografilerin % 3.5'inde kist ve % 15'inde gömülü diş gibi diğer proçeslere rastlandı (Tablo 1).

Horizontal periodontal kemik rezorbsiyonu, hastaların % 20'sinde 1/4, % 67.5'inde 1/2 ve % 24'ünde 3/4 oranlarında bulundu (Tablo 2).

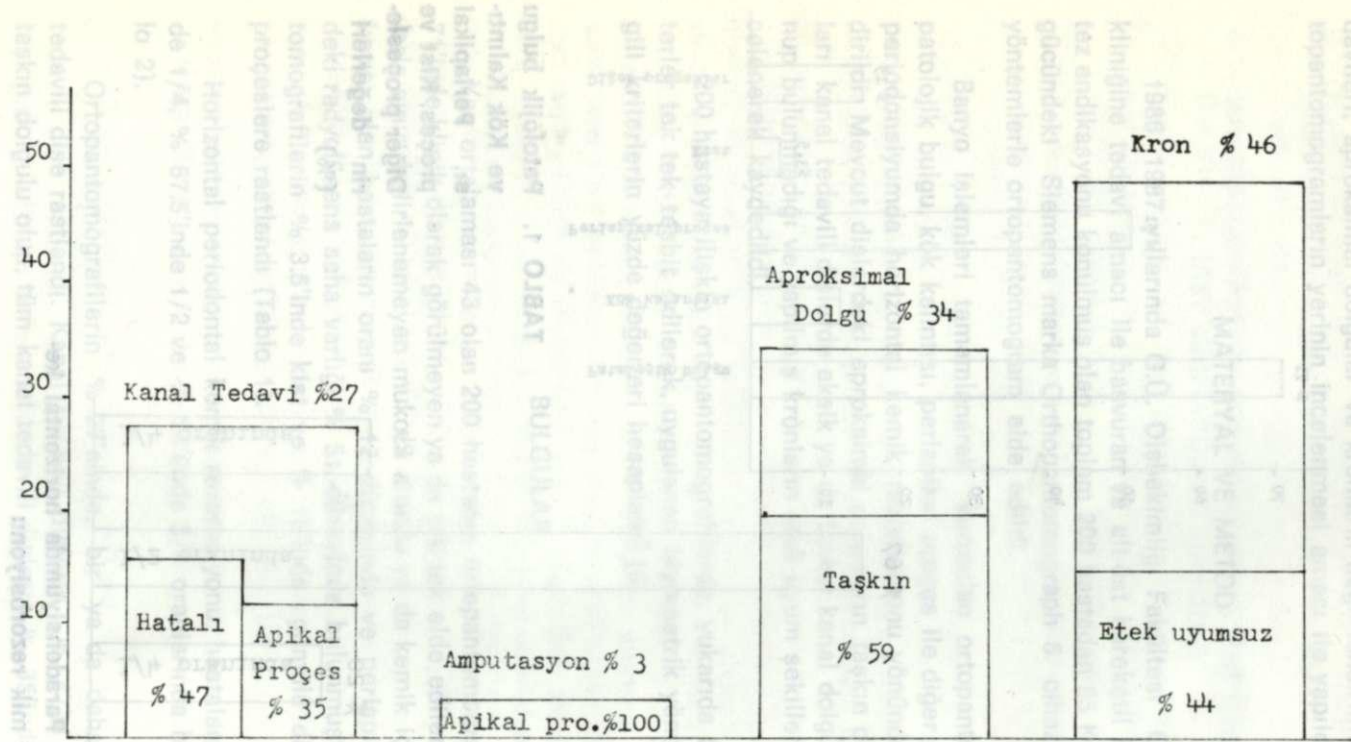
Ortopantomografilerin % 27'sinde, bir ya da daha fazla kanal tedavili diş rastlandı. Kanal tedavili dişlerin % 47'si eksik ya da taşkın dolgulu olup, tüm kanal tedavili dişlerin % 35'inde apikal pro-



**TABLO 1.** Patolojik bulgu ve Kök Kalıntısı, Periapikal proçes, Kist ve Diğer proçeslerin değerleri (%)



**TABLO 2.** Paradontiyumda horizontal kemik rezorbsiyonu



**TABLO 3. Hatalı kanal tedavili, Apikal proçesli, Aproximal dolgulu ve Taşkın dolgulu dişler ile Kron etek uyumsuzluğu olan dişlere ilişkin değerler (%)**

çese rastlandı. % 3 hastada görülen toplam 8 amputasyon tedavisi görmüş dişlerin tümünde, apikal proçes saptandı (Tablo 3).

Aproksimal dolgulu hasta oranı % 34, taşkın aproksimal dolgu oranı ise % 59 olarak kaydedildi (Tablo 3).

Yapılan ortopantomografik değerlendirmelerde, araştırmaya alınan ve % 46'sında sabit protez bulunan hastalardaki kronların % 44'ünde, kron etek uyumsuzluğu bulundu (Tablo 3).

Ortopantomografik teşhisi desteklemek amacıyla, hastaların % 98'inden periapikal röntgen filmi alınmış, % 6'sında ise diğer röntgen tetkikleri yapılmıştır.

#### TARTIŞMA VE SONUÇ

Diş çürükleri ortopantomografide yeterli ayrıntıda görülmediği için, benzer araştırmalarda olduğu gibi, araştırmaya alınmadılar (4).

Yalnız periapikal filmler kullanılması halinde, her hasta için ortalama 10.5 adet periapikal röntgen filmi gerekeceği saptandı (seri radyografinin 15 adet filmle gerçekleştirileceği düşünülerek) (3). Ayrıca, ortopantomografin processes alveolaris yanında, dişhekiminin ilgi alanında olan geniş bir bölgeyi de kapsadığı gerçeğini gözönünde bulundurmamak gereği vurgulandı.

Sonuç olarak, patolojik bulguların çokluğu nedeniyle, her protezik tedavi planlaması öncesinde, kapsamlı bir radyolojik araştırma gereği açıklandı.

Ortopantomografik tetkikte hasta, hem daha az radyasyona maruz kalmakta hem de bütün diş ve çene bölgelerinin kapsamlı görüntüsüne ek olarak zamandan ve iş gücünden tasarruf edilmektedir. Ancak, daha ayrıntılı bir teşhis için, tek başına nadiren yeterli olabilen ortopantomograf bulguları, diğer radyografik yöntemlerle desteklenmelidir.

#### Ö Z E T

Bu araştırmada, bölümlü diş eksikliğinin tedavi planlamasında, ortopantomografinin yeri değerlendirildi.

## DİŞ EKSİKLİĞİ - ORTOPANTOMOĞRAFI

Gazi Üniversitesi Dişhekimliği Fakültesi Oral Diagnoz kliniğine tedavi amacı ile başvuran, alt-üst hareketli bölümlü protez endikasyonu konulmuş toplam 200 hasta araştırma kapsamına alındı.

Protetik tedavi planlamalarında, ortopantomografi yanında periapikal röntgen filmlerine de gereksinim duyulduğu sonucuna varıldı.

### SUMMARY

#### THE PLACE OF ORTHOPANTOMOGRAPHS IN PARTIAL TEETH LOSS

The place of orthopantomography in treatment planning of partial teeth loss, has been evaluated.

200 patients who admitted to the Department of Oral Diagnosis with upper and lower partial dentures indication were included in the research programm.

It was concluded that, radiographic means other than orthopantomographs are also necessary in prosthetic treatment planning.

### KAYNAKLAR

- 1 — Eichner, K. : Das Röntgenbild aus Prothetischer Sicht. Dtsch. Zahnartztekal., 35, 1, 1976.
- 2 — Frölich, E. und Körber, E. : Die Prothetische Versorgung des Lückengebisses. Carl-Hanser Verlag, München, 1977.
- 3 — Gabka, J., Harnisch, H. und Witt, H. : Röntgenatlas des Kiefer und Gesichtsschaedelbereiches. Quintessenz Bibliothek, Berlin, 1977.
- 4 — Jung, T. : Wo Liegen die Grenzen der Panorama-Röntgeneaufnahme Zahnärztl. Welt, 82, 1053, 1973.
- 5 — Reppel, P.D. : Auswertung von Orthopantomogrammen bei der Prothetischen Planung im Lückengebiss. Btsch. Zahnärztl. Z. 38, 541, 1983.
- 6 — Snedecor, G.W. and Cochran, W.G. : Statistical Methods. 6th ed., The Iowa State University Press., Ames, Iowa, U.E.A., 1969.
- 7 — Sonnabend, E. : Zahnärztliche Röntgenologie : Band V. Urban und Schwarzenberg, München, 1975.