

YANA KAYDIRILAN BAĞ DOKUSU GRAFTLERİNİN DİŞETİ ÇEKİLMELERİ TEDAVİSİNE ETKİSİ*

Köksal BALOŞ**

Ateş PARLAR***

Emel AYTUĞ****

GİRİŞ

Tek bir diş veya bir grup dişin labial veya lingual yüzeyinde dişeti kenarının apikal yönde yer değiştirmesi, dişeti çekilmesi olarak adlandırılır ve etiyojisi henüz kesinlik kazanmış değildir. Genel olarak diş malpozisyonları ve diş fırçası travması, dişeti çekilmelerinin başlıca sorumluları olarak kabul edilmişlerdir. Ayrıca alveoler kemikteki dehisensler veya yüksek frenulum ataçmanları gibi anatomik faktörlerde dişeti çekilmelerine neden olabilirler (1, 12).

Dişeti çekilmesi olan hastalar genellikle kök hassasiyeti, dişeti hassasiyeti, estetik şikâyetler ve diş kaybete korkusu gibi yakınmalarla hekime başvururlar. Hekim ise kök çürükleri, muhtemel pulpa patolojileri ve estetik durum konusunda tedavi planı ve uygulamalar yapar (12).

Lokal dişeti çekilmelerini kapatmak için önerilen ilk metod Grupe ve Warren (1956) tarafından tanımlanan «yana kaydırma flap» operasyonudur (7). Verici sahada yeterli miktarda doku bulunduğunda, oldukça iyi sonuçlar veren bu tekniğin başlıca dezavantajı, verici sahada ince bir alveoler kemik tabakası veya dehisens yada fenestrasyon olduğunda, burada da bir dişeti çekilmesine neden olma ihtimalidir. Bu yüzden operasyon öncesinde verici saha dikkatli bir şekilde incelenmelidir. Bu tip saplı graftlerin pek çok modifikasyonları orta-

(*) Araştırma, TPD'nin 16. Bilimsel Kongresinde tebliğ edilmiştir.

(**) G.Ü. Dişhek. Fak. Dekanı ve Periodontoloji Anabilim Dalı Başkanı, Prof. Dr.

(***) G.A.T.A. Dişhek. Merkezi, Periodontoloji Bilim Dalı, Dr. Dt.

(****) G.Ü. Dişhek. Fak. Periodontoloji Anabilim Dalı, Araştırma Görevlisi, Dr. Dt.

ya atılmış ve kliniklerde kullanım şansı bulmuştur. Modifiye teknikler, genelde verici sahayı korumak üzere geliştirilmiş yöntemlerdir (8).

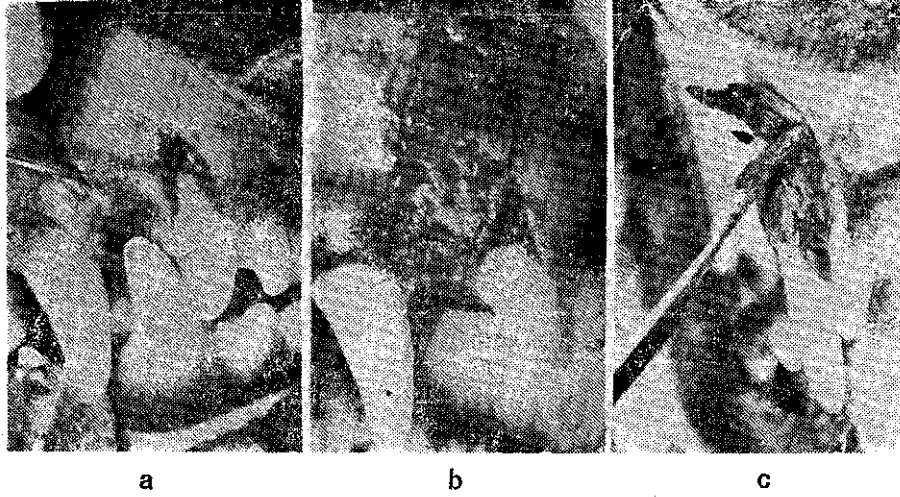
Daha ziyade yapışık dişeti genişliğinin arttırılması amacıyla uygulanan serbest dişeti greftleri, aynı zamanda yerel dişeti çekilmelerinin tedavisinde de kullanılan bir tekniktir. Serbest dişeti greftleri kullanarak dar ve sığ dişeti çekilmelerinin kapatılmasında başarılı sonuçlar alınabilir. Serbest greftler ile dişeti çekilmelerinin kapatılması ya «bridging» (15) yada «creeping attachment» (2, 11) olayları ile gerçekleşir.

Yine verici sahayı korumak amacıyla serbest greftler ile saplı greftlerin beraberce kullanılması da önerilmiştir (9). Bu yöntemlerinde başlıca dezavantajı iki ayrı cerrahi sahaya gerek duyulması ve genellikle sert damak mukozası olan verici sahada sekonder iyileşme meydana gelmesidir.

Tek bir cerrahi saha kullanarak hem dişeti çekilmesini kapatmak, hemde verici sahayı açık bırakmamak amacıyla yeni bir cerrahi teknik düşünüldü. Bu teknik temelde yana kaydırma flap operasyonuna benzemektedir. Verici sahadan iki tabaka halinde kaldırılan yumuşak doku flaplerinden periost ve bağ dokusu içeren kısım yana kaydırılarak denüde kök yüzeyi üzerine kapatılmakta, keratinize epitel ve bir miktar bağ dokusundan oluşan yüzeysel flap ise orijinal yerine yani verici sahaya örtülmektedir. Sonuçta alıcı sahadaki saplı periosteal bağ dokusu greftinin üzerinde epitel hücrelerinin rejenerasyonu ile bu bölgede yeni dişeti oluşması, verici sahadaki mukozal flapin, altındaki kemik dokusu ile atışman sağlayarak iyileşmesi hedeflendi ve çalıřma bu amacın irdelenmesi gayesiyle planlandı.

MATERYAL VE METOD

Bu çalışmamızda iki adet, yetişkin melez köpek kullanıldı. Ayrıca kliniğimize başvuran hastalarımızdan, tek dişinde yerel dişeti çekilmesi bulunan iki erkek gönüllü üzerinde de aynı operasyon uygulandı. Deney hayvanlarının sağ ve sol üst üçüncü kesici dişlerinin labial yüzeylerinde dişeti ve kemik eksizyonu yapmak suretiyle «U» harfi şeklinde ve 5x7 mm. boyutlarında dişeti çekilmesini taklit eden cerrahi defektler açıldı. Defekt açılmasından 21 gün sonra köpekler ope-

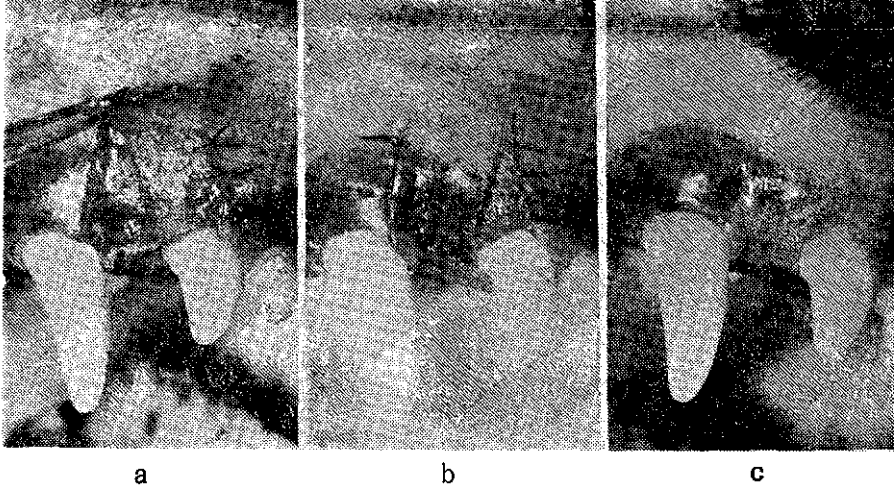


RESİM 1 : a. Yapay dişeti çekilmesi.
b. Verici sahadan yüzeysel mukozal flapin kaldırılması..
c. Verici sahadan bağ dokusu flapinin kaldırılması.

rasyona alındılar. Defekt sınırlarını patolojik cep oluşturacak biçimde çevreleyen dişeti kısımları gingivektomi tarzında insizyon ile çıkartıldı (Resim 1 a). Kök düzeltmesi yapıldı ve ilk insizyon kenarından başlamak üzere verici sahadan keskin disseksiyon ile yarım kalınlık flap kaldırıldı (Resim 1 b). Epitel ve altında bir miktar bağ dokusundan oluşan bu yüzeysel flap retrakte edilerek, kemik üzerinde bulunan periost ve bağ dokusu yine keskin disseksiyonla ayrılarak aynı sahadan ikinci bir flap hazırlanmış oldu (Resim 1 c).

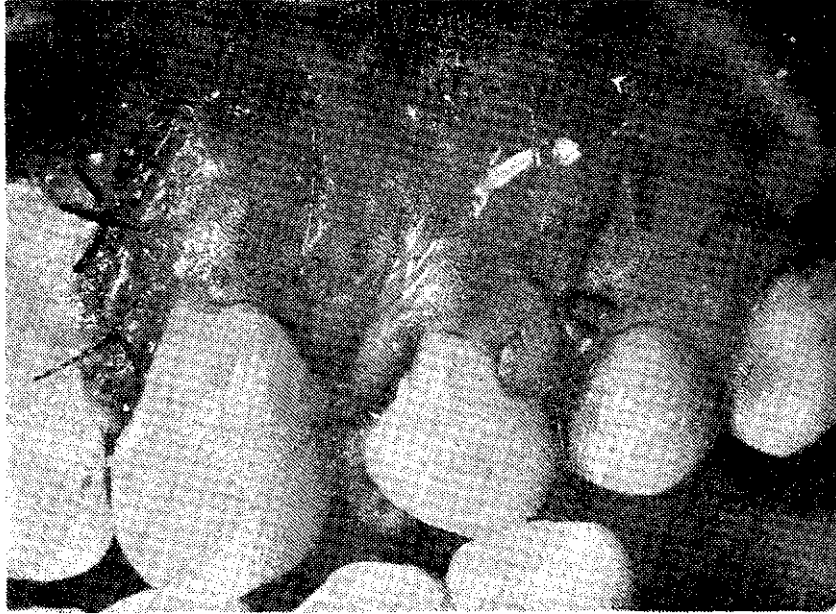
Bu periosteal flap mobilize edilerek, denude kök yüzeyini örtecek biçimde yana kaydırıldı ve 6-0 sütürlere ile tespit edildi (Resim 2 a). Mukozal flap ise eski yerine replase edilerek verici saha kapatıldı (Resim 2 b). Hayvan deneylerinde verici saha olarak komşu dişsiz alan kullanıldı.

Postoperatif 15. ve 30. günlerde operasyon sahalarını içerecek biçimde çıkartılan blok biyopsiler % 10 formalin ile fikse edildiler. Nitrik asit ile dekalsifiye edilen ve rutin histolojik takibe alınan parçalar parafin içinde bloklandılar. Hematoksilen-eozin ile boyanan kesitler ışık mikroskopunda incelendiler.

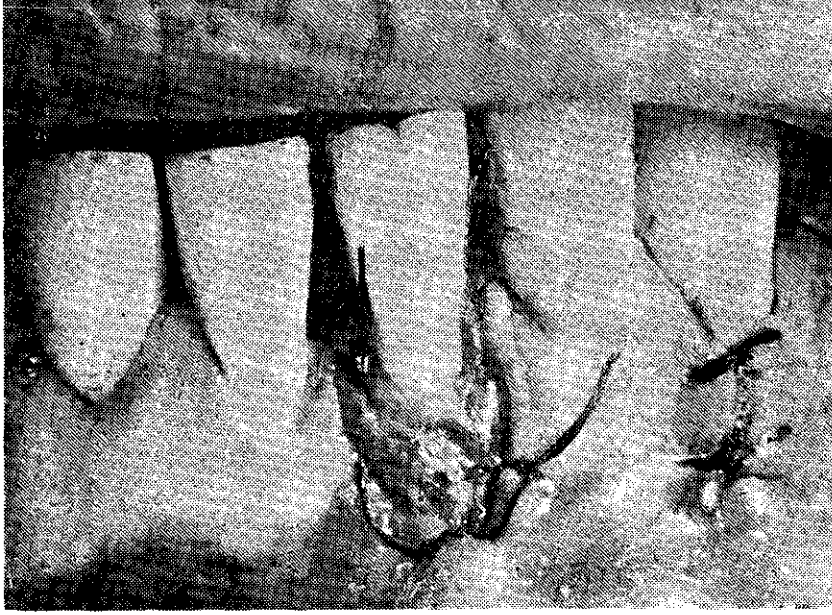


RESİM 2 : a. Bađ dokusu flapinin alıcı sahaya kaydırılıp tespit edilmesi.
b. Mukozal flapin eski yerine yerleřtirilmesi.
c. Postoperatif 30. günde klinik görünüm.

Bu çalıřmaya dahil edilen lokal diřeti çekilmesine sahip hastalarımızda da aynı teknik uygulanarak diřeti çekilmeleri kapatılmaya çalıřıldı (Resim 3 ve 4).



RESİM 3 : 1 no'lu hastada operasyon bittiđi andaki klinik görüntü.



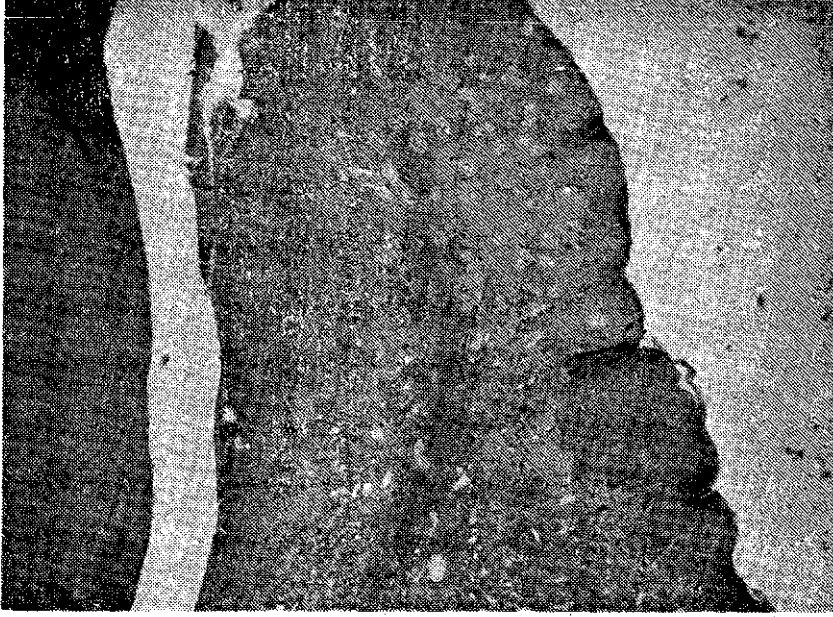
RESİM 4 : 2 no'lu hastada operasyon bittiği andaki klinik görüntü.

Değerlendirme operasyon öncesi ve sonrasında klinik ölçümler ile yapıldı. Mevcut dişeti çekilmesinin ve kapatılan kök yüzeyi miktarının tespiti için mine-sement bileşiminden dişeti kenarına kadar olan mesafe periodontal sond ile ölçüldü.

BULGULAR

Hayvan deneylerinde birinci haftadan itibaren saplı bağ dokusu grafterinin üzerinin epitel ile örtülmeye başladığı ve ilerleyen periodlarda hem alıcı hem de verici sahalarda dokuların giderek matür hale geldiği gözlemlendi.

15. ve 30. günlere rastlayan biyopsi tarihlerinde defektlerin büyük ölçüde kapanmış olduğu, ancak az miktarda dişeti çekilmesi artakaldığı izlendi (Resim 2 c). Histolojik incelemeler sonucu 15. günde epitelizasyonun tamamlandığı gözlenirken bazı kesitlerde kas dokusunda alıcı sahaya taşınmış olduğu dikkati çekiyordu (Resim 5).



RESİM 5 : Postoperatif 30. güne ait histolojik kesitte bağ dokusu grafitinde epiteli-
zasyonun tamamlandığı görülmektedir.

Sol alt orta kesici dişinde 3x6 mm. boyutlarında yerel dişeti çekilmesi olan birinci hastamızda, operasyondan 1 hafta sonra bağ dokusu grafitinin üzerinde epiteli- zasyonun başladığı gözlemlendi. Graft dokusu ödemli ve hiperemik bir manzara arz ediyordu. 15 ve 30. günlerde yapılan klinik kontrollerde dişeti çekilmesinin % 50 oranında kapandığı izlendi. Ancak 2 aylık periyotta plak birikimi ile birlikte lezyonun hemen hemen eski boyutlarına ulaştığı görüldü. Gingival marginini ise yaklaşık 2 mm. genişliğinde skar benzeri bir doku bandı oluşturmaktaydı.

Sol üst kanin dişinde 4x7 mm. dişeti çekilmesi olan ikinci hastamız ise 1 hafta sonra dikişleri aldirmaya geldiğinde, 3. günde periodontal patin düştüğünü belirtti. Bu hastamızda da lezyonun eski boyutlarını koruyacak biçimde iyileşti.

TARTIŞMA

1975'de biri Karring, Lang ve Løe (10), diğeri de Botero, Ruben ve Kramer (3) tarafından yayınlanan iki ayrı makalede, mukozal bölgelere yerleştirilen fibröz bağ dokusu greftleri üzerinde keratinize epitel meydana geldiği bildirilerek, epitel karakterinin belirlenmesinde bağ dokusunun önemine dikkat çekilmiştir.

Edel (6) (1974), Broome ve Taggart (4) ise 1976'da yayınladıkları araştırmalarında alveoler mukoza bölgesinde hazırladıkları alıcı yataklara, keratinize epitel altından alınan serbest bağ dokusu greftleri yerleştirmişlerdir. Araştırmacılar, greftlerin üzerinde keratinize epitel meydana gelmesiyle yapışık dişeti genişliğini arttırmada başarılı sonuçlar aldıklarını bildirmişlerdir.

Demiröz, 1979'daki tez çalışmasında alveoler mukoza altında oluşturduğu poşlara serbest bağ dokusu greftleri yerleştirmiş; non-keratinize alveoler mukozanın, greftin etkisiyle, keratinize hale gelmesiyle yapışık dişeti genişliğinin artması sağlanmıştır (5).

Çalışmamızda esas dokudan ayrılmadan hazırlanan saplı bağ dokusu grefti ile, açılmış kök yüzeylerinin kapatılmasına yönelik yeni bir teknik denenmiştir.

Devam ettirilecek bir araştırmanın ön bulguları olarak hayvan deneylerinde beklenen sonuç sağlanmış ve saplı bağ dokusu grefti ile dişeti çekilmesi önemli ölçüde kapatılabiliştir. Bu arada greftin üzeri epitelize olarak bölgede yeni dişeti oluşmuştur. Graft büzülmesine bağlı olarak postoperatif dönemde az miktarda kök açılması meydana gelmiştir. Çalışmamızın bu bölümünde alınan sonuçların tatminkâr olması, iki gönüllü hastada aynı tekniği uygulamamız için bize cesaret vermiştir. Ancak ne yazıkki bu vakalarımızda başarılı sonuç sağlanamamıştır. Birinci hastada yetersiz plak kontrolü, ikinci hastada ise periodontal patin düşmesi gibi çok ciddi tedbirlerin alınmasını gerektiren faktörlerin yanısıra, uygulanan yöntemin başarısız olmasında tekniğin getirdiği bazı dezavantajlarda etkili olabilir. Zira Staffileno (1974) yarım kalınlık flaplerde doku bütünlüğünün kesintiye uğratılması nedeniyle damarsal beslenmenin bozulduğunu bildirmektedir (14). Pfiffer ve Heller (1971) ise tam ve yarım kalınlık hazırlanmış yana kaydırma flapler üzerinde yaptıkları histolojik çalışmada yarım

kalınlık flaplerde başarısızlık ihtimalinin daha yüksek olacağı yargısına varmışlardır (13).

Şüphesizki bu makalemizde anlatılan tekniğin uygulanabilirliği ve başarı şansı konusunda yargıya varabilmek için vakit henüz erkendir. Zira hayvan ve insan deneylerinin sonuçları birbiriyle uyum halinde değildir. Bu tip yumuşak doku greftleriyle yüz güldürücü sonuçlar alabilmek için tekniğin geliştirilmesine yönelik çalışmalara ihtiyaç vardır.

Ö Z E T

Yerel dişeti çekilmelerinin tedavisinde kullanılmak üzere yeni bir teknik geliştirmeyi amaçlayan bu çalışmada iki adet köpek kullanılmış, ayrıca iki gönüllü hastayada aynı işlem uygulanmıştır. Hayvan deneylerinin sonuçları başarılı görünürken klinik vakalardan aynı düzeyde başarı sağlanamamıştır.

SUMMARY

PEDICLE CONNECTIVE TISSUE GRAFTS FOR THE TREATMENT OF GINGIVAL RECESSIONS

A double split flap technique was utilised for the treatment of local gingival recessions. Two dogs with induced gingival recessions were used in the study, also two volunteer patients were operated with the same technique. Although the histologic and clinical results of animal experiments were promising, the results of the clinical cases were not successful as were desired.

K A Y N A K L A R

- 1 — Baker, D.L. and Seymour, G.J. : The possible pathogenesis of gingival recession. J. Clin. Periodontol., 3 : 208, 1976.
- 2 — Bell, A. et. al. : The presence of «creeping attachment» in human gingiva. J. Periodontol., 49 : 513, 1978.

- 3 — Botero, A., Ruben, M.P. and Kramer, G.M. : Connective tissue grafts. Induction of formation of gingiva in mucosal receptor sites. J. Periodontol., Abstr., 46 : 630, 1975.
- 4 — Broome, W.C. and Taggart, E.J. : Free autogenous connective tissue grafting. Report of two cases. J. Periodontol., 47 : 580, 1976.
- 5 — Demiröz, T. : Alveol mukozasıyla kaplanmış bağ dokusu grafterleriyle yapışık dişeti yüksekliğinin artırılması üzerine klinik, histolojik ve sitolojik araştırmalar. Doçentlik Tezi, 1979.
- 6 — Edel, A. : Clinical evaluation of free connective tissue grafts used to increase the width of keratinised gingiva. J. Clin. Periodontol., 1 : 185, 1974.
- 7 — Grupe, H. and Warren, R. : Repair of gingival defects by a sliding flap. J. Periodontol., 27 : 92, 1965.
- 8 — Hall, W.B. : The current status of mucogingival problems and their therapy. J. Periodontol., 52 : 569, 1981.
- 9 — Inwin, R.K. : Combined use of a gingival graft and rotated pedicle procedures. Case reports. J. Periodontol., 48 : 38, 1977.
- 10 — Karring, T., Lang, N.P. and Löe, H. : The role of gingival connective tissue in determining epithelial differentiation. J. Periodont. Res., 10 : 1, 1975.
- 11 — Matter, J. and Cimasoni, G. : Creeping attachment after free gingival grafts. J. Periodontol., 47 : 574, 1976.
- 12 — Matter, J. : Free gingival grafts for the treatment of gingival recession. A review of some techniques. J. Clin. Periodontol., 9 : 103, 1982.
- 13 — Pfiffer, J.S. and Heller, R. : Histologic evaluation of full and partial thickness lateral repositioned flaps : A pilot study. J. Periodontol., 42 : 331, 1971.
- 14 — Staffileno, H. : Significant differences and advantages between the full and split thickness flaps. J. Periodontol., 45 : 421, 1974.
- 15 — Sullivan, H.C. and Atkins, J.H. : Free autogenous gingival grafts. III. Utilization of grafts in the treatment of gingival recession. Periodontics., 6 : 152, 1968.