

TAM DIŞSIZ HASTALARIN PANORAMİK RADYOGRAFİSİNDE ÜST ÇENE ALVEOLER KEMİK YÜKSEKLİĞİNİN İNCELENMESİ

Doç. Dr. Lütfü İhsan ALADAĞ*

Yrd. Doç. Dr. Zeynep YEŞİL*

THE ANALYSIS OF MAXILLARY ALVEOLAR BONE HEIGHT ON THE PANORAMIC RADIOGRAPHS OF EDENTULOUS PATIENTS

ÖZET

Bu çalışmada, 100 tam dişsiz hastanın, çekilen panoramik filmleri üzerinde belirli anatomik işaret noktaları kullanılarak yapılan morfolojik ölçümlerde alveol kret yükseklik oranları bulunmaya çalışılmıştır. Bulunan bu değerler sonucunda kret kaybının % 30 civarında olduğu ve aynı çenenin kret sahalarında simetrik bir rezorpsiyonun olmadığı görülmüştür.

Anahtar Kelimeler: Alveol kreti, üst çene, panoramik radyografi.

SUMMARY

In this study we have tried to find the alveolar bone height proportions in the morphologic measurements made by using specific anatomical signal-points on the panoramic films of 100 edentulous patients. According to the acquired results, the loss of bone is around % 30 and there hasn't been seen a symmetric resorption on the lower parts of the same maxilla.

Key Words: Alveolar bone, maxilla, panoramic radiograph.

GİRİŞ

Canlı organizmada kemik, hayatın her devresinde devamlı değişim halinde olan bir dokudur. Hiç bir zaman statik kalmamıştır. Rezorbe olmuş ve yeniden şekillenmiştir. Kemikteki yıkım ve yapım rezorpsiyon ve apozisyon olayları ile açıklanır. Bu iki olay histolojik yönden birbirini yakın bir oranda takip eder. Bu durumun değişmesi, kemiğin büyüüp gelişmesine ya da küçülmesine neden olur.^{6,19,22}

Doğal dişlerin kaybindan sonra alveol kemiğinde belli bir oranda yeniden rezorpsiyon ve şekillenme görülmektedir. Rezorpsiyon miktarının artmasına; beslenme bozuklukları, vitamin ve mineral eksikliği, hormonal değişiklikler ile bazı kemik hastalıkları gibi sistemik faktörlerin yanında yerel faktörler de neden olmaktadır.^{1,4,17,18}

Rezorpsiyonun tabiatı ve şiddeti hakkında çok sayıda araştırma yapılmış. Ancak kemik rezorpsiyonunun oluş nedeni tam olarak açıklığa kavuşturulamamıştır.^{2,8,12} Yalnız kemik hücre metabolizmasında yapım ve yıkım faaliyetlerini yönlendiren osteoblast ve osteoklast hücrelerinin bu olayda aktif rol oynadığı belirtilmiştir.^{1,3,11,19} Aşırı rezidüel kret rezorpsiyonu ile osteoporozun ilişkisi araştırılmış, geriatric popülasyonda vücudun diğer kemiklerinde olduğu gibi, çenelerdeki kemik kaybının da osteoporoz

sonucu meydana geldiği bildirilmiştir.^{3,6,11,17} Diğer yandan, rezidüel kret atrofisi ile kemik dansitesi arasında bir ilişki bulunamamıştır.^{2,9,13}

Protez teknikleri ile rezorpsiyonun ilişkisi araştırılmış, bu ilişkinin minimal derecede olduğu gözlenmiştir.^{4,14} Çenelere göre kret rezorpsiyonu incelendiğinde, alt çenedeki kret rezorpsiyonunun üst çeneye göre fazla olduğu tesbit edilmiştir.^{2,15,18}

Bazı araştırmacılar, çenelerdeki kemik kaybını, hastalardan çektikleri sefalometrik ve panoramik filmler üzerinde bir takım morfolojik ölçümler yaparak saptamışlardır.^{2,3,5,8,10,15,16,20,21}

Bizde, tam dişsiz hastalardan çektiğimiz, panoramik filmler üzerinde, belirli anatomik işaret noktaları referans olarak yaptığımız morfolojik ölçümler ile üst alveoler kret rezorpsiyonuna belirli bir yaklaşım getirmeyi amaçladık.

MATERYAL ve METOD

Çalışma, kliniğimize başvuran 100 dişsiz hastanın panoramik radyografisi üzerinde yapılmıştır. Bu hastalar, yaşları 29 ila 75 arasında değişen ve yaş ortalaması 52.3 olan 40 bayan 60 erkek bireyden oluşmaktadır.

* Atatürk Üniv. Dişhek. Fak. Protetik Diş Tedavisi Anabilim Dalı Öğretim Üyesi.

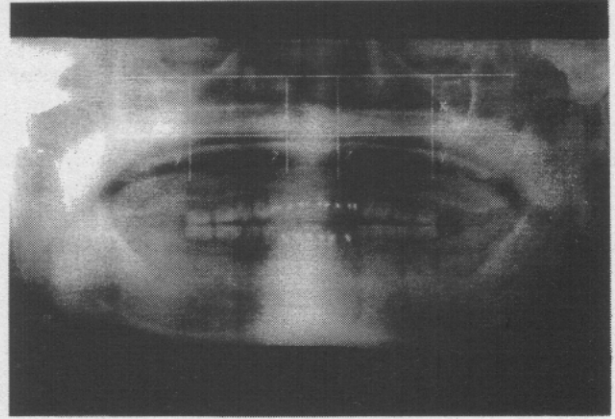
Her bir hastanın alt ve üst tam protezleri ağızda iken Orthopantomograph model OP-3 (palomex OY, Hyryla Finland) aracılığı ile standart panoramik (Kodak RP Panoramic Pan-DF-76) filmler kullanılarak radyografileri alınmıştır.

Kullanılan radyografilerde ;

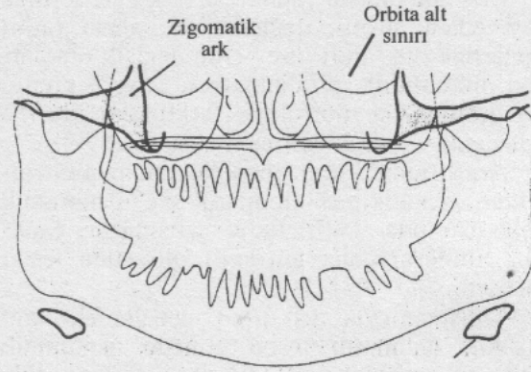
- 1- Diş çekim boşluklarının belirgin bir şekilde iyileşmiş olmasına,
- 2- Herhangi bir patolojik oluşum, gömük diş ya da kök kalıntılarının olmamasına,
- 3- Çene kemik şekillerinin eğik ya da bozuk olmamasına,
- 4- Maksillanın zigomatik proçesleri ile orbita çukuru çevresi ve dişsiz alveol kret sahalarının görülebilir bir şekilde çok net olmasına,
- 5- Filmin sağ ve sol her iki tarafının da takip edilebilir özelliklere sahip olmasına özen gösterilmiştir.

Dişli üst çene üzerinde alveol kemik yüksekliği oranlarının tayininde Packota ve arkadaşları¹⁶ tarafından çalışılan metodun aynısı, dişsiz üst çene alveol kemik yüksekliğinin, rezorpsiyona bağlı kemik kaybındaki oranlarını tayin etmede kullanılmıştır. Bunun için hastalar üzerinde elde edilen panoramik filmlere yerleştirilen asetat kağıdına 0.5 mm ince uçlu bir kalemle orbita sınırının en alt noktaları yatay bir doğru ile birleştirilmiştir. Aynı şekilde her iki zigomatik kemik ark'ının en alt noktasını birleştirecek şekilde ikinci bir yatay doğru çizilmiştir. Daha sonra orbitaların en çukur kısmından ve orbitalar arası yatay doğruya dik olarak çizilen doğru üst birinci büyük azı civarındaki dişsiz alveol kretin alt noktasına kadar uzatılmıştır. Bu dik doğrunun orbita ile zigomatik arası mesafe x, zigomatik ile dişsiz kretin alt kısmına kadar olan uzaklık y, ön bölgede orta hattın sağında ve solunda zigomatikler arası doğruya dik ve lateral dişsiz kısma isabet eden dikey doğru uzaklığını z harfleri ile gösterilmiştir (Resim 1). Aynı anatomik oluşumların çizgisel olarak Şekil 1'de görünümü verilmiştir.⁷

Filmler üzerinde belirtilen bu uzaklıkların ölçümleri 0,1 mm hassanlığında bir kumpas yardımı ile yapılmıştır. Elde edilen ölçümlerin x/y ile x/z oranları bulunarak standart sapmaları ve ortalama değerleri istatistiki olarak hesaplanmıştır.



Resim 1. Total protezli bir ağzın çekilen panoramik filmi üzerinde çizgisel oranların görüntüsü.



Şekil 1. Anatomik oluşumların cepheden çizgisel görünümü (Goaz'dan)

BULGULAR

Ölçümlerin dağılımı Tablo I' de gösterilmiştir.

Tablo I. Elde edilen oranların istatistiksel değerleri.

	Örnek sayısı	Ortalamalar arası fark	Standart sapma
x/y sağ-sol	100	-0.1440	0.5244
x/z sağ-sol	100	0.0139	0.2562

Yapılan eşleştirme (t testi) testine göre;
 x/y oranında $T= 2.75$, $P= 0.0072$ olarak elde edilmiş, sağ- sol oranlar arasındaki farkın istatistiksel olarak anlamlı ($p < 0.01$) olduğu tesbit edilmiştir.

x/z oranında ise T nin 0.54 , P nin 0.5968 olduğu saptanmış ve sağ ve sol oranlar arasındaki fark istatistiksel olarak anlamlı görülmemiştir.

Oranların ortalaması; x/y sağ tarafta 1.75 , x/y sol tarafta 1.89 , x/z sağ taraf 1.51 ve x/z sol taraf 1.49 olarak elde edilmiş olup, azılar bölgesinde ortaya çıkan kemik kaybının ön dişsiz bölgeden fazla olduğu saptanmıştır.

Bulunan bu değerler Packota ve arkadaşlarının¹⁶ orijinal kret yükseklik değerleriyle kıyaslandığında, azılar bölgesinde % 33, ön bölgede ise % 30 civarında dikey yönde bir kemik kaybı olduğu görülmüştür.

TARTIŞMA

Diş kaybından sonra alveol kretlerinde ortaya çıkan atrofik değişiklikler, ağzın farklı bölgelerinde ve farklı bireylerde değişik oranlarda ve miktarlarda görülmektedir. Alveol kretlerinde görülen bu morfolojik farklılıklar üzerine yapılan çok sayıda araştırma mevcuttur.^{5,18,23}

Araştırmacılar, kret rezorpsiyonundaki değişiklikleri genellikle sefalometrik ve panoramik filmler üzerinde belirlemeye çalışmışlar, panoramik filmlerin daha güvenilir olduğunu tesbit etmişlerdir.^{5,8,15,16,21}

Çalışmamızda üst dişsiz çenelerdeki kret yükseklik oranlarını tesbit etmede panoramik filmler kullanılmıştır. Bu filmler üzerinde elde ettiğimiz değerler Packota ve arkadaşlarının¹⁶ hiç diş kaybı olmamış dişli yetişkin hastalar üzerinde buldukları orijinal alveol kret yükseklik oranları ile karşılaştırılmıştır. Bu araştırmacıların dişli üst çenede bulmuş oldukları ortalama oranlar azılar bölgesinde (x/y) 1.2 , ön bölgede (x/z) 1 kadardır. Bizim bulgularımız sonucunda ise üst dişsiz çenelerdeki bu ortalama oranlar azılar bölgesinde (x/y) 1.8 , ön bölgede (x/z) 1.47 olarak bulunmuştur. Bulunan bu değerler arasındaki fark Packota ve arkadaşlarının¹⁵ orijinal kret yükseklik değerleri ile kıyaslandığında azılar bölgesinde % 33 ön bölgede ise % 30 civarında dikey yönde bir kemik kaybının olduğu görülmüştür.

Albandar ve arkadaşları¹ alveol kemik değişiminin radyografik kantitesini araştırmış, başlangıçtaki kemik kaybının % 20 civarında olduğunu göstermişler. Atwood ve Coy² 76 hasta üzerinde yaptıkları çalışmada vak'aların % 26 sında alt çenede görülen rezorpsiyonun üst çeneye göre fazla olduğunu, % 9 vak'ada ise bu

oranın aksine üst çenede görülen rezorpsiyonun daha çok olduğunu bildirmişlerdir.

Çalışmamızda da görüldüğü gibi rezorpsiyonun şiddeti, aynı çenenin farklı bölgelerinde değişkenlik göstermiştir. Hatta bu durum bireyler arasında da belli bir oranda kalmamıştır.

Bir çok araştırmacı diş çekiminden sonra ilk yıllarda hızlı bir kemik kaybı olduğunu, daha sonraki yıllarda rezorpsiyonun azalarak devam ettiğini bildirmişlerdir.^{2,3,8,12,14,15,18} Tallgren,¹⁹ alveol kemiğinin yapısında ve büyüklüğünde ortaya çıkan kemik kaybının kişisel varyasyonlar gösterdiğini ve 25 yıl boyunca tam protez kullanan hastalar üzerinde yaptığı incelemede kretlerin azda olsa devamlı bir erime içerisinde olduğunu belirtmiştir. Jaul ve arkadaşları⁸ maymunlar üzerinde yaptıkları sefalometrik çalışmada vertikal yönden kret kaybının başlangıç yüksekliğine göre diş çekiminden 4.5 yıl sonra total miktarının en az % 50 sini kaybettiğini ifade etmişlerdir. Carlson ve arkadaşları⁵ immedat protez taşıyan hastaların üst çene alveolar süreç konturlarındaki değişiklikleri incelemişler. Diş çekim öncesi ve çekimden sonra immedat protez taşıyan hastaların belli zaman aralıkları ile 5 yıla kadar sefalometrik filmlerini çekerek üst çene alveol kemik konturlarında önemli derecede değişimler olduğunu gözlemişlerdir. Aynı şekilde Watt ve arkadaşları²³ üst çene dişlerin çekimini takiben protez taşıyan sahalarda morfolojik yönden değiştiğini belirtmişlerdir.

Araştırmacıların da belirttiği gibi üst dişsiz kretlerde, diş kaybından sonra mutlaka bir kemik rezorpsiyonunun olduğu ve morfolojik olarak bir değişime uğradığı bulgularımız sonucunda da anlaşılmıştır.

Bazı araştırmacılar yaşın cinsiyetin ve kemik dansitesinin kemik rezorpsiyonu ile ilişkisinin hemen hemen hiç olmadığını saptamışlardır.^{2,13,20} Biz de araştırmamızda yaş ve cinsiyeti değerlendirmeye almadık.

Sonuçta, dişsiz üst çene alveol kretlerinde ön, arka ve sağ, sol yarım çeneler arasındaki rezorpsiyon miktarlarında farklılıklar bulunmuş, orijinal kret yüksekliğinin 1/3 üne yakın bir kemik kaybı olduğu anlaşılmıştır.

KAYNAKLAR

- 1- Albandar JM, Rise J, Abbas DK. Radiographic quantification of alveolar bone level changes. Acta Odontol Scand 1987; 45 (1): 55- 9.
- 2- Atwood DA, Coy WA. Clinical, cephalometric, and densitometric study of reduction of residual ridges. J Prosthet Dent 1971; 26 (3): 280- 95.

- 3- Baxter JC. Relationship of osteoporosis to excessive residual ridge resorption. *J Prosthet Dent* 1981;46 (2):123- 25.
- 4- Brehm TW, Abadi BJ. Patient response to variations in complete denture technique. Part IV: Residual ridge resorption-cast evaluation. *J Prosthet Dent* 1980; 44 (5): 491-4.
- 5- Carlson GE, Bergman B, Hedegard B. Changes in contour of maxillary alveolar process under immediate dentures. *Acta Odontol Scand* 1967; 25 (1): 45-7.
- 6- Çalikkocaoğlu S. Tam Protezler Cilt I Doyuran matbaası İstanbul 1988: 16-19.
- 7- Goaz PW, White SC. Oral Radiology (Principles and Interpretation) 2^e Ed. The CV Mosby Com. Toronto, 1987.
- 8- Jaul DH, McNamara JA, Carlson DS, Upton LG. A cephalometric evaluation of edentulous Rhesus monkeys (*Macaca Malutta*): A long- term study. *J Prosthet Dent*. 1980;44 (4):453-60.
- 9- Karaağaçlıoğlu L, Aydın AK. Dişsiz Mandibular ve metakarpal kemiklerde densitometrik ve morfolojik ölçüm teknikleri ile rezorpsiyonun kıyaslanarak incelenmesi. *Ankara Üniv Diş Hek Fak Derg* 1985;12: 277-292.
- 10- Karaağaçlıoğlu L. Dişsiz ağızlarda mandibular kemik yüksekliği kaybı ve mandibular açı değişimlerinin yaş ve dişsizlik sürelerine göre değerlendirilmesi. *Ank Üniv Diş Hek Fak Derg* 1991; 18 (1,2,3): 173-8.
- 11- Kröbbs PJ. Comparison of mandibular bone in normal and osteoporotic women. *J Prosthet Dent* 1990; 63 (2):218- 22.
- 12- Kelsey CC. Alveolar bone resorption under complete dentures. *J Prosthet Dent* 1971; 25 (3): 152-61.
- 13- Mercier P, Inoue S. Bone density and serum minerals in cases of residual alveolar ridge atrophy. *J Prosthet Dent* 1981; 46 (3): 250-5.
- 14- Nicol BR, Somes GW, Ellinger CW, Fuhrmann J. Patient response to variations in denture technique part II: Five- year Cephalometric evaluation. *J Prosthet Dent* 1979; 41 (4): 368-72.
- 15- Parkinson CF. Similarities in resorption patterns of maxillary and mandibular ridges. *J Prosthet Dent* 1978; 39 (6):598-601.
- 16- Packota GV, Hoover JN, Neufeld BD. A study of the height of intact alveolar bone on panoramic radiographs of adult patients. *J Prosthet Dent* 1988; 60 (4):504-9.
- 17- Renner RP, Boucher LJ, Kaufman HW. Osteoporosis in post menopausal women *J Prosthet Dent*. 1984;52 (4): 581- 8.
- 18- Tallgren A, Lany BR, Walker GF. Roentgen cephalometric analysis of ridge resorption and changes in jaw and occlusal relationships in immediate complete denture wearers. *J Oral Rehabil* 1980; 7 (1): 77-94.
- 19- Tallgren A. The continuing reduction of the residual alveolar ridges in complete denture wearers: A mixed-longitudinal study covering 25 years. *J Prosthet Dent* 1972; 27 (2):120- 32.
- 20- Tallgren A. Alveolar bone loss in denture wearers as related to facial morphology. *Acta Odontol Scand* 1970; 28 (2): 251-70.
- 21- Traxler M, Ulm C, Solar P, Lill W. Sonographic measurement versus mapping for determination of residual ridge width. *J Prosthet Dent* 1992; 67(3): 358-61.
- 22- Turfaner M. Tam protez sorunları ve rezorpsiyon, Bozak matbaası İstanbul, 1980: 22-25.
- 23- Watt DM, Likeman PR. Morphological Changes in the denture bearing area following the extraction of maxillary teeth. *Brit Dent Jour* 1974; 136: 225.