

## LAMİNATE VENEER KESİM TEKNİĞİ (BİR VAKA NEDENİYLE)

Suat YALUĞ\*  
Caner YILMAZ\*\*  
Handan YILMAZ\*\*  
Turan KORKMAZ\*\*  
Cemal AYDIN\*\*

### ÖZET:

*Bu vaka takdiminde, tetrasiklin lekelenmesi nedeniyle anterior dişlere kesim yapılarak uygulanan, porselen laminat veneer restorasyonlar sunuldu. Yapılan takiplerde bu restorasyonun hasta tarafından başarıyla kullanıldığı tesbit edildi.*

*Anahtar Kelimeler: Laminat veneer, diş kesimi.*

### THE PREPARATION TECHNIQUE OF LAMINATE VENEERS (In a case)

#### SUMMARY

In this case, the restorations of porcelain laminate veneer which are applied by preparing anterior teeth due to the tetracycline discoloration have been presented.

It has been observed that the restorations have been used successfully by the patient.

**Key words:** Laminate veneers, tooth preparation.

### GİRİŞ

Laminat veneer restorasyonlar, estetik kusurlu ön dişlerin sorunlarını gidermek amacıyla; bu dişlerin vestibül yüzeylerine uygulanan akrilik, kompozit veya porselen protetik tedavilerdir. (7,13)

#### Laminat veneer endikasyonları:

- 1- Tetrasiklin lekelenmeleri, florozisde
- 2- Endodontik tedavi ve travma sonucu meydana gelen renklemelerde
- 3- Diş fraktürlerinde
- 4- Dişlerin şekil ve yapı anomalilerinde (hipoplazilerde)
- 5- Ortodontik anomalilerde
- 6- Diastemalarda
- 7- Geniş dolgular sonucu oluşan renklemelerde

\* G.Ü. Dişhek. Fak. Protetik Diş Tedavisi A.B.D. Dt. Araştırma Görevlisi

\*\* G.Ü. Dişhek. Fak. Protetik Diş Tedavisi A.B.D. Dt. Araştırma Görevlisi

8- Yan kesicinin konjenital yokluğunda (santral dişin yanında, bu estetik problem, kanin üzerine lateral formu verilerek laminat veneer uygulanır.)

9- Diş fraktürlerinde ve çatlak mine ile bunların sebep olduğu renklemelerde

10- Parsiyel proteze destek dişlerin konturlarının düzeltilmesinde, uygulanabilirler.(2,9,13)

#### Kontraendikasyonları:

- 1- Ağız hijyeninin bozuk olduğu durumlarda
- 2- İleri periodontal harabiyetlerde
- 3- Yüksek çürük insidansında
- 4- Mine kalınlığının yetersiz olduğu durumlarda
- 5- Başabaş ve klas III malokluzyonlarda
- 6- Kötü oral alışkanlıklar (bruksizm, yabancı objelerin sürekli ağıza alınmaları durumunda)
- 7- Dişlerin aşırı olarak labialde konumlandığı durumlarda, kontraendikedir (3,9)

Laminate veneer uygulanacak olan doğal dişler iki şekilde hazırlanmaktadır(3,10)

- 1- Minede kalmak şartıyla kesim yapılarak
- 2- Kesim yapılmayarak

1- Minede kalmak şartıyla yapılan kesim; Doğal dişin labial kısmına yerleştirilecek restorasyon kalınlığı kadar labial yüzden kesim yapmak gereklidir. Bu kesimin sınırları mine içersinde olmalıdır. Kesim sırasında dentinin açığa çıkacağı zorunlu hallerde, diş kesimi sınırlarının minede kalması şartıyla dentin miktarı, hacim olarak % 50'yi geçmemelidir. Yani diş kesiminde kalan mine miktarı yarıdan fazla olmalıdır.(9)

Laminate veneerin aproksimaldeki kesim sınırı genellikle embraşur alanındadır. Bu, dişin formuna bağlı olarak interproksimal kontak alanının yarısı kadardır ve kesim sınırı diş kontaklarını kaldırmamalıdır. Eğer dişlerde kontak

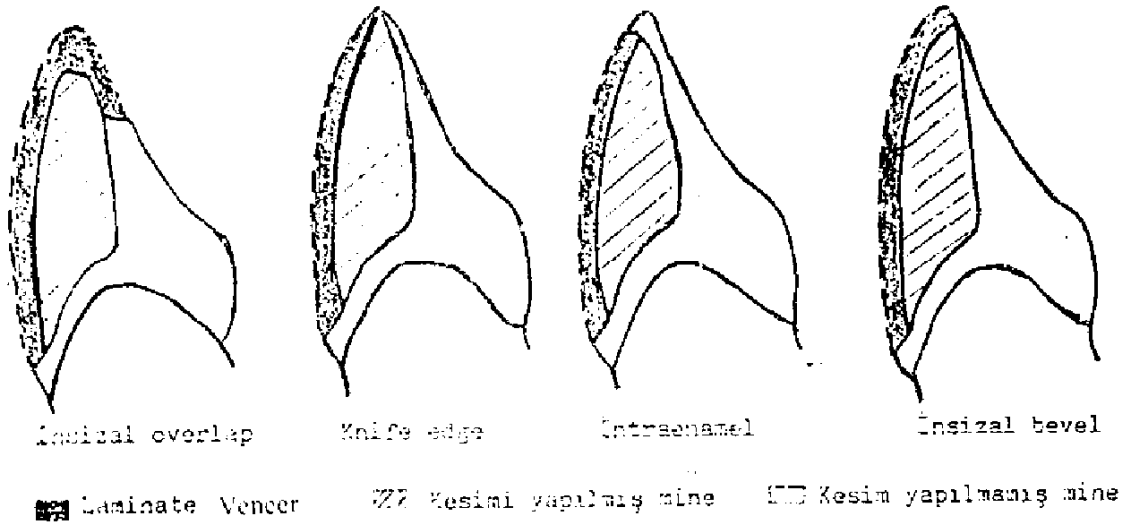
noktaları kırık ya da dişlerde diastema var ise, dişlerin labial yüzeylerinde 3/4 tarzında kesim yapılabilir.(5,6,9,12).

Gingival kesimde champher yada shoulder türünde basamak yapılabilir. Gingival kesim sement-mine sınırından uzakta bitmelidir. Yani mine sınırını geçmemelidir. Renklenme olmadığında gingival bitim sınırı supragingival olabilir. Fakat dişte renklenme var ise, bitiş çizgisi 0.5-1 mm.'ye kadar subgingival olabilir. (5,6,9,12).

İnsizal kesim ise 4 ayrı şekilde yapılabilmektedir. (4)

- 1- Knife edge
- 2- İntraenamel
- 3- İnsizal bevel
- 4- İnsizal oiverlap. (Şekil 1)

Şekil 1- Laminate Veneer insizal kesim tipleri



## VAKA

22 yaşındaki bayan hasta kliniğimize 321.123 nolu dişlerdeki tetrasiklin renklenmesinin giderilmesi amacıyla müracaat etti. Yapılan klinik muayenede bu dişlerde derin hipoplazik defektler ve özellikle 2\_nolu dişte hipoplaziye bağlı madde kaybı olduğu görüldü. (Resim 1)

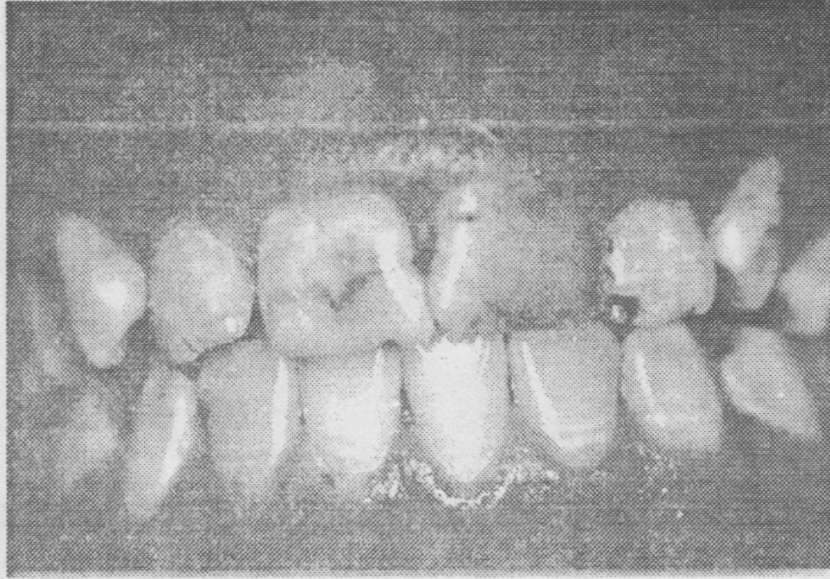Hastanın ağız hijyeni ve periodontal sağlığı iyi durumdaydı ve class I okluzyon mevcuttu. Hastanın ağız içi ve çevre doku ilişkileri, yaşı ve estetik durumu gözönüne alınarak laminate veneer endikasyonu konuldu.

Hastamızda gingivalde chamfer, insizalde bevel tarzında kesim yapılarak (minede kalmak şartıyla) (Resim 2 ) retraksiyon yapıldıktan sonra silikon esaslı ölçü maddesi (Optosil-Xhantopren, Bayer) yardımıyla Wash tekniği ile çenelerin tam ağız ölçüsü alındı. Alınan ölçülerden sert alçı modeller elde edildi. Alçı modellerden dublikat yoluyla refraktör model -

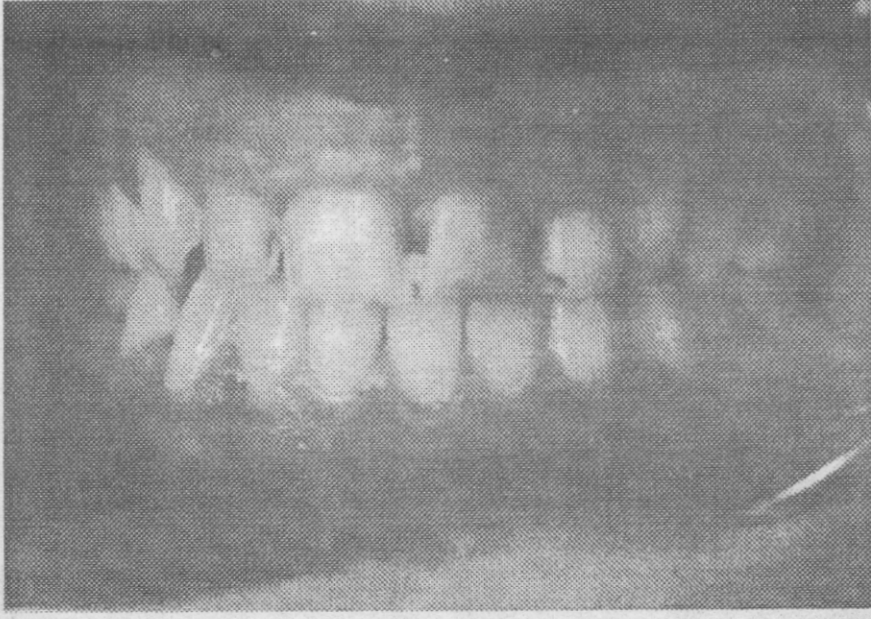elde edilerek üzerinde uygun renkte porselen hazırlandı ve bilinen yöntemlerle fırınılandı. (Seramco-Johnson and Johnson) .

Daha sonra porselen laminate veneerler re-veetmandan bilinen usullerle ayrılarak ağızda uyumlamaya hazır hale getirildi. Ağızda gerekli uyumlamalar yapıldıktan sonra laminate veneerlerin dişe bakan yüzeyi 10 dakika süreyle hidroflorek asitte pürüzlendirildi. Mine yüzeyi ise pomzalandıktan sonra üretici firmanın önerilerine uygun olarak hazırlandı. Porselen yüzeyine silan uygulandıktan sonra yine üretici firmanın önerilerine uygun olarak hazırlanan kompozit ile (Ultra-Bond, Dent) bilinen usullerle laminate veneerler dişe yapıştırıldı. Taşan kompozitlerin temizlenmesinden 24 saat sonra polisaj yapılarak hasta kontrole çağırıldı. (Resim 3)

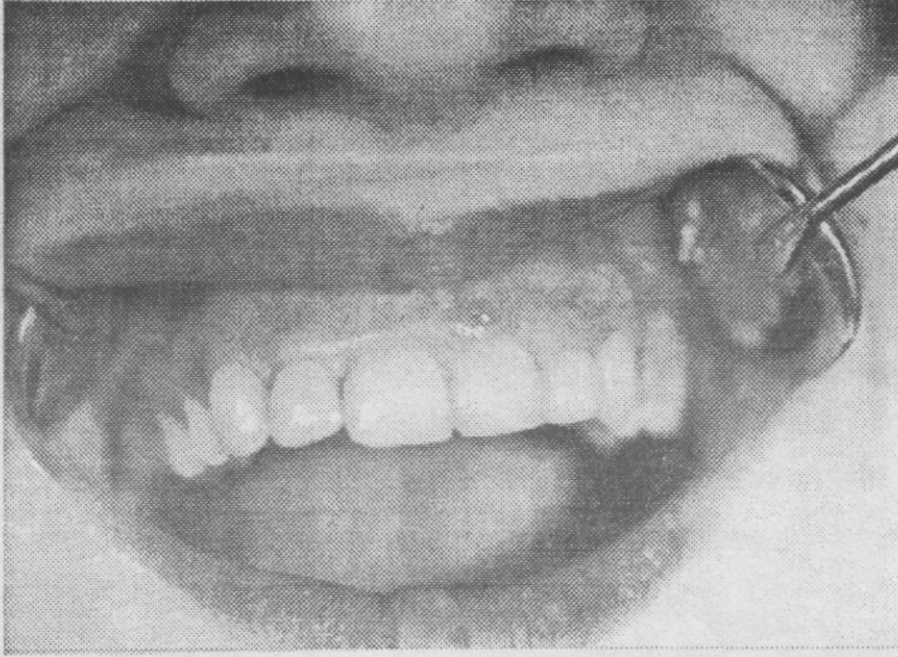
3 ay, 6 ay, 1 yıllık kontrollerde yapılan değerlendirmelerde tutuculuk, yumuşak doku uyumu ve periodontal sağlığın uyumlu olduğu gözlemlendi.



Resim 1: Ön dişlerdeki tetrasiklin renklenmesi.



Resim 2: Ön dişlerdeki laminate veneer preparasyonları.



Resim 3: Laminate veneerlerin ağız içinde görünümü.

## TARTIŞMA

Laminate veneerlerin diş kesiminde iki ayrı görüş ileri sürülmektedir. Bu da dişin klinik durumu gözönüne alınarak yapılan değerlendirmeyi gerektirmektedir. (9,10)

Laminate veneer hazırlanırken eğer diş ark dışında ise ya da rotasyonlu ise, diş arktaki uygun pozisyonuna getirmek için kesim gerekebilir. Koyu renkli dişlerde de sıklıkla opasite amacı ile daha fazla kesim gerekebilir. (4,9)

Kesilmemiş diş üzerine yapılan laminate veneerlerde ise, aşırı kontur oluşabilen bu da plak birikimi için uygun bir ortam hazırlamaktadır. Eğer bir ya da daha fazla diş diğerlerine göre ark üzerinde palatinal yönde konumlanmış ise, bu dişlerde diş kesimi gereksizdir. Ayrıca kama laterallerde de diş kesimi yapılmaz. (9)

Laminate veneer uygulanacak olan dişte işlemin reversibl olması açısından kesim yapılmaması avantaj gibi gelebilir. Fakat dişte aşırı konturun oluşmasının engellenmesi, renklenmenin maskelenmesi ve elmas frezle kesim yapılmış mineye kompozitin daha iyi tutunması sebebi ile kesim tercih edilmektedir. (1,4,6)

Gingivalde yapılacak olan diş kesimleri genellikle chamfer ve shoulder olarak yapılmaktadır. Knife edge türü gingival bitim şekli ise aşağıdaki sebeplerden dolayı tercih edilmemektedir. Bunlar,

- Yeterli kalınlıkta restorasyon yapımı güçtür.
- Zayıf kenar uyumu meydana gelir.
- Subgingival bölgede aşırı kontur meydana gelir.
- Laboratuvarda diş kesiminin sınırlarını kesin olarak belirlemek güçtür. (5,6,8,9)

Uygun olarak hazırlanan chamfer türü gingival kesimde ise aşağıdaki avantajlar vardır:

- Gingival kenarda aşırı kontursuz dayanıklı restorasyon yapımı sağlar.
- Doğru mine kesimi mine çubuklarının uygun yönde sıralanmasını sağlayarak servikal kenarda restorasyonun yapışma kuvvetini artırır.

c- Restorasyonun yerleştirilmesinden sonra gingival bitim sınırının belirlenmesi daha kolaydır.

d- Bu basamağın bulunması, restorasyonun dişe yerleştirilmesinde rehber olur. (5,6,8,9)

İnsizalde yapılacak diş kesimi 4 tiptir. Bunların seçimi vakaya göre değişmekle birlikte en çok tercih edileni, insizal kenara bevel olarak yapılan tiptir. Knife edge türü insizal kesimde laminate veneerin bitiminde materyalde saçaklanma ve zayıflama olabilir. İntraenameli insizal diş kesimi tipinde ise, laminate veneer korunurken, minede zayıflama meydana gelebilir. Palatinal yüzeyin korunması ya da dişin boyutunun uzatılması gereken durumlarda, insizal overlap tipi insizal diş kesimi faydalı olabilir. Fakat insizal overlap tipi diş kesiminde giriş yolunu sağlarken, dentini açığa çıkarma riski vardır. (4,9,14,15)

Sherif ve arkadaşları (16) ise dentinde yapılacak diş kesiminin estetiği artırırken dişlerin kalınlaşmasını önleyici olduğunu bildirmişlerdir.

Highton ve arkadaşları (11) vestibül gingival ve insizal diş kesiminin uygun stres dağılımı sağladığını, laminate veneerin uzun ömürlü olmasını ve periodontal sağlığı artırdığını belirtmişlerdir.

Yukarıda belirtilen görüşlerin ışığı altında biz de çalışmamızda minede kalmak kaydıyla gingivalde chamfer, insizalde bevel tipi diş kesimini tercih ederek uyguladığımız vakada 3 ay, 6 ay ve 1 yıllık kontrollerde, sağlıklı bir yapı gözlemledik. Bu sebeplerden dolayı, laminate veneer restorasyonların uygun endikasyon konulduğu taktirde, başarılı olarak uygulanabilecek pratik çalışmalar olduğu söylenebilir.

## KAYNAKLAR

1- Aker, A.D., Aker, J.R., Soren, E.S.: Effect of methods of tooth enamel preparation on the retentive strength of acid-etch composite resins, J.A.D.A., 99; 185-189, 1979.

2- Bassiouny, M.A., Pollack, R.L.: Esthetic management of perimolysis with porcelain laminate veneers. J.A.D.A., 115: 412-417, 1987.

- 3- Christensen, G.J.: Veneering of teeth, Dent. Clin.North Am. 29 (2): 373-391, 1981.
- 4- Clyde, J.S.,Gilmour, A. : Porcelain veneers: A Preliminary review, Br. Dent. J., 164 (1): 9-14, 1988.
- 5- Cooley, R.O.: Status report on enamel bonding of composite, preformed laminate and laboratory fabricated resin veneers, J.A.D.A., 109: 762-764, 1984.
- 6- Covey, D.A.,Oliverira, F.C.,Denehy , G.E.: Selecting and esthetic veneering technique, Quint. Int., 18 (4): 247-252, 1987.
- 7- Elledge, D.A., Hart, J.K.,Schorr, B.L.: A Provisional restoration technique for laminate veneer preparations, J. Prosthet. Dent., 62 (2): 139-142, 1989.
- 8- Faunce, F.: Management of discolored teeth, Dent. Clin. North Am., 27 (4): 657-670, 1983.
- 9- Garber, D.A., Goldstein, R.E., Feinman, R.A.: Porcelain laminate veneers, Quintessence Publishing Co., Chicago, 1988.
- 10- Heyman, H.O.: Indirect composite resins veneers: Clinical technique and two-year observations, Quint. Int., 18 (2): 111-118, 1987.
- 11- Highton, R., Caputo, A.A.,Matyas. J.: Photoelastic study of stresses on porcelain laminate preparations, J. Prosthet. Dent., 58 (2): 157-161, 1987.
- 12- Hobe, S., Iwata, T.: A new laminate veneer technique using a castable apatite ceramic materials. II. Practical procedures, Quint. Int., 16 (8): 509-517, 1985.
- 13- McLean, J.W.: Ceramics in clinical dentistry, Br. Dent. J., 164 (6): 187-194, 1988.
- 14 - McLean, J.W.: Long-term esthetic dentistry, Quint. Int. 20(10): 701-708, 1989.
- 15- Pamir, A.D., Hasanreisöđlu, U.,Laminate veneer restorasyonlar, A.Ü. Dişhek. Fak. Der., 13 (1-2-3): 99-107 1986.
- 16- Sherif, M.E., Jacebi, R.: The ceramic reverse three-quarter crown for anterior teeth Preparation Desing, J. Prosthet. Dent., 61 (1): 4-6, 1989.

**Yazışma Adresi:**

Dr. Suat YALUĞ  
G.Ü. Dişhek. Fak.  
Protetik Diş Tedavisi A.B.D.  
Emek/ANKARA